



Karın Ağrısına Neden Olan Cilt Altı Yerleşimli Eksternal Endometriozis Olgusu A Case of Subdermal Localized External Endometriosis Caused to Abnominal Pain

Selahittin Koray Okur¹, İhsan Yıldız¹, Bekir Sarıcık¹, Mustafa Tevfik Bülbül¹, Yavuz Savaş Koca¹

¹Süleyman Demirel Üniversitesi Genel Cerrahi Anabilim Dalı, Isparta, Türkiye.

Özet

Amaç: Endometriozis, fonksiyonel endometrial dokunun uterus dışında olmasından kaynaklanan bir hastalıktır. Obstetrik ameliyat sonrası insizyonda endometriozis nadir görüldüğü ve tanısı zor olduğu için bu vakayı sunduk.

Olgu: İki yıl önce sezaryen ameliyatı olan 28 yaşındaki kadın hasta, karın ağrısı ve adet sırasında insizyon üzerinde ağrılı kitle şikayeti ile acil servise kabul edildi. Yapılan değerlendirme sonucu lokal eksizyonla çıkarılan kitlenin histopatolojik tanısı endometriozis olarak rapor edildi.

Sonuç: Daha önce pelvik cerrahi geçirmiş veya sezaryen olmuş adet ile ilişkili abdominal kesi üzerinde ağrılı kitle olan hastalarda endometriozis olası tanıları içinde düşünülmelidir.

Anahtar Kelimeler: Endometriozis, Sezaryen İnsizyonu, Endometrioma.

Abstract

Objective: Endometriosis is the presence of functioning endometrial tissue outside the uterine cavity. We aimed to present this case so that endometriosis rarely occurs in the incisions after obstetrical surgery,

Case: 28-year-old female patient who underwent cesarean two years ago was admitted to the emergency department with complaints of abdominal pain and painful mass on the incision during the menses. The mass was excised and histopathology of the lesion was reported endometriosis.

Conclusion: Endometriosis should be considered in patient's differential diagnosis who had previously a cesarean section and have painful mass of abdominal incision during menses.

Key Words: Endometriosis, Cesarean incision, Endometrioma.

Giriş

Endometriozis, endometrial bezlerin ve stromanın uterusun endometrial kavitesi dışındaki anormal lokalizasyonda varlığının neden olduğu ağrı, bazen infertilite ile birlikte olan inflamatuvar östrojene bağlı bir durum olarak tanımlanır (1). Sezaryen sonrası ciltaltı endometriozis prevalansı yaklaşık % 0,03 ile % 1 arasında olduğu ve tüm eksternal endometriozis olgularının % 1'ini oluşturduğu tahmin edilir (2). Skar endometriozislerinin çoğu sezaryen, hysterotomi, histerektomi, epizyotomi ve tüp ligasyonu gibi obstetrik veya jinekolojik operasyonlardan sonra görülmesine rağmen nadiren apendektomi, laparoskopik trokar ve amniyosentez iğne yerlerinde rapor edilmiştir(3).

Sezaryen sonrası kesi yerlerinde görülen endometriozisli hastalar genellikle insizyonel herni veya tümör endişesiyle genel cerrahi servislerine başvururlar. Hastalardan ayrıntılı hikaye alınarak yapılan fizik muayene ile erken tanı ve uygun tedavi yapılabilir.

Bu makalede karın ağrısı şikayeti ile acil servise başvuran ve insizyon skarında endometriozis saptanan 28 yaşında bayan olguyu nadir görülen bir durum olması ve tanı konulmasında zorluk olması nedeniyle literatür eşliğinde sunmayı amaçladık.

Olgu

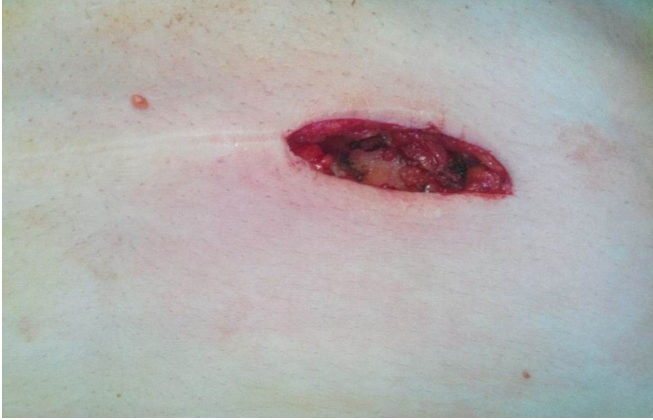Bir buçuk yıl önce sezaryen geçirmiş pfannenstiel insizyonun

sağ tarafında ağrılı bir kitle ile acil servise başvuran 28 yaşındaki kadın hasta, bir yıldır bu bölgede ağrı, altı ay önce de bir kitle hissetmiş. Menstruation sırasında kitlenin büyüklüğünde ve ağrı şiddetinde artış öyküsü var. Vital fonksiyonları normal olan olgunun yapılan karın muayenesinde Pfannenstiel kesi skarı ve kesi skarının sağ tarafında yaklaşık 2 x 2 cm boyutlarında kesiye fikse olmuş, hassas ve solid kitle saptandı. Jinekolojik ve rektal muayenelerinde patoloji saptanmadı. Yüzeysel ultrason muayenesinde yüzeysel fasya üzerinde 25x15mm boyutlu düzensiz sınırlı, heterojen hipoekoik solid endometriozisle uyumlu kitle lezyonu izlendi. Eski insizyondan yapılan kesi ile fasya üzerinde 4cm çaplı düzensiz sınırlı kitle saptandı ve etraf sağlam doku ile birlikte geniş lokal eksizyon gerçekleştirildi (Şekil 1,2). Ameliyat sonrası komplikasyon gelişmeyen hasta postop 3. günde sorunsuz taburcu edildi.

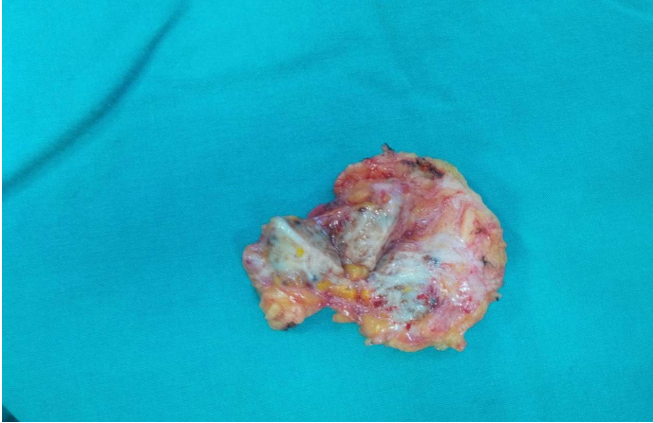
Patoloji raporu ciltaltında endometriozis olarak rapor edildi (Şekil 3,4).

Tartışma

Endometriozis pelvik veya ekstrapelvik olabilir. Ekstra pelvik endometriozis, merkezi sinir sistemi, akciğer, ince ve kalın bağırsak, safra kesesi, mide, böbrek, ekstremitelerde, perine ve karın duvarında görülebilir. Karın duvarı endometriozisleri en sık olarak daha önceden geçirilen jinekolojik operasyonların cerrahi skarlarında gelişir. Bu iyatrojenik implantasyon ile



Şekil 1. İnsizyon hattında cilt altı yerleşim gösteren kitle



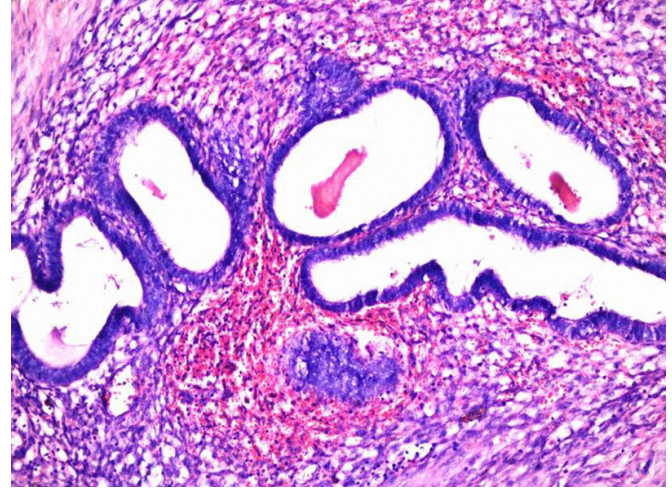Şekil 2. Eksize edilen kitle

açıklanır(4). Farklı serilerde operasyonda 3 ay ile 10 yıl sonra ortaya çıktığı gözlenmiştir(3). Klinik olarak endometriozis insizyonel herni, dikiş granülomu, hematoma ve diğer karın tümörlerini taklit edebilir (3,4). Preoperatif klinik tanı menstrüasyonla ilişkili ağrılı, karında kitle ile başvuran hastalarda ileri sürülebilir; aksi takdirde, belirli bir tanı koymak zordur.

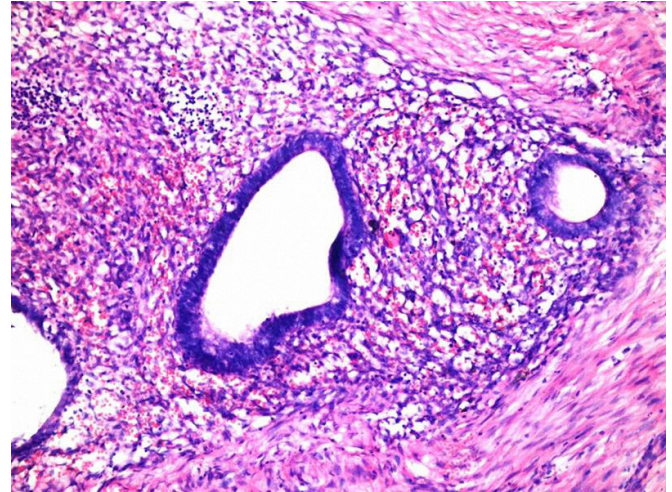
Endometriozis tanısında ultrason, bilgisayarlı tomografi (BT), magnetik rezonans (MR) kullanılan görüntüleme yöntemleridir. Hem pahalı hem de tanı konulmasında nonspesifik olan BT ve MR yerine yüksek rezolüsyonlu ultrason önerilir (5). Sezaryen kesi yanında dağınık iç eko ile hipoeoik solid kitle görüntüleme bulguları olan hastalarda öncelikle endometriozis düşünülmesi gerekir (6). Hastamızda da preoperatif yapılan yüzeysel doku ultrasonografisinde endometriozisle uyumlu görüntü izlenmiştir. Kesin tanı ancak histopatolojik olarak konulur. İnce iğne aspirasyon biyopsisi sonrası kesin tanı konulabileceğini öngören çalışmaların yanında yetersiz olduğunu gösteren çalışmalar da mevcuttur(3).

Tedavide geniş lokal eksizyon önerilir. Medikal tedavi etkili değildir, sadece semptomları rahatlatmada kullanılır(3,7). Hastamızı geniş lokal eksizyon ile tedavi ettik.

Nüks gelişebileceği için hastalar takip edilmelidir. Nüksler tekrar eksizyonla tedavi edilmelidir. İki yıllık takipte hastamızda nükse rastlamadık. Obstetrik ve jinekolojik operasyonlardan sonra kesi yerlerinde gelişebilecek



Şekil 3. Eksternal endometriozis patolojik görüntüsü H-E 40X



Şekil 4. Eksternal endometriozis patolojik görüntüsü H-E 40X

endometriozisi önlemek için insizyon kapatılmadan önce bol serum fizyolojikle irriye edilmelidir(3). Trokar yerinde gelişebilecek endometriozisi engellemek için endobag kullanımı, trokar yerlerinin yıkanılması ve endometriozisli hastaların kadın doğum uzmanı ile birlikte takip edilmesi tavsiye edilir(7).

Sonuç olarak, menstrüel siklusla ilişkili kitle ve ağrısı olan daha önce pelvik bölgeden operasyon geçirmiş hastalarda ayırıcı tanıda endometriozis akılda bulundurulması gereken bir durumdur.

Kaynaklar

1. Burney RO, Giudice LC. Pathogenesis and pathophysiology of endometriosis. *Fertil Steril* 2012;98:511-519.
2. Çöl C, Yılmaz E. Cesarean scar endometrioma: case series. *World J Clin Cases* 2014; 2:133-136.
3. Gupta P, Gupta S. Scar Endometriosis: a Case Report with Literature Review. *Acta Medica Iranica* 2015;53: 793-795.
4. Solak A, Genç B, Yalaz S, Şahin N, Sezer TÖ, Solak I. Abdominal wall endometrioma: ultrasonographic features and correlation with clinical findings. *Balkan Med J* 2013;30:155-160.
5. Cozzolino M, Magnolfi S, Corioni S, Moncini D, Mattei

A. Abdominal wall endometriosis on the right port site after laparoscopy: case report and literature review. *The Ochsner Journal* 2015;15:251-255.

6. Hensen JH, Van Breda VAC, Puylaert JB. Abdominal Wall endometriosis: clinical presentation and imaging features

with emphasis on sonography. *AJR Am J Roentgenol.* 2006;186:3:616-20.

7. Emre A, Akbulut S, Yilmaz M, Bozdog Z. Laparoscopic Trocar Port Site Endometriosis: A Case Report and Brief Literature Review. *Int Surg* 2012;97:135–139.