

## İNVAZİV DUKTAL MEME KARSİNOMUNUN TİROİDE METASTAZI: OLGU SUNUMU

Orhan ALİMOĞLU\*, Ramazan ERYILMAZ\*, Murat AKDAĞ\*, Mustafa ŞAHİN\*  
Yersu KAPRAN\*\*, Neslihan KURTULMUŞ\*\*\*, Zuhâl GÜNEŞ\*\*\*\*

### ÖZET

Tiroide malign hastalıkların metastazı nadir görülmektedir. Bu makalede, tiroid bezine metastaz yapmış bir meme kanseri olgusu sunuldu. Yedi yıl önce invaziv duktal meme kanseri nedeniyle modifiye radikal mastektomi yapılan hasta, subakut süpüratif tiroidit bulgularıyla kliniğimize başvurdu. Araştırmalar sonucu metastatik tiroid karsinomu saptanan hastaya total tiroidektomi yapıldı. Meme tümörü geç dönemde tiroid bezine metastaz yapabilir. Tiroid fonksiyon testleri genellikle normaldir ve subakut tiroidit bulguları ile ortaya çıkabilirler. Bilinen herhangi bir malignitesi olan hastada tiroid bezinde hızlı büyümelere primer tiroid kanserinden çok, tiroid bezine metastaz düşünülmelidir ve erken cerrahi uygulanmalıdır.

**Anahtar kelimeler:** Tiroide metastaz, invaziv duktal karsinom, subakut tiroidit

### SUMMARY

*Invasive Ductal Carcinoma of the Breast Metastatic to the Thyroid Gland.* A case of thyroid metastases from invasive ductal carcinoma of the breast seven years after right radical modified mastectomy is presented. Metastasis of breast carcinoma to thyroid is rare. A 47-year-old female patient with thyroid mass and redness on the neck who considered to have subacute thyroiditis was hospitalized. Fine needle aspiration cytology from thyroid gland showed no atypical tumor cells. After two weeks of antibiotic therapy the clinical condition of the patient was not improved. Patient underwent surgery and frozen section revealed a malignant tumor and total thyroidectomy was performed. The histopathologic diagnosis was carcinoma, compatible with the metastasis from invasive ductal carcinoma of breast. Immunostaining of the tumor showed no immunoreactivity to thyroglobulin while estrogen receptors were positive. Patient with previous history of malignant disease and present with radiological and clinical sign of acute thyroiditis should be considered for metastatic disease.

**Key words:** Thyroid metastase, ductal carcinoma of breast, acute thyroiditis

### GİRİŞ

Tiroid bezine malign tümör metastazı nadir görülmektedir. Metastatik tiroid kanserleri tüm tiroid kanserlerinin % 1.4'ünü oluşturur ve tanıda gecikme en önemli sorundur. Vücuttaki primer malign tümörlerin hepsi tiroid bezine metastaz yapabilir. Metastatik tiroid kanserleri değişik klinik bulgularla ortaya çıkar ve tanıda gecikme en önemli sorundur (6,8).

Bu çalışmada, subakut süpüratif tiroidit bulgularıyla başvuran tiroide metastaz yapmış bir meme kanseri olgusu sunuldu.

### VAKA TAKDİMİ

47 yaşında, H.S., prot:6237/2002, ev hanımı, kadın hasta. Hastaya yedi yıl önce sağ memede invaziv duktal karsinom nedeniyle modifiye radikal mastektomi uygulanarak histopatolojik inceleme sonucunda invaziv duktal karsinom - histolojik Grade II tespit edilmiş. Tümörün boyutları 4x3x3 cm. olup çıkarılan 14 adet lenf nodunda metastaza rastlanmamış, tümörde östrojen ve progesteron reseptörü pozitif olarak bulunmuş. Tümör histopatolojik olarak T2N0Mx olarak değerlendirilerek hastaya 6 kür Endoxan 1

Mecmuaya geldiği tarih: 24.04.2003

\* Vakıf Gureba Eğitim Hastanesi, İ. Cerrahi Servisi, İstanbul

\*\* İstanbul Üniversitesi, İstanbul Tıp Fakültesi, Patoloji Anabilim Dalı, Çapa, İstanbul

\*\*\* Vakıf Gureba Eğitim Hastanesi, İ. Dahiliye Servisi, İstanbul

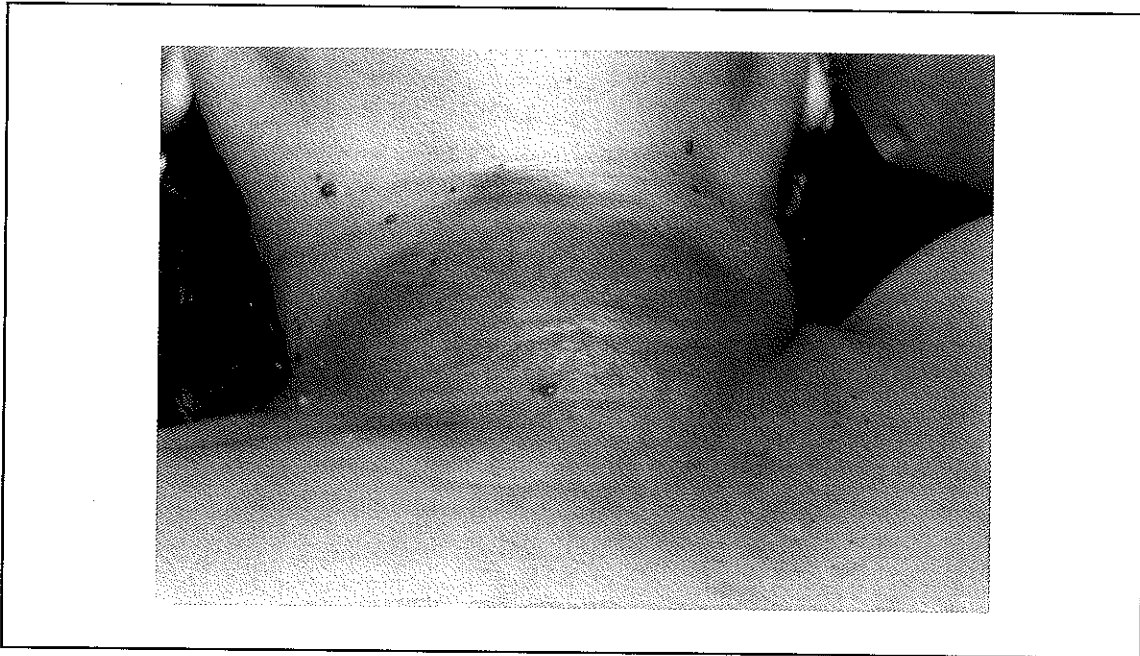
\*\*\*\* Vakıf Gureba Eğitim Hastanesi, Patoloji Servisi, İstanbul

gr + Methotreksat 50 mgr + 5-FU 1 gr uygulanmış. En son kürden bir ay sonra hastaya Tamoksifen 20 mgr/gün p.o olarak başlanmış ve beş yıl süreyle kullanılmış. Mastektomiden iki yıl sonra hastaya myoma uteri nedeniyle total abdominal histerektomi uygulanmış ve patolojik inceleme sonucu endometriyumda basit kistik hiperplazi, myometriumda leiomyom ve servikste skuamöz metaplazili kronik servisit saptanmış. En son 9 ay önce yapılan onkoloji kontrolünde, sol meme mamografisi, tüm vücut kemik sintigrafisi, karaciğer sintigrafisi normal olarak bulunurken, CA-15-3: 76.6 U/mL (n= 0-30) bulunmuştur.

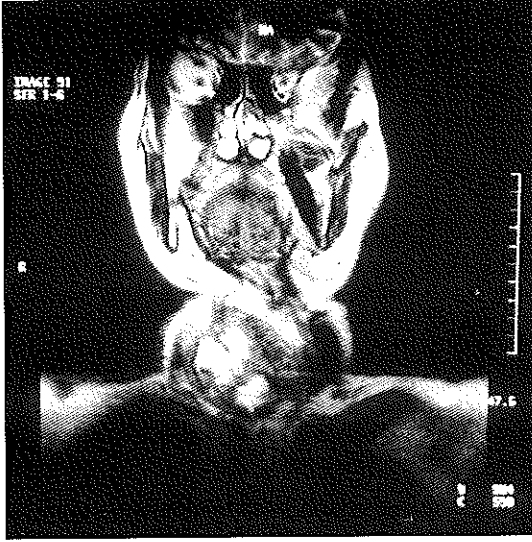
Düzenli onkoloji takipleri yapılan ve bu takipler sonucunda herhangi ek bir patolojisi olmayan hastanın kliniğimize müracaat etmeden 2 ay önce boyun sağ kısmında şişlik ve ağrı şikayetleri başlamış. Şikayetleri giderek artan hastanın boyun bölgesinde sonra kızarıklık oluşmuş (Resim 1). Hasta subakut süperatif tiroidit ön tanısı ile kliniğimize yatırıldı. Tiroid fonksiyon testlerinde FT4 ve TSH normal, FT3 minimal yüksek (4.27 ng/MI) ve antinükleer antikor pozitif olarak

bulundu. Tiroid ultrasonografisinde (USG) sağ lobda yoğun içerikli kistik ve solid lezyonlar tespit edilerek ince iğne aspirasyon biyopsisi (İİAB) yapıldı. İİAB incelemesinde maligniteye ait herhangi bir bulgu saptanmadı. Kızarıklık boyun cildinden yapılan punch biyopsinin histopatolojik incelemesinde erizipel düşünüldü. Hastaya yaptırılan boyun MRI incelemesinde "tiroid bezi boyutlarında özellikle sağda belirgin artış, sağ lobda 5x4 cm boyutlara ulaşan heterojen yoğun içerikli kistik yer kaplayan lezyon, derin ve yüzeysel yağlı planlarda yaygın ödem ve kalınlaşmalar, orta hat yapılarında sola itilme ve trakeaya hafif kompresyon" tespit edildi (Resim 2). Yukarıdaki değişiklikler ilk planda enfeksiyöz patoloji yönünden anlamlı bulunurken, tümöral süreç tam olarak ekarte edilemedi. Hastaya 3.kuşak seftazidim ve Eau de borique başlandı. Tüm batın bilgisayarlı tomografisinde karaciğerde 2x2 cm çapında hemanjiom ile uyumlu görünüm dışında bir patoloji tespit edilmedi. Bu dönemde hastada bir gece dışında ateş görülmedi. Yapılan antibiyoterepiye olumlu yanıt alınmadı ve boyun cildinde kızarıklık ve boyunda sertlik devam etti.

Resim 1. Boyun bölgesinde kızarıklık



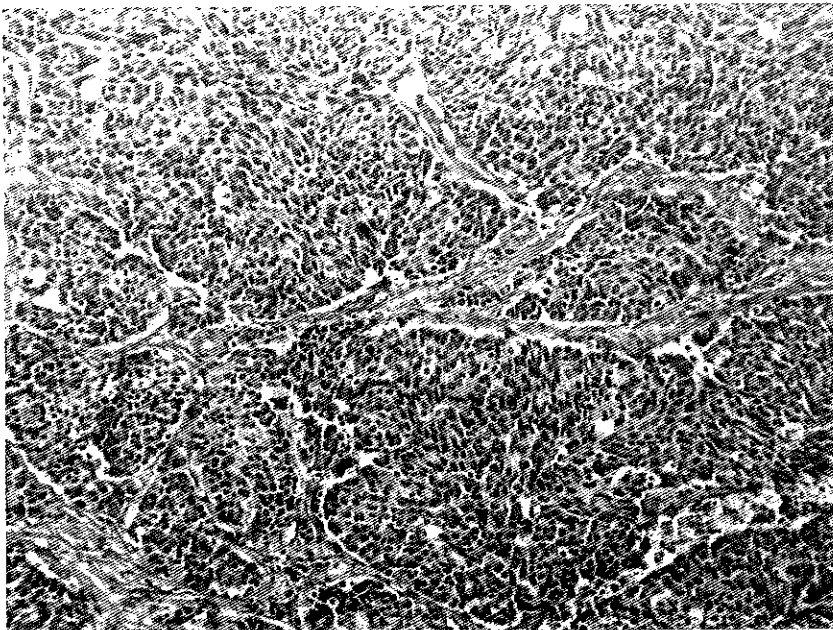
**Resim 2.** 5x4 cm boyutlara ulaşan heterojen yoğun içerikli kistik yer kaplayan lezyon, derin ve yüzeysel yağlı planlarda yaygın ödem ve kalınlaşmalar, orta hat yapılarında sola itilme ve trakeaya hafif kompresyon gösteren tiroid lezyonun MRI görünümü



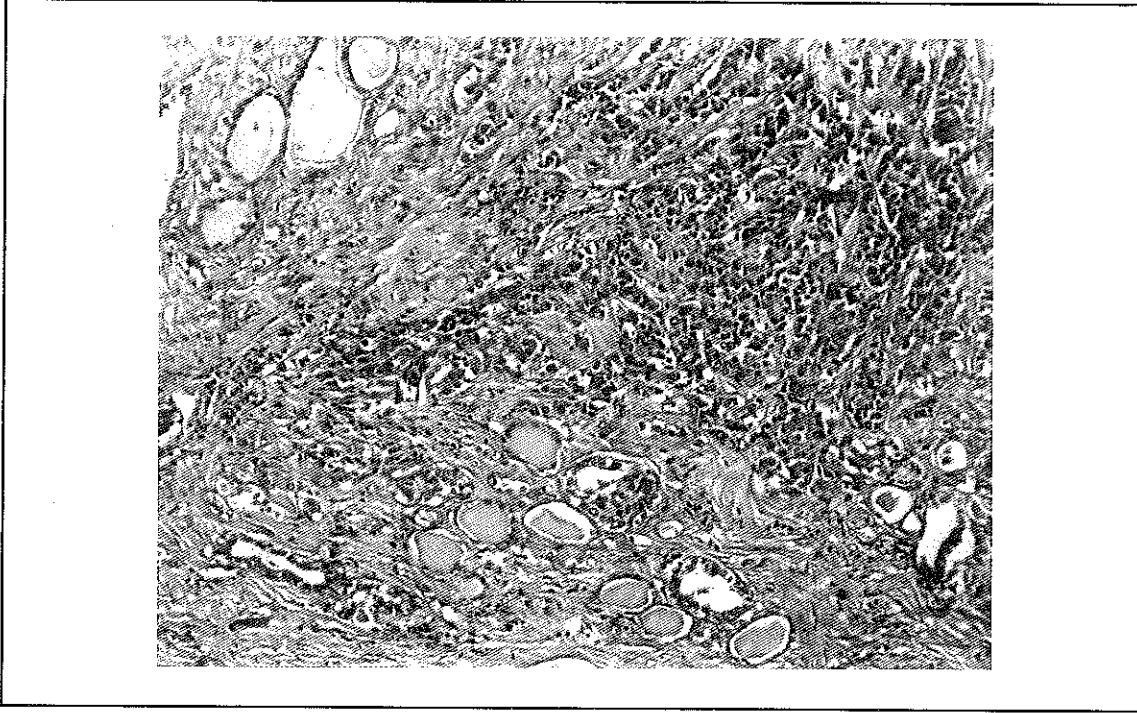
Medikal tedaviye rağmen herhangi bir sonuç alınmaması üzerine klinik olarak meme kansinomu metastazından şüphelenilerek eksplorasyona karar verildi. Explorasyonda cilt ve ciltaltı dokusu ödemli, sağ tarafta yakla-

şık olarak 7x8x5 cm çapında çevre dokulara ileri derecede yapışık sert ve frajil tiroid dokusu gözlemlendi. Kitleden yapılan frozen sonucu malign tümöral infiltrasyon olarak geldi. Sol lob 5x4x3 cm ölçülerinde ve nodüler görünümüldü. Hastaya bilateral total tiroidektomi uygulandı ve boyun cildinden biyopsi alındı. Histopatolojik incelemede tiroide geniş alanlarda fibröz septalar ile ayrılmış yer yer organoid bir paterne sahip malign tümöral infiltrasyon (Resim 3) ve yer yer arada sıkışmış kolloid içeren tiroid folikülleri (Resim 4) izlendi. İmmünohistokimyasal incelemede neoplastik hücrelerde tiroglobulin ve progesteron reseptörü ile immünoreaktivite belirlenmedi. Östrojen reseptörü ile hücrelerin % 20'sinde nükleer pozitiflik dikkati çekti. Morfolojik ve immünohistokimyasal bulgular meme kansinomu metastazı ile uyumlu olarak değerlendirildi. Ayrıca çıkarılan 3 adet lenf ganglionunda da reaktif değişiklik tespit edildi. Tiroid sol lob ise nodüler kolloidal struma, lenfositik tiroidit olarak değerlendirildi. Deride tümör görülmedi ve eksülserasyon, perivaskülit tarzında kronik

**Resim 3.** Fibröz septalar ile ayrılmış organoid paterne sahip malign tümöral infiltrasyon (HEX125)



Resim 4. Tiroid follikülleri arasında infiltrasyon gösteren solid - trabeküler karsinom (HEX125)



dermatit ve granülasyon dokusu gelişimi olarak rapor edildi. Postoperatif dönemde herhangi bir komplikasyon gelişmeyen hasta 5. gün taburcu edildi. Bir ay sonra yapılan kontrolde boyun cildi kızarıklığının kaybolduğu izlendi.

#### TARTIŞMA

Tiroide metastaz genellikle kan yolu ile olmaktadır ve vücudun herhangi bir yerindeki primer malign tümör tiroid bezine metastaz yapabilir. Tiroid bezine metastazlar nadir görülmektedir. Metastatik tiroid hastalıklarında klinik bulgu nadirdir ve genellikle otopsilerde tespit edilirler (2,9). Tiroid bezine metastazın gerçek insidansı bilinmemektedir. Otopsi çalışmalarında tiroide metastaz tiroidin primer tümörlerinden daha fazla bildirilmesine rağmen, ancak %5-10'una klinikte tanı konulabilmektedir (7). Herhangi bir tümör nedeniyle yapılan otopsilerde %13 oranında tiroid bezine metastaz tespit edildiği bildirilmiştir (4). Bundan dolayı tiroide metastaz düşünülenden daha fazla olabilir.

Metastazlar en sık akciğer, meme, böbrek, cilt ve mide tümörlerinden kaynaklanmaktadır. Czech ve arkadaşlarının 12 vakalık serilerinde primer tümör, 5 vakada böbrek, 4 vakada meme, 2 vakada akciğer, 1 vakada anal karsinom olarak bildirilmiştir (2). Yapılan bir otopsi çalışmasında, 253 tiroid bezine metastazın primeri olarak %25,3 meme, %24,5 akciğer, %9,9 melanoma, %9,5 böbrek ve %7,9 gastrointestinal tümörler bulunmuştur (7).

Meme tümörü erken dönemde bölgesel lenf nodlarına, daha geç dönemde akciğer, kemik iliği, karaciğer ve kemiğe metastaz yapar. Tiroid bezine meme karsinomlarının metastazı genellikle geç dönemde olmaktadır ve akut tiroidit bulguları ile ortaya çıkmaktadır (3). Olgumuzda tiroid metastazı primer tümör cerrahisinden 7 yıl sonra akut süpüratif tiroidit bulguları ile ortaya çıkmıştı.

Tiroid bezine metastaz akut tiroidit bulguları ile ortaya çıkabilir. Bunun patogenezi bilinmemekle birlikte metastatik hastalığın tiroid bezinde destrüksiyona yol açarak böyle bir

linik tabloya neden olduğu düşünülmüştür. Metastatik tiroid tümörlerinde, tiroid bezinde hızlı büyüme, sertlik ve ağrı oluşurken ateş bulunmamakta ve ince iğne aspirasyonu ile yapılan kültürlerde üreme görülmemektedir. Olgumuzda da hızlı büyüyen, sert, ağrılı tiroid izlendi, bir kez ateşi oldu ve minimal fT3 yüksekliği izlendi. Hastanın kliniği anti-biyotik tedavisine cevap vermedi. Olgumuzda aynı zamanda boyunda kızarıklık mevcut idi, bu erizipel olarak yorumlandı ancak antibiyoterapiye cevap vermedi. Bu kızarıklık total tiroidektomiden bir ay sonra kayboldu.

Metastatik tiroid tümörlerinde ayırıcı tanı güçtür. İndiferansiye tiroid kanserleri ile karışabilir. Chung ve ark. (1) tiroid bezine metastaz yapmış dokuz olguluk serilerinde tiroid USG'sinde tanıda spesifik bulguların olmadığını bildirirken, daha önce herhangi bir primer tümörü olan ve tiroid USG'de mikrokalsifikasyonu olmayan tiroid nodülleri izlenirse metastatik hastalıktan şüphelenmek gerektiğini belirtmişlerdir. Meme kanserinin tiroide metastazlarında tiroglobulin negatif olabilir ve östrojen ve progesteron reseptörleri pozitif olmayabilir (4,6). Olgumuzda yaptığımız tiroid USG, sintigrafi ve MRI incelemelerinde tümöral süreçler tam ekarte edilememekle beraber bulgular akut süpüratif tiroidit yönünde yorumlanmıştı.

İİAB metastatik tiroid hastalıklarında güvenli sonuçlar vermektir. Smith ve arkadaşları, 19 olguluk serilerinde 5 olguda önceden primer tümör bilinmemesine rağmen tümünde İİAB ile tanı koyabilmişlerdir (10). Olgumuza iki kez İİAB uygulamamıza rağmen tümöral dokunun sklerotik oluşu nedeniyle yeterli örnekleme yapılamadı. Histopatolojik incelemede ayırıcı tanıda öncelikle tiroidin indiferansiye ve az diferansiye karsinomları göz önüne alındı. Anaplastik karsinomda görülmesi beklenen hücresel özellikler -kaba kromatinli, belirgin nükleoluslu, iri pleomorfik çekirdekli hücreler- bu vakada saptanmadı. İmmunofenotipik analizde saptanan ti-

roglobulin negatifliği ve östrojen reseptörü ile belirgin pozitivitenin varlığı ve tümörün morfolojik özellikleri az diferansiye tiroid karsinomundan uzaklaştırdı ve meme karsinomu metastazı ile uyumlu bulundu.

Tiroide metastaz yapan tümörlerin prognozu kötüdür (5). Hastaların büyük çoğunluğu beş yıl içinde kaybedilmektedirler. Ivy çalışmasında 30 tiroid bezi metastazlı hastalarının 21'ini ilk üç yıl içinde kaybettiğini bildirmiştir (4). Aynı çalışmada 6 meme karsinom metastazlı hastanın 5'i ilk üç yıl içinde kaybedilmiş. Olgumuzun 1 yıllık takibinde sağ kalım devam etmektedir.

Tam bir konsensus olmamakla birlikte eğer başka organ tutulumu yok ise bu hastalara total tiroidektomi önerilmektedir (7). Eğer cerrahi uygulanamıyorsa kemoterapi ve radyoterapi uygulanabilir. Olgumuzda total tiroidektomi uyguladık.

Sonuç olarak; meme karsinomları geç dönemde tiroid bezine metastaz yapabilir. Metastatik tiroid kanserlerinde tiroid fonksiyon testleri genelde normal olup, hastalık subakut tiroidit bulguları ile ortaya çıkabilir. Herhangi bir malignitesi olan hastada tiroid bezinde hızlı büyümelerde primer tiroid kanserinden çok tiroid bezine metastaz düşünülmesi ve erken cerrahi girişim uygulanmalıdır.

#### KAYNAKLAR

1. Chung SY, Kim EK, Kim JH, Oh KK, Kim DJ, Lee YH, An HJ, Kim JS: Sonographic findings of metastatic disease to the thyroid. *Yonsei Med J* 42:411 (2001).
2. Czech JM, Lichtor TR, Carney JA, van Heerden JA: Neoplasms metastatic to the thyroid gland. *Surg Gynecol Obstet* 155:503 (1982).
3. Ferrara G, Ianniello GP, Nappi O: Thyroid metastases from a ductal carcinoma of the breast. A case report. *Tumori* 83:783 (1997).
4. Ivy HK: Cancer metastatic to the thyroid: a diagnostic problem. *Mayo Clin Proc* 59:856 (1984).
5. Lam KY, Lo CY: Metastatic tumors of the thyroid gland: a study of 79 cases in Chinese patients. *Arch Pathol Lab Med* 122:37 (1998).
6. Lin JD, Weng HF, Ho YS: Clinical and pathological cha-

## İnvaziv Duktal Meme Karsinomunun Tiroide Metastazı: Olgu Sunumu

- racteristics of secondary thyroid cancer. *Thyroid* 8:149 (1998).
7. McCabe DP, Farrar WB, Petkov TM, Finkelmeier W, O'Dwyer P, James A: Clinical and pathologic correlations in disease metastatic to the thyroid gland. *Am J Surg* 150:519 (1985).
  8. Michelow PM, Leiman G: Metastases to the thyroid gland: diagnosis by aspiration cytology. *Diagn Cytopathol* 13:209 (1995).
  9. Ro JY, Guerrieri C, el-Naggar AK, Ordonez NG, Sorge JG, Ayala AG: Carcinomas metastatic to follicular adenomas of the thyroid gland. Report of two cases. *Arch Pathol Lab Med* 118:551 (1994).
  10. Smith SA, Gharib H, Goellner JR: Fine-needle aspiration. Usefulness for diagnosis and management of metastatic carcinoma to the thyroid. *Arch Intern Med* 147:311 (1987).