

Hepatokarsinogenezis'in Erken Döneminde Demetoksiviridin ve 1- α -Hidroksi -demetoksiviridin Antioksidan Savunma Sistemine Etkisi*

*The Effects of Demethoxyviridine and 1- α -Hydroxy-demethoxyviridine
on The Antioxidant Defence System in The Early Stage Hepatocarcinogenesis*

Cengiz M. ÜSTÜNER¹, İrfan DEĞİRMENCİ¹, Hilmi ÖZDEN²,
Kısmet ÇİVİ³, İsmail KIRAN⁴

¹ Eskişehir Osmangazi Üniversitesi, Tıp Fakültesi, Tıbbi Biyoloji Anabilim Dalı, Eskişehir,

² Eskişehir Osmangazi Üniversitesi, Tıp Fakültesi, Anatomi Anabilim Dalı, Eskişehir,

³ İnegöl Devlet Hastanesi, Patoloji Laboratuvarı, Bursa,

⁴ Eskişehir Osmangazi Üniversitesi, Fen-Edebiyat Fakültesi, Kimya Bölümü, Eskişehir.

ÖZET: Bu çalışmada, 2 aylık erkek Sprague-Dawley türü sıçanlarda hepatokarsinogenezisin erken safhasında demetoksiviridin (DMV) ve ondan türetilmiş 1- α -hidroksi-demetoksiviridin (1- α -hidroksi-DMV)'nin antioksidan sistemine düzeltici etkileri araştırıldı. Bu amaçla deney hayvanları 10 gruba ayrıldı. Gruplar, kontrol (1.grup), yağ (2.grup), Dimetil sülfoksit (DMSO) (3.grup), DMV (4.grup), 1- α -hidroksi-DMV (5.grup), dietilnitrozamine (DEN) (6.grup), 2-asetilaminofloran (2-AAF) (7.grup), DEN+2-AAF (8.grup), DEN+2-AAF+DMV (9.grup) ve DEN+2-AAF+1- α -hidroksi-DMV olarak düzenlendi. Deneyin 5. haftasında, eter anestezi altında sıçanların karaciğeri alındı. Karaciğer homojenatları hazırlanarak, süperoksit dismutaz (SOD) ve glutatyon peroksidaz (Gpx) ile katalaz enzim aktiviteleri ve malondialdehit (MDA) düzeyleri belirlendi. Karaciğer doku preparatları H&E boyama yöntemi ile histopatolojik olarak değerlendirildi.

Elde edilen tüm bulgularda kontrole göre tümör oluşturuca ajanlar dışındaki gruplarda fark görülmezken, DEN+2-AAF verilen grupta daha önemli düzeyde olmak üzere DEN, 2-AAF verilen gruplarda farklılıklar gözlemlendi. Düzeltici etkisi olduğunu düşündüğümüz DMV ve 1- α -hidroksi-DMV ise MDA düzeyi dışında SOD % inhibisyonu, Gpx ve katalaz aktivitelerini artırarak, düzeltici etkisi olduğu belirlenirken histolojik olarak da hepatosit karyomegali, hepatosit sitomegali, iltihabi hücre infiltrasyonu, nekroz ve preneoplastik odakların oluşumunu engellediği ortaya kondu.

Sonuç olarak, her iki mantar metabolitinin de preneoplastik dönemde antioksidan sistemi düzeltici etkisi

ortaya kondu. Fakat bu sonucun daha da kesinleşebilmesi ve preneoplastik dönemi takip eden evrelerde antioksidan sisteme ne gibi etkilerinin olabileceğini ortaya koyabilmek için, henüz çok yeni olan bu konuda, daha çok çalışmaya ihtiyaç vardır.

Anahtar Sözcükler: Antioksidan enzimler, DMV, 1- α -hidroksi-DMV, Hepatokarsinogenezis

ABSTRACT: In this study, the antioxidant activity of demethoxyviridine (DMV) and its analogue 1- α -hydroxy-demethoxyviridine (1- α -hydroxy-DMV) were investigated on 2 month old male Sprague-Dawley rats with having early stage hepatocarcinogenesis. The animals were divided into 10 groups which are the control, olive oil, dimethyl sulfoxide (DMSO), DMV, 1- α -hydroxy-DMV, diethylnitrosamine (DEN), 2-acetylaminoflourine (2-AAF), DEN + 2-AAF, DEN + 2-AAF + DMV and DEN + 2-AAF + 1- α -hydroxy DMV induced male Sprague-Dawley rat. Liver tissues were removed under ether anesthesia in 5th week of the study. This was followed by the preparation of the liver tissues evaluated as histopathologically with H&E staining and homogenates to study superoxide dismutase (SOD) inhibition, glutathione peroxidase (Gpx), catalase activity in addition to malondialdehyde (MDA) level. There were no differences observed control groups whereas DEN and 2-AAF treated groups showed differences but not as much as DEN+2-AAF treated group showed. Pathological studies were determined histologically for olive oil, DMSO, DMV and 1- α -hydroxy-DMV induced groups, and found that there were no differences. The preneoplastic focus was found in DEN + 2-AAF treated group in studies carried out histopathologically with H&E staining.

The result showed not only DMV and 1- α -hydroxy-DMV treated groups has increased to SOD % inhibition, Gpx and catalase activities with exception of MDA level, but also they histologically prevented of hepatocyte caryomegaly, hepatocyte cytomgaly, inflammatory cell infiltration, necros and preneoplastic focus changes.

Yazışma ve tıpkı basım için: Arş.Grv. Dr. Cengiz M. ÜSTÜNER
Eskişehir Osmangazi Üniversitesi, Tıp Fakültesi, Tıbbi Biyoloji Anabilim
Dalı, 26480 Eskişehir,
(e-mail: custuner@ogu.edu.tr)

* Bu çalışma Eskişehir Osmangazi Üniversitesi Bilimsel Araştırma
Projeleri Komisyonu tarafından desteklenmiştir (Proje No: 200411012)

Finally, it was found that both fungi metabolites were effective on antioxidant system in preneoplastic period of hepatocarcinogenesis, but there is a need for new studies

to fully determine the effects on following stages after preneoplastic period.

Key Words: Antiooxidant enzymes, DMV, 1- α -hidroksi-DMV, Hepatocarcinogenesis

GİRİŞ

Karaciğer kanseri, kanser çeşitleri arasında en yaygın gruba girer. Bu kanserin oluşumunda, fenobarbital (FB), alkol, aflatoksin B1, hepatit B ve C virüsleri gibi ajanlar yanında dietilnitrozamin (DEN), 2-asetilaminofloran (2-AAF)'de etkilidir (1-3). Karaciğer tümörü oluşturulmasında kullandığımız ksenobiyotiklerden DEN ve 2-AAF, fare, sıçan, hamster, tavşan, köpek, domuz ve maymun gibi hayvanlar için karsinogeniktir (4-7). Kemirgenlere birlikte uygulanan DEN ve 2-AAF hepatokarsinogenezisi başlatır ve hepatositlerde preneoplastik başlangıca neden olur (4,8-10). DEN'in indükleyici, 2-AAF'nin ise promotör olarak mesane ve karaciğerde tümör oluşturucu etkiye sahip olduğu bildirilmiştir (1,2,9,11,12).

DEN'in metabolitleri, DNA'ya bir ya da iki oksidasyon sağlayan elektron ile kovalent bağlanarak tümör promotörlerinin bağlanmasına aracılık eder (12). Tümör promotörü bir süperoksit anyonu indükleyicisi olarak görev yaparak reaktif oksijen molekülleri ve hidrojen peroksit oluşumunu sağlar. Bunun sonucunda süperoksit ve hidrojen peroksit birikimi gerçekleşir. Bu birikim, koruyucu antioksidan mekanizmanın azalmasını ve yüksek oranda reaktif hidroksil radikali oluşumunu sağlar. Bunun sonucunda DNA'nın yapısında kopma ve deoksiriboz parçalanması ortaya çıkar. Reaktif hidroksil radikalleri ayrıca, lipid membran yağ asitlerinin hidrojen atomlarını ayırır. Hidroperoksit radikalleri, hidrojen atomları ile doymamış çok karbonlu yağ asitlerinin karbonil gruplarıyla birleşme sağlayarak, lipid-hidroperoksit düzenlenmesindeki zincir reaksiyonundan hidrojeni ayırır. Bunun için, süperoksit ve hidroperoksit radikalleri lipid peroksidasyon (LPO)'nun artmasına neden olur ve hücre membranında hasar artışı ortaya çıkar (11,13).

Promotör olarak fenobarbital (FB) ya da 2-AAF kullanılan hepatosit hücrelerinin peroksidomlarında büyüme ve sayıca artış gözlenirken, peroksidomal yağ asit oksidasyonu ve mikrozomal hidroksilasyon aktivitesinde artışa neden olur. Bunun sonucunda da; DNA hasarı ve tümör oluşumu ortaya çıkar. Oluşan hasarın giderilmesinde, serbest radikallere karşı, savunma sistemindeki spesifik enzimler rol alır (14,15). Bu spesifik enzimlerin kullanılmasıyla; glutatyon peroksidaz (Gpx) ve süperoksit dimutaz

(SOD)'da azalma, katalaz ve malondialdehit (MDA)'da ise artış olduğu belirlenmiştir (14,16-19). Yapılan bir çalışmada da DEN ve FB kullanılarak tümör oluşturulduğunda katalaz ekspresyonunun azaldığı bildirilmiştir (19). DEN ve FB uygulanan sıçanlarla yapılan çalışmada karaciğerde, histolojik olarak, preneoplastik fokus, nodüller ve hiperplastik kupffer hücrelerini belirlenmiştir (14).

DMV ve 1- α -hidroksi-DMV, wortmannin mantarından türetilmiş mantar metabolitleridir. DMV, Nodulisporium hinnuleum mantarından glukozlu ortamda, 1- α -hidroksi-DMV ise seyreltilmiş hidroklorik asitli ortamda, DMV'nin aseton ile muamele edilmesiyle türetilmiştir (20,21). DMV ve 1- α -hidroksi-DMV metabolitleri, önemli bir hücre fonksiyon mediatörü olan PI-3 kinaz gibi bazı enzimlerin aktivitelerini inhibe ederek, antitümör etki gösterirler (22-24). Wortmannin ya da türevlerinin PI-3 kinaz'ın aktivitesi üzerine etkisi araştırıldığında, büyüme faktör reseptörlerince ve p21^{Ras} onkogen protein kinazlarca aktif hale getirildiği gösterilmiştir (21,25,26). PI-3 kinaz heterodimer bir yapıda olup, 85 kDa (p85) düzenleyici ve 100 kDa katalitik subunit (p110)'a sahiptir. PI-3 kinaz, hücre membranının fosfolipid'e ait myo-inositolü D-3-OH pozisyonunda fosforlar. Aynı zamanda fosfotidil 4,5 fosfatın fosforlanması sağlayarak fosfotidil 3,4,5 fosfatı oluşturur. Fosfotidil 3,4,5 fosfat da PLC'yi aktive ederek PIP2'nin hidrolizini stimüle ederek, diaçilgliserol (DAG) ve inositol 1,4,5 trifosfat (IP3) dönüşümünü sağlar (21,24,25). Pankreatik β -hücrelerinde, wortmanninin PI 3-kinazı inhibe ederek PLC'nin aktivitesini inhibe ettiği, böylece PIP2'nin hidrolizini engelleyerek, diaçilgliserol (DAG) ve inositol 1,4,5 trifosfat (IP3) oluşumunun engellendiği ortaya konmuştur (24). Wortmanninin in vivo olarak, insan MCF-7 meme kanser hücreleri ve murine C3H kanser hücrelerinin büyümesini inhibe ettiği tespit edilmiştir (26).

Biz çalışmamızda, Sprague-Dawley türü sıçanlarda hepatokarsinogenezisin erken safhasında DMV ve ondan türetilmiş 1- α -hidroksi-DMV'in antioksidan sistemi üzerine düzeltici etkilerinin olup olmadığını ortaya koymayı amaçladık.

GEREÇ VE YÖNTEM

Çalışmamızda, Eskişehir Osmangazi Üniversitesi Tıp Fakültesi Tıbbi Biyoloji Anabilim Dalında yetiştirilen, 2 aylık erkek Sprague-Dawley türü sıçanlar kullanılmıştır. Sprague-Dawley sıçanlar, havalandırma ve diğer temizlik kurallarına dikkat edilerek muhafaza edilmiş yeterince normal çeşme suyu ve pelet yem ile beslenmiştir.

DEN, sıçanlara, 175 mg/kg olacak şekilde 0.1 ml dimetilsülfoksitte (DMSO)'da çözündürülerek intraperitoneal (i.p) olarak uygulandı (1-3,27). 2-AAF 20 mg/kg oranında 0.1 ml saf zeytin yağı içerisinde gavajla uygulandı (1,8,11,28-30). Eskişehir Osmangazi Üniversitesi Fen Fakültesi Biyokimya Bilim Dalında üretilen, DMV ve 1- α -Hidroksi-DMV metabolitleri de 1.5mg/kg sıçan olacak şekilde 0.1 ml DMSO'da çözündürülerek intraperiton (i.p) olarak uygulandı (20,21).

Çalışmada 86 adet 150-200 gr ağırlığında 2 aylık Sprague-Dawley ırkı sıçan kullanıldı. Doz ve deney grupları **tablo 1**'de verildi. Tüm gruplar, 8 sıçandan oluşurken sadece 8. grupta prenoplastik görünümün tam olarak belirlenebilmesi için haftalık olarak sıçan kurbanı yapıldı, bu nedenle de bu grubun sıçan sayısı fazla tutulmuştur ve son kalan 14 adet sıçandan da 8.grup oluşturulmuştur. Beş haftalık deney uygulaması sonunda, sıçanlardan eter anestezisi altında karaciğer alındı. Sıçanlardan alınan karaciğer örnekleri ikiye bölünerek bir kısmı -86 °C'de superoksit dismutaz (SOD), malindealdehit (MDA), katalaz ve glutatyon peroksidaz (Gpx)'in spektrofotometrik ölçümü saklandı. Diğer bir kısmı da ışık mikroskopide histopatolojik inceleme için nötral formaline alındı.

SOD aktivite ölçümü için (Fluka®, USA) kiti kullanıldı. Süperoksit anyonları (O₂), Ksantin/Ksantin oksidaz sistemi tarafından oluşturulup kromojen solüsyon kullanılarak ölçümü yapıldı. Hüresel glutatyon peroksidaz aktivite ölçümü için (Calbiochem®, USA) kiti kullanıldı. Kit indirekt olarak GPx aktivitesini ölçer. GPx ortamdaki organik peroksit varlığında redükte glutatyon GSH'ı okside glutatyon (GSSG) dönüştürür. Daha sonra dışarıdan ortama eklenen NADPH ve glutatyon redüktaz (GR) ile okside glutatyon tekrar redükte glutatyon dönüşür, böylece GSH derişimi sabit tutulur. Oluşan kimyasal tepkimede NADPH'nin NADP'ye dönüşmesi esnasında spektrofotometrede 340 nm dalga boyunda absorbanstaki azalma izlenerek okside glutatyon oluşum hızı ölçülmüş ve GPx enzim aktivitesi hesaplanmıştır. Lipit peroksidasyonu son

ürünlerinden bir tanesi olan MDA'nın tiyobarbitürik asit (TBA) ile verdiği renk reaksiyonuna dayanmaktadır. MDA ölçümü için Uchiama ve Mihara 1978 metodu uygulandı (31). Katalaz aktivitesi, amonyum molibdatla stabil bir kompleks oluşturan hidrojen peroksitin spektrofotometrik olarak değerlendirilmesi temeline dayanan ölçümler sonucu belirlendi ve katalaz seviyesinin ölçümü için Goth 1991 metodu uygulandı (32).

Hayvanlardan alınan karaciğer örneklerinden her biri (karaciğerin tüm loblarından rasgele örnekleme yöntemiyle alınarak) tespit için %10 tamponlanmış nötral formalin solüsyonunda 24-48 saat bırakıldı. Örneklerden rutin parafin bloklaya yapıldıktan sonra 4 μ m'lik kesitler alındı. Hazırlanan preparatlar hematoksilin-eozin boyası ile boyandı. Leice Image Analiz sistemi kullanılarak tüm alanlar değerlendirilip, görüntüler CCD kamera ile bilgisayara aktarıldı. Patolojik skorlama negatif ve pozitif belirleme metoduna göre yapıldı.

Elde edilen bulgular tek yönlü ANOVA varyans analizi ile p < 0.05 önem belirleyicisi seçilerek istatistiksel olarak değerlendirildi.

BULGULAR

SOD % inhibisyonu bakımından, kontrol grubuna göre, 2, 3., 4., 5. ve 9. gruplarda fark bulunmadı (P>0.05). Buna karşılık 6., 7. ve 8. gruplarda çok önemli düzeyde (p< 0.001), 10. grupta ise önemli düzeyde (P<0.01) azalma bulundu (**Tablo 2**).

Gpx, bakımından, kontrol grubuna göre, 2., 3., 4., 5., 7. ve 9. gruplarda fark bulunmadı (P>0.05). Buna karşılık, 6. ve 8. gruplarda çok önemli düzeyde azalma (p< 0.001) ve 10. grupta ise önemli düzeyde artış (P<0.01) bulundu (**Tablo 3**).

MDA bakımından, kontrol grubuna göre, 2., 3., 4. ve 5., gruplarda fark bulunmazken (P>0.05), 6., 7., 8., 9. ve 10. gruplar arasında çok önemli düzeyde artış (p< 0.001) bulundu (**Tablo 4**).

Katalaz, bakımından, kontrol grubuna göre, 2., 3., 4., 5. ve 9. gruplarda fark bulunmazken (P>0.05), 10 grupta p< 0.1 düzeyinde azalma ve 6., 7. ve 8. gruplarda ise çok önemli düzeyde azalma (p<0.001) bulundu (Tablo 5).

Çalışmamızdaki karaciğer doku örnekleri H&E patolojik değişiklikler negatif ve pozitif olarak değerlendirildi (**Tablo 6**).

Çalışmamızda tüm gruplar, dejeneratif bulgular, hepatosit karyomegali, hepatosit sitomegali ve iltihabi hücre infiltrasyonu oluşumu bakımından değerlendirilmiş olup 1., 2., 3., 4., 5. gruplarda

dejeneratif bozukluklara rastlanmadı (Resim 1). 6. gruba ait dejeneratif bulgulara, hepatosit karyomegali, hepatosit sitomegalide de görüldü. 7.gruba ait, dejeneratif bulgular, hepatosit karyomegali, hepatosit sitomegali olarak belirlendi. 8.gruba ait dejeneratif bulgular, hepatosit karyomegali, hepatosit sitomegali ve iltihabi hücre

infiltrasyonu oluşumu, nekroz ve preneoplastik fokus belirlendi (Resim 2). 9.gruba ait dejeneratif bulgular, hepatosit karyomegali ve iltihabi hücre infiltrasyonu oluşumu görüldü. 10.gruba ait dejeneratif bulgular ise hepatosit karyomegali ve iltihabi hücre infiltrasyonu olarak dejeneratif bozukluklar belirlendi (Resim 3).

Tablo 1. Deney grupları ve uygulanan dozlar.

Gruplar	n	Birinci doz ve diğer rutin uygulamalar	İkinci uygulamalar
1.Grup Kontrol	8	Su + Yem	-
2.Grup Yağ	8	0,1 ml/kg gavaj Su + Yem	-
3. Grup DMSO	8	Su + Yem	1. Haftada 0.1 ml DMSO i.p. olarak verildi
4.Grup DMV	8	Su + Yem	DMV (1,5 mg/kg) DMSO'da çözündürülerek 16., 23., ve 30. günde bir kez i.p. olarak verildi.
5.Grup 1- α -Hidroksi DMV	8	Su + Yem	1- α -Hidroksi DMV (1,5 mg/kg) DMSO'da çözündürülerek 16., 23., ve 30. günde bir kez i.p. olarak verildi.
6.Grup DEN	8	DEN, 175 mg/kg i.p 0.1 ml DMSO'da çözündürülerek uygulandı Su + Yem	-
7.Grup 2-AAF	8	Su + Yem	Deneyin başlamasından sonra 7., 8., ve 9. günde 20 mg 2-AAF /kg oranında DMSO'da çözündürülerek 0.1 ml yağ içinde gavajla verildi
8.Grup DEN + 2-AAF	14	DEN 175 mg/kg i.p. 0.1 ml DMSO'da çözündürülerek uygulandı Su + Yem	DEN uygulamasından 1 hafta sonra 7., 8. ve 9. günlerde 2-AAF 20 mg/kg oranında 0.1 ml DMSO'da çözündürülerek 0.1 ml yağ içinde gavajla verildi
9.Grup DEN + 2-AAF + DMV	8	DEN 175 mg/kg i.p. 0.1 ml DMSO'da çözündürülerek uygulandı Su + Yem	DEN uygulamasından 1 hafta sonra 7., 8. ve 9. günlerde 2-AAF 20 mg/kg oranında DMSO'da çözündürülerek 0.1 ml yağ içinde gavajla verildi ve DMV (1,5 mg/kg) 0.1 ml DMSO'da çözündürülerek 16., 23., ve 30. günde bir kez i.p. olarak verildi
10.Grup DEN + 2-AAF + 1- α -Hidroksi DMV	8	DEN 175 mg/kg i.p. 0.1 ml DMSO'da çözündürülerek uygulandı Su + Yem	DEN uygulamasından 1 hafta sonra 7., 8. ve 9. günlerde 2-AAF 20 mg/kg oranında 0.1 ml DMSO'da çözündürülerek 0.1 ml yağ içinde gavajla verildi ve 1- α -Hidroksi DMV (1,5 mg/kg) DMSO'da çözündürülerek 16., 23., ve 30. günde bir kez i.p. olarak verildi.

Tablo 2. Kontrol ve deney gruplarının SOD % inhibisyon değerleri ve bunların istatistiksel değerlendirilmeleri

Gruplar	N	SOD % inhibisyon
1. Kontrol	8	87,00 \pm 4,76
2.Zeytin Yağ	8	82,28 \pm 4,82
3. DMSO	8	82,57 \pm 2,93
4. DMV	8	90,57 \pm 1,90
5. 1-Hidroksi DMV	8	90,67 \pm 0,53
6. DEN	8	71,14 \pm 6,09***
7. 2-AAF	8	75,42 \pm 1,90***

Gruplar	N	SOD % inhibisyon
8.DEN + 2-AAF	14	74,57 \pm 3,73***
9. DEN + 2-AAF + DMV	8	82,14 \pm 3,71
10. DEN + 2-AAF + 1- α -Hidroksi DMV	8	79,00 \pm 2,08**

** P<0.01 ***P<0.001

Tablo 3. Kontrol ve deney gruplarının Gpx değerleri ve bunların istatistiksel değerlendirilmeleri

Gruplar	N	Gpx (mU/ml)
1. Kontrol	8	10,28 \pm 2,56
2.Zeytin Yağ	8	10,14 \pm 1,79
3. DMSO	8	12,14 \pm 2,54
4. DMV	8	12,57 \pm 3,69
5. 1-Hidroksi DMV	8	10,14 \pm 4,41
6. DEN	8	1,14 \pm 0,89***
7. 2-AAF	8	7,57 \pm 1,14
8.DEN + 2-AAF	14	3,00 \pm 1,41***
9. DEN + 2-AAF + DMV	8	9,14 \pm 2,47
10. DEN + 2-AAF + 1- α -Hidroksi DMV	8	15,85 \pm 2,26**

** P<0.01 *** P<0.001

Tablo 4. Kontrol ve deney gruplarının MDA değerleri ve bunların istatistiksel değerlendirilmeleri

Gruplar	N	MDA (U/ gr yaş doku)
1. Kontrol	8	89,28 \pm 3,25
2.Zeytin Yağ	8	87,14 \pm 9,49
3. DMSO	8	90,28 \pm 14,87
4. DMV	8	91,28 \pm 6,10
5. 1-Hidroksi DMV	8	94,14 \pm 7,10
6. DEN	8	147,00 \pm 9,81***
7. 2-AAF	8	129,14 \pm 6,14***
8.DEN + 2-AAF	14	144,00 \pm 12,17***
9. DEN + 2-AAF + DMV	8	125,28 \pm 10,48***
10. DEN + 2-AAF + 1- α -Hidroksi DMV	8	132,42 \pm 16,09***

*** P<0.001



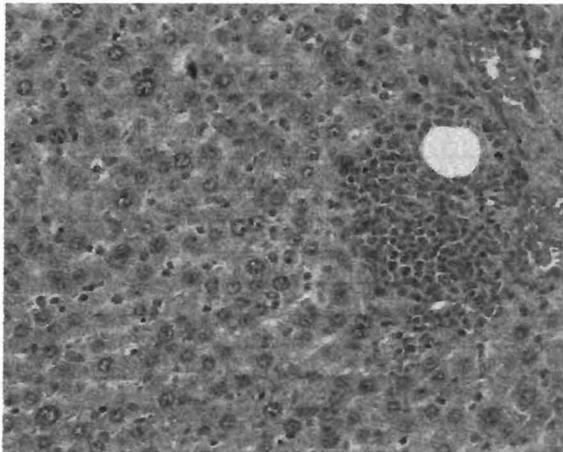
Tablo 5. Kontrol ve deney gruplarının katalaz değerleri ve bunların istatistiksel değerlendirilmeleri

Gruplar	N	Katalaz (kU/ml protein)
1. Kontrol	8	56,28 \pm 5,85
2.Zeytin Yağ	8	57,71 \pm 3,35
3. DMSO	8	58,42 \pm 4,57
4. DMV	8	58,42 \pm 2,87
5. 1-Hidroksi DMV	8	57,71 \pm 2,42
6. DEN	8	24,85 \pm 3,33***
7. 2-AAF	8	41,28 \pm 1,60***
8.DEN + 2-AAF	14	29,28 \pm 3,68***
9. DEN + 2-AAF + DMV	8	53,00 \pm 3,36
10. DEN + 2-AAF + 1- α -Hidroksi DMV	8	47,00 \pm 4,24***

*** P<0.001

Tablo 6. Negatif ve pozitif belirleme metoduna göre karaciğerde patolojik skorlama

Gruplar	Dejeneratif bulgular	Hepatosit karyomegali	Hepatosit sitomegali	İltihabi hücre infiltrasyonu	Nekroz	Preneoplastik fokus
1. Kontrol	0 (8)	0 (8)	0 (8)	0 (8)	0 (8)	0 (8)
2. Zeytin Yağ	0 (8)	0 (8)	0 (8)	0 (8)	0 (8)	0 (8)
3. DMSO	0 (8)	0 (8)	0 (8)	0 (8)	0 (8)	0 (8)
4. DMV	0 (8)	0 (8)	0 (8)	0 (8)	0 (8)	0 (8)
5. 1-Hidroksi DMV	0 (8)	0 (8)	0 (8)	0 (8)	0 (8)	0 (8)
6. DEN	12 (8)	12 (8)	8 (8)	0 (8)	0 (8)	0 (8)
7. 2-AAF	8 (8)	8 (8)	8 (8)	0 (8)	0 (8)	0 (8)
8. DEN + 2-AAF	56 (14)	56 (14)	13 (14)	16 (14)	16 (14)	56 (14)
9. DEN + 2-AAF + DMV	12 (8)	12 (8)	0 (8)	4 (8)	0 (8)	0 (8)
10. DEN + 2-AAF + 1- α -Hidroksi DMV	12 (8)	12 (8)	0 (8)	4 (8)	0 (8)	0 (8)

**Resim 1.** Kontrol grubuna ait normal görünümde karaciğer dokusu. H&E, Orj. Büy.x100**Resim 3.** 8. Gruba ait preneoplastik fokus. H&E, Orj. Büy.x200.**Resim 2.** 8. Gruba ait dejeneratif bulgular, hepatosit karyomegali, hepatosit sitomegali ve iltihabi hücre infiltrasyonu oluşumu. H&E, Orj. Büy.x100.

TARTIŞMA

Bu bölümde, çalışmamızda tümör oluşumuna etkisi olan DEN ve 2-AAF'nin birlikte sıçanlara verilerek, bir mantar metaboliti olan DMV ve ondan türetilmiş 1- α -hidroksi-DMV'nin SOD, Gpx, katalaz enzim aktiviteleri, MDA düzeyi ve histolojik olarak preneoplastik fokus, dejeneratif bulgular, hepatosit karyomegali, iltihabi hücre filtrasyonu ve nekroza olan etkileri yönünden sırasıyla tartışılacaktır.

SOD % inhibisyonu bakımından, kontrol gruba göre, 2. (Yağ), 3. (DMSO), 4. (DMV) ve 5. (1- α -hidroksi-DMV) gruplarda fark bulunmadı. Ancak, 6. (DEN), 7. (2-AAF), 8. (DEN + 2-AAF) gruplarda çok önemli düzeyde, 10. (DEN+2-AAF+1- α -hidroksi-DMV) grupta ise önemli düzeyde azalma bulunurken, 9. (DEN+2-AAF+DMV) grubun ise

kontrol düzeyine yaklaştığı ortaya kondu. Kontrole göre, 6., 7. ve 8. grupların SOD % inhibisyonundaki azalmanın nedeni SOD enziminin aktivitesinin engellendiği ya da aşırı miktarda O₂⁻ radikalinin üretilmesi olabilir. Yine, kontrole oranla 10. grupta önemli düzeyde azalma, 9. grupta ise kontrol grubuna yaklaştıracak kadar SOD inhibisyonundaki azalma bize aktivitenin arttığını göstermektedir. Yapılan çalışmalarda, DEN ve FB uygulanan sıçanların karaciğerinde SOD aktivitesinde azalma belirlenmiştir. Bu çalışma ile SOD'un savunma sistemi için çok önemli olduğunu ortaya konmuştur. SOD'un, antioksidan olarak görev yaparak, zar ve sitozolde serbest radikallerin neden olduğu hasara karşı savunma yaptığı belirtilmiştir. SOD'un oksijen radikali hidrojen peroksit haline dönüştürdüğü, bu oluşan hidrojen peroksiti de katalaz ve Gpx'in suya dönüştürdüğü bildirilmiştir. Kanserli hücrelerde, normal hücreye göre SOD miktarının daha yüksek olmasının nedeni olarak, tümör hücrelerinde serbest oksijen radikallerinin aşırı derecede üretilmesini (14), DEN ve 2-AAF'nin sıçan karaciğeri hücrelerinde SOD aktivitesini artırdığı belirlenmiştir (29). Bizim çalışmamızda da azalma olduğu ortaya konmuştur. Ama ilk kez denenmeleri nedeniyle, DMV ve 1- α -hidroksi-DMV'nin etkilerini araştırılması açısından herhangi karşılaştırma yapılamamıştır.

Gpx düzeyinde, kontrol grupları ve DEN+2-AAF+DMV verilen gruplar arasında fark bulunmazken DEN ve DEN2-AAF verilen gruplarda çok önemli düzeyde azalma ve DEN+2-AAF+1- α -hidroksi-DMV verilen grupta ise önemli düzeyde artış bulundu. Bu bulgular sonucunda Gpx'in, DEN ve 2-AAF uygulanan gruplarda Gpx'in çok önemli düzeyde azaldığı, DMV'nin de 1- α -hidroksi-DMV kadar olmasa da Gpx düzeyini artırıcı etkisinin olduğu belirlenmiştir. Yapılan bir çalışmada, DEN ve FB uygulanan sıçanlarda, Gpx'in azaldığını, savunma sisteminde rol alması nedeniyle bu azalmanın önemli olduğu ortaya konmuştur. SOD'un oksijen radikali hidrojen peroksit haline dönüştürdüğü, bu oluşan hidrojen peroksiti de katalaz ve Gpx'in suya dönüştürdüğü ortaya konmuştur (14). Bu çalışmada olduğu gibi bizim çalışmamızda da, DEN ve 2-AAF'nin Gpx aktivitesini azalttığı belirlenmiştir.

MDA düzeyinde, kontrol grubuna göre, 2., 3., 4. ve 5. gruplarda fark bulunmazken, 6., 7., 8., 9. ve 10. gruplar arasında çok önemli düzeyde artış bulundu. Bu bulgulara göre DEN ve 2-AAF'nin LPO (Lipit Peroksidasyon)'nun ikinci ürünü olan MDA'yı artırdığı, ancak buna DMV ve 1- α -hidroksi-DMV'nin artan bu değerleri istatistiksel

olarak kontrol grubuna yaklaştırmadığı tesbit edildi. Bu sonuca göre süperoksit ve hidroperoksit radikalleri LPO'nun artmasını sağlayarak, hücre zarı hasarının artışına neden olmuşlardır. Koruyucu olarak ise, bu metabolitlerin herhangi bir etkisine rastlanmamıştır. Yapılan çalışmalarda, DEN ve FB ile oluşturdukları hepatik tümör oluşumu ile antioksidanlar arasındaki ilişkiyi şu şekilde açıklamışlardır; DEN'in metabolitleri DNA'ya bir ya da iki oksidasyon sağlayan elektron ile kovalent bağlanarak tümör promotörlerinin bağlanmasına aracılık eder. Tümör promotörü, bir süperoksit anyonu indükleyicisi olarak görev yaparak reaktif oksijen molekülleri ve hidrojen peroksit oluşumunu sağlar. Bunun sonucunda süperoksit ve hidrojen peroksit birikimi gerçekleşir. Bu birikim, koruyucu antioksidan mekanizmanın azalmasını, yüksek oranda reaktif hidroksil radikali oluşumunu sağlar. Oluşan hidroksil radikallerinin deoksiribozda parçalanmalara dolayısıyla DNA kırıklarına neden olduğu, reaktif hidroksil radikallerinin, lipit membranda yer alan yağ asitlerindeki hidrojen atomlarını ayırdığı, bu hidrojen atomları da doymamış çok karbonlu yağ asitlerinin karbonil gruplarıyla birleşerek hidroperoksit radikallerini oluşturarak lipit-hidroperoksit oluşumu sırasında hidrojeni ayırdığı ve bu durumun, süperoksit ve hidroperoksit radikallerinin LPO artışına, dolayısıyla hücre zarında hasara neden olduğu belirtilmiştir (13). Yapılan farklı bir derlemede de MDA'nın lipit peroksidasyonunun ikinci ürünü olduğunu ve onun belirleyicisi niteliğini taşıdığını belirtmiştir (17). Yapılan bir çalışmada, sıçanlara DEN ve FB uyguladıkları sıçanların karaciğer doku hücrelerinde, radikal oluşumu sonucunda oluşan lipit peroksidasyonunun ikinci ürünü olan MDA (malondialdehit)'da artış olduğunu belirtmişlerdir (14). Bu sonuçlar, bizim çalışmamızda tesbit ettiğimiz MDA düzeyinin artışı ile paralellik göstermektedir. DMV ve 1- α -hidroksi-DMV metabolitlerinin, MDA düzeyine olan etkilerinin araştırıldığı herhangi bir çalışmaya rastlayamadığımızdan bunlarla ilgili karşılaştırma yapılamamıştır.

Katalaz aktivitesinde, kontrol grubuna göre, preneoplastik fokus oluşumuna neden olan DEN ve 2-AAF'nin katalaz aktivitesini azalttığını ya da aşırı kullanım nedeni ile azaldığı, DMV'de daha fazla olmak üzere 1- α -hidroksi-DMV'nin bu aktivasyonu artırarak, kontrol düzeyine yaklaştırdığı belirlendi. Yapılan çalışmalarda, katalazın savunma sistemi için çok önemli olduğu ve toksik etki sonucunda oluşan serbest oksijen radikallerini SOD ile beraber hidrojen peroksit ve suya dönüştürdüğü ve bunun sonu-

cunda da Gpx'de de belirtildiği üzere, Gpx'in bu oluşan hidrojen peroksiti yakaladığı ve bunun sonucunda da katalaz ve diğer enzim sistemlerinin bunları suya dönüştürdüğünü (14), sıçanlara FB uygulandığında hepatosit sitozolünde katalaz aktivitesinde azalma olduğunu (15) ortaya koymuşlardır. Bizim çalışmamızın sonuçları da bu çalışma ile paralellik göstermektedir. Ancak yapılan diğer çalışmalarda, DEN ve 2-AAF uyguladıkları sıçanlarda (16) ve hepatosit kültürüne FB uyguladıkları çalışmalarda katalazda artış olduğu belirtilmiştir (19). Bu sonuçlar, bizim sonucumuz ile uyumlu değildir.

Histolojik olarak çalışmamızda kontrol gruplarına göre DEN ve 2-AAF verilen gruplarda patolojik bulguların bulunması ve özellikle preneoplastik fokusların görülmesi yaptığımız çalışmanın seyrinin doğru olduğunu göstermektedir. Bu patolojik bulgular bize tümör oluşumunun başladığını ve bu tümör oluşumuna etkisini incelememiz nedeniyle daha ileri aşamasının beklenmemesi gerektiğini ve doğru zamanda DMV ve 1- α -hidroksi-DMV uyguladığımızı göstermiştir. Özellikle, DMV ve 1- α -hidroksi-DMV uyguladığımız gruplarda patolojik olarak bir düzelme olmuştur. Yapılan çalışmalarda, wortmannini Swiss T-hücrelerine uyguladıklarında, PI 3-kinazı inhibe ederek tümör oluşumunu etkilediğini ortaya koymuşlardır (25). Yapılan farklı bir çalışmada da, pankreatik β -hücrelerinde wortmanninin, insülin sekresyonunu inhibe ettiği tespit edilmiş olup, sonuçta wortmanninin PI 3-kinazı inhibe ederek PLC'nin aktivitesini inhibe etmektedir. Böylece PIP2'nin hidrolizinin engellendiğini ve dolayısıyla diaçilgliserol (DAG) ve inositol 1,4,5 trifosfat (IP3) oluşumunun engellendiği ortaya konmuştur (24). Farklı bir çalışmada ise, wortmannin ve onun yapısal analogu olan DMV'i Swiss 3T3 hücrelerine uygulamışlar, bu maddelerin PI 3-kinazı inhibe ederek PLC'yi inaktive ettiği ve PIP2'nin hidrolizini engelleyerek DAG ve IP3 aktivitesini durdurduğunu belirtmişlerdir (22).

Sonuç olarak, her iki mantar metabolitinin preneoplastik dönemde antioksidanlara karşı etkili olduğu ortaya kondu. Fakat bu sonucun daha da kesinleşebilmesi ve preneoplastik dönemi takip eden evrelerde, ne gibi etkilerinin olabileceğini ortaya koyabilmek için, henüz çok yeni olan bu konuda, yapılacak yeni çalışmalara ihtiyaç vardır.

KAYNAKLAR

1. Kuroda H, Ohtsuru A, Futakuchi M, Kawashita Y, Nagayama Y, Fukuda E, Namba H, Shirai T, Kanematsu T, Yamashita S. Distinctive Gene Expression of Receptor-type Tyrosine Kinase Families during Rat Hepatocarcinogenesis. *Int J of Mol Med*, 2002; 9: 473-480.
2. Thirunavukkarasu C, Sakthisekaran D. Effect of Dietary Selenite on N-Nitrosodiethylamine-Induced And Phenobarbital Promoted Multistage Hepatocarcinogenesis in Rat: Reflection in Some Minerals. *Biomedicine & Pharmacotherapy*, 2003; 57: 416-421.
3. Wood A, Sarma D, Archer M. Inheritance of Resistance to Promotion of Preneoplastic Liver Lesions in Copenhagen Rats. *Exp Biol Med*, 2001; 226(9): 831-835.
4. Ahn B, Han B, Kim D, Ohshima H. Immunohistochemical Localization of Inducible Nitric Oxide Synthase and 3-Nitrotyrosine in Rat Liver Tumors Induced by N-Nitrosodiethylamine. *Carcinogenesis*, 1999; 20(7): 1337-1344.
5. Barbason H, Mormont C, Massart S, Bouzahzah B. Anti-Carcinogenic Action of Phenobarbital Given Simultaneously with Diethylnitrosamine in The Rat. *Eur J Cancer Clin Oncol*, 1986; 22(9): 1073-1078.
6. Mitsumori K, Onodera H, Shoda T, Uneyama C, Imazawa T, Takegawa K, Yasuhara K, Watanabe T, Takahashi M. Liver Tumor-promoting Effects of Oxfendazole in Rats. *Food Chem. Toxicol*, 1997; 35: 799-806.
7. Thullberg M, Kraupp G.B, Högberg J, Garberg P. Changes in Liver Fatty Acid-Binding Protein in Rat Enzyme-Altered Foci. *Cancer letters*, 1998; 128:1-10.
8. Arora A, Shukla Y. Induction of Preneoplastic Altered Hepatic Foci Following Dietary Sulphur Supplementation. *Human & Experimental Toxicology*, 2004; 23: 229-234.
9. Barbisan L, Scolastici C, Miyamoto M, Salvodari D, Ribeiro L, Eira A, Camargo J. Effects of Crude Extracts of Agaricus Blazei on DNA Damage and on Rat Liver Carcinogenesis Induced by Diethylnitrosamine. *Genet Mol Res*, 2003; 2(3): 295-308.
10. Barbisan S, Kaneno R, Rodrigues M, Salvadori D, Moreira E, Barbisan L, Camargo J. Lymphoproliferative Response and T Lymphocyte Subsets in a Medium-Term Multi-Organ Bioassay for Carcinogenesis in Wistar rats. *Cancer Letters*, 2000; 154: 121-129.
11. Liu L, Gong L, Qi X, Cai Y, Wang H, Wu X, Xiao Y, Ren J. Altered Expression of Cytochrome P450 and Possible Correlation with Preneoplastic Changes in

- Early Stage of Rat Hepatocarcinogenesis. *Acta Pharmacologica Sinica*, 2005; 26(6): 737-744.
12. Ma X, Ma X, Sui Y, Wang W L, Wang C. Signal Transduction of Gap Junctional Genes, Connexin 32, Connexin 43 In Human Hepatocarcinogenesis. *World J Gastroenterol*, 2003; 9(5): 946-950.
 13. Thirynavukkarasu C, Sakthisekaran D. Stabilization of Membrane Bound Enzyme Profiles by Sodium Selenite in N-nitrosodiethylamine Induced and Phenobarbital Promoted Hepatocarcinogenesis in Rats. *Biomedicine & Pharmacotherapy*, 2003; 57: 117-123.
 14. Banakar M, Paramasivan S, Chattopadhyay M, Datta S, Chakraborty P, Chatterjee M, Kannan K, Thygarajan E. 1 α ,25-Dihydroxyvitamin D3 Prevents DNA Damage and Restores Antioxidant Enzymes in Rat Hepatocarcinogenesis Induced by Diethylnitrosamine and Promoted by Phenobarbital. *World J. Gastroenterol*, 2004; 10(9): 1268-1275.
 15. Goepfert A, Groot E, Scheerens H, Commandeur J, Vermeulen N. Cytotoxicity of Mitomycin C and Adriamycin in Freshly Isolated Rat Hepatocytes: The Role of Cytochrome P450. *Cancer Res*, 1994; 54:2411-2418.
 16. Abdellatif A, Altonsky A, Awad M, Roberfroid M, Khan U. Peroxisomal Enzymes and 8-Hydroxydeoxyguanosine in Rat Liver Treated with Perfluorooctanoic Acid. *Disease Markers*, 2003; 19: 19-25.
 17. Conklin K. Dietary Polyunsaturated Fatty Acids: Impact on Cancer Chemotherapy and Radiation. *Altern Med Rev*, 2002; 7(1): 4-21.
 18. Das S. Garlic- A Natural Source of Cancer Preventive Compounds. *Asian Pacific J. Cancer Prev*, 2002; 3: 305-311.
 19. Fernandez C, Sanz N, Alvarez A, Wolf A, Cascales M. The Effect of Non-Genotoxic Carcinogens, Phenobarbital and Clofibrate, on The Relationship between Reactive Oxygen Species, Antioxidant Enzyme Expression and Apoptosis. *Carcinogenesis*, 1998; 19: 1715-1722.
 20. Kiran İ, İlhan S, Akar T, Tur L, Erol E. Synthesis and Evaluation of Demethoxyviridin Derivates as Potential Antimicrobials. *Z. Naturforsch*, 2005; 60: 686-692.
 21. Pendl G, Prieschl E, Thumb W, Harrer N, Auer M, Baumruker T. Effects of Phosphatidylinositol-3-Kinase Inhibitors on Degranulation and Gene Induction in Allergically Triggered Mouse Mast Cells. *Int Arch Allergy Immunol*, 1997; 112: 392-399.
 22. Cross M, Stewart A, Hodgkin M, Kerr D, Wakelam M. Wortmannin and Its Structural Analogue Demethoxyviridin Inhibit Stimulated Phospholipase A2 Activity in Swiss 3T3 Cells. *J Biol Chem*, 1995; 270: 25352-25355.
 23. Cutler N, Heitman J, Cardenas M. STT4 Is Essential Phosphatidylinositol 4-Kinase That is a Target of Wortmannin in *Saccharomyces cerevisiae*. *J Biol Chem*, 1997; 272 (44): 27671-27677.
 24. Gao Z, Konrad R, Collins H, Matschinsky F, Rothenberg P, Wolf B. Wortmannin Inhibits Insulin Secretion in Pancreatic Islets and β -TC3 Cells Independent of Its Inhibition of Phosphatidylinositol 3-Kinase. *Diabetes*, 1996; 45: 854-862.
 25. Norman B, Shih C, Toth J, Ray J, Dodge J, Johnson D, Rutherford P, Schuitz R, Worzalla J, Vlahos C. Studies on the Mechanism of Phosphatidylinositol 3-Kinase Inhibition by Wortmannin and Related Analogs. *J Med Chem*, 1996; 39: 1106-1111.
 26. Lemke L, Murrieta G, Taylor C, Powis G. Wortmannin Inhibits The Growth of Mammary Tumors Despite the Existence of A Novel Wortmannin-Insensitive Phosphatidylinositol-3-Kinase. *Cancer Chemother Pharmacol*, 1999; 44: 491-497.
 27. Aydinlik H, Nguyen T, Moennikes O, Buchmann A, Schwarz M. Selective Pressure During Tumor Promotion by Phenobarbital Leads to Clonal Outgrowth of B-Catenin-Mutated Mouse Liver Tumors. *Oncogene*, 2001; 20: 7812-7816.
 28. Chakraborty T, Ghosh S, Datta S, Chakraborty P, Chatterjee M. Vanadium Suppresses Sister-Chromatid Exchange and DNA-Protein Crosslink Formation and Restores Antioxidant Status and Hepatocellular Architecture during 2-Acetylaminofluorene Induced Experimental Rat Hepatocarcinogenesis. *J Exp Ther Onc*, 2003; 3:346-362.
 29. Finnberg N, Silins I, Stenius U, Hogberg J. Characterising The Role of MDM2 in Diethylnitrosamine Induced Acute Liver Damage and Development of Pre-Neoplastic Lesions. *Carcinogenesis*, 2004; 25: 113-122.
 30. Park D, Lee C, Sol M, Suh K, Yoon S, Kim J. Expression and Localization of the Transforming Growth Factor- β Type I Receptor and Smads in Preneoplastic Lesions during Chemical Hepatocarcinogenesis in Rats. *J Korean Med Sci*, 2003;18: 510-519.
 31. Uchiyama M, Mihara M. Determination of Malonaldehyde Precursors in Tissues by Thiobarbituric Acid Test. *Analytical Biochem*, 1978; 86, 279-286.
 32. Goth L. A Simple Method for Determination of Serum Catalase Activity and Revision of Reference Range. *Clinica Chimica Acta*, 1991; 196: 143-152.