

## Kriptojenik organize pnömoni tanısında tru-cut biyopsi

### Tru-cut biopsy in cryptogenic organizing pneumonia

Baran BALCAN, Şehnaz OLGUN, Seda Beyhan SAĞMEN, Berrin BAĞCI CEYHAN

#### ÖZET

Kriptojenik organize pnömoni (KOP) ilk kez 1983 yılında Davison ve ark. tarafından tanımlanmasından önce yakın geçmişe kadar bronşiolitis obliterans organize pnömoni (BOOP) ismiyle literatürde kullanılmıştır. Etiyolojisinde viral enfeksiyon, aspirasyon pnömonisi, toksik gaz inhalasyonu, transfüzyon ve radyoterapi yer almaktadır, ancak idiyopatik olarak da geliştiği bilinmektedir. Hastalar klinik olarak üst solunum yolu enfeksiyonuna veya pnömoniye benzer bir tabloyla başvurabilir, ancak akciğer görüntülemesinde yaygın yama tarzında plevraya oturan konsolide sahaların yer değiştirmesi daha spesifiktir. Tedavisinde kortikosteroidler birinci basamak tedavidir ve genelde bu tedaviye iyi yanıt alınmaktadır, ancak bazen yeterli olmaz ve diğer immunosuppressif ilaçlara ihtiyaç olur, bunun yanında steroid dozu azaltıldığında relapslar görülebilir. Transbronşiyal biyopsi ile tanı konulabilmesi olasılığı düşüktür. Günümüzde kesin KOP tanısını koyabilmede en ideal yöntem görüntüleme eşliğinde yapılan tru-cut biyopsidir. Biz bu yazımızda, kesin tanı koymak için tru-cut akciğer biyopsisi uyguladığımız iki hastamızı literatür eşliğinde tartıştık.

**Anahtar kelimeler:** Kriptojenik organize pnömoni, tru-cut, biyopsi

#### ABSTRACT

Cryptogenic organizing pneumonia (COP) was first described by Davison and colleagues in 1983. Previously, it was called bronchiolitis obliterans organizing pneumonia (BOOP). The following are known causes of COP: toxic gas inhalation, chemotherapy, radiation therapy, aspiration, blood transfusion, upper respiratory tract infections, or it can be idiopathic. The clinical features of the patients resemble those of pneumonia or upper respiratory tract infection. In COP, imaging scans of the lungs reveal diffuse migrating patchy infiltrations which are in contact with the pleura. Corticosteroids are the first choice for treatment, but in some patients other immunosuppressive drugs are needed. Low doses may result in relapses. Transbronchial biopsy has a low yield in the diagnosis, instead tru-cut biopsy is the first choice for a definitive diagnosis. In this paper, we define our experience with two patients from whom we obtained a tru-cut lung biopsy in order to reach for a diagnosis.

**Keywords:** Cryptogenic organising pneumonia, Tru-cut, biopsy

#### Giriş

Kriptojenik organize pnömoni (KOP) ilk kez Davison ve ark. tarafından 1983 yılında tanımlanmış olup, yakın geçmişe kadar bronşiolitis obliterans organize pnömoni (BOOP) ismiyle literatürde yer almıştır [1]. Etiyolojisinde viral enfeksiyon, aspirasyon pnömonisi, toksik gaz inhalasyonu, transfüzyon ve radyoterapi yer almaktadır, ancak idiyopatik olarak da geliştiği bilinmektedir [1,2]. Hastalar klinik olarak genellikle üst solunum yolu enfeksiyonu veya pnömoniye benzer bir tabloyla başvurabilirler. Ancak, akciğer görüntülemesinde yaygın yama tarzında plevraya oturan konsolide sahaların yer değiştirmesi KOP'ta spesifiktir [2]. Tanı algoritmasında ilk aşamada bronkoskopi ve bu esnada yapılan bronkoalveolar lavaj (BAL)'dır [2,3]. Bronkoskopi sırasında hastalara transbronşiyal biyopsi yapılabilir [2,3].

Baran Balcan (✉)

Göğüs Hastalıkları Anabilim Dalı, İstanbul Eğitim ve Araştırma Merkezi,  
Başkent Üniversitesi, İstanbul, Türkiye  
e-mail: drbaranbalcan@yahoo.com

Şehnaz Olgun, Seda Beyhan Sağmen, Berrin Bağcı Ceyhan  
Göğüs Hastalıkları Anabilim Dalı, Tıp Fakültesi, Marmara Üniversitesi  
Hastanesi, Pendik, İstanbul, Türkiye

Gönderilme/Submitted: 09.07.2014

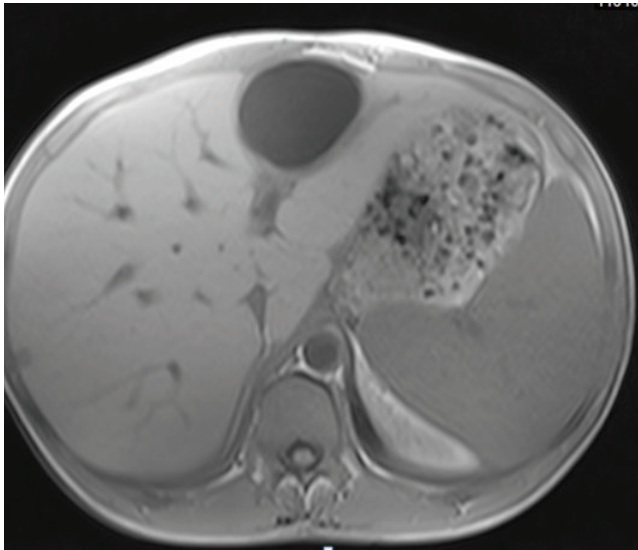
Kabul/Accepted: 11.10.2014

BAL daha çok ayırıcı tanıların belirlenmesinde klinisyeni tanıya yönlendirir [2]. Görüntüleme yöntemleri eşliğinde yapılan ince iğne biyopsisi ile kesin tanı konabilir, ancak patolojik değerlendirmenin KOP'la uyumlu olmaması tanıyı ekarte ettirmez [2]. Görüntüleme eşliğinde yapılan tru-cut biyopsiler ise tanının konmasında daha etkin bir yöntem olarak tanımlanmaktadır [4]. Biz bu yazımızda, tru-cut akciğer biyopsisinin, KOP tanısını koymakta, bronkoskopik işlemler ve ince iğne aspirasyon biyopsisine göre daha değerli olduğunu göstermek istedik.

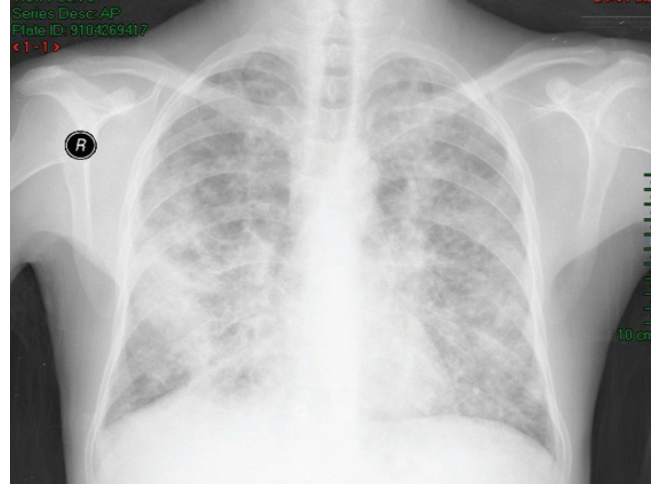
## Olgu Sunumu

### Olgu 1

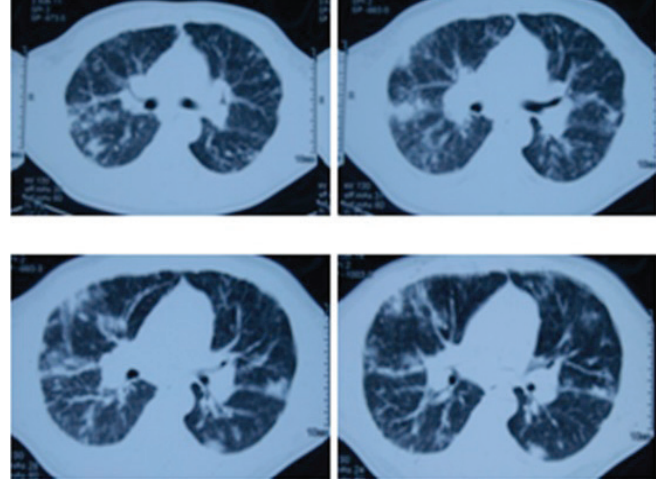
Otuz iki yaşındaki erkek hasta son 3 ay içerisinde ateş, öksürük, balgam ve kilo kaybı şikayetiyle birkaç kez doktora başvurmuş. Her başvurusunda pnömoni düşünülerek antibiyotik tedavisi verilmiş. Ancak, hastanın şikayetleri düzelmemiş. Fizik muayenesinde sağ üst kadranda ağrı ve hassasiyet tespit edilince öncelikle üst batın ultrasonografisi (USG) çekilmiş, kistik bir görüntü tespit edilince de batın magnetik rezonans görüntüleme (MRG) çekilmiştir (Şekil 1). Hidatik kist düşünülerek 21 gün albendazol tedavisi verilmiştir. Bu dönemde çekilen akciğer grafisinde (Şekil 2) ve bilgisayarlı tomografi (BT)'sinde (Şekil 3) de yaygın yama tarzında, plevraya oturan infiltrasyonların mevcut olduğu görülmüştür. Kan sayımlarında periferik hipereozinofili (2412 mg/dl; normal < 1500 mg/dl), tespit edilmiş, hipereozinofilik akciğer hastalığı düşünülerek bronkoskopi yapılmış, BAL örneği alınmış ve transbronşiyel biyopsi yapılmıştır. Hastanın BAL sıvısında, karışık hücre popülasyonu tespit edilmiştir (lenfosit, eosinofil, nötrofil).



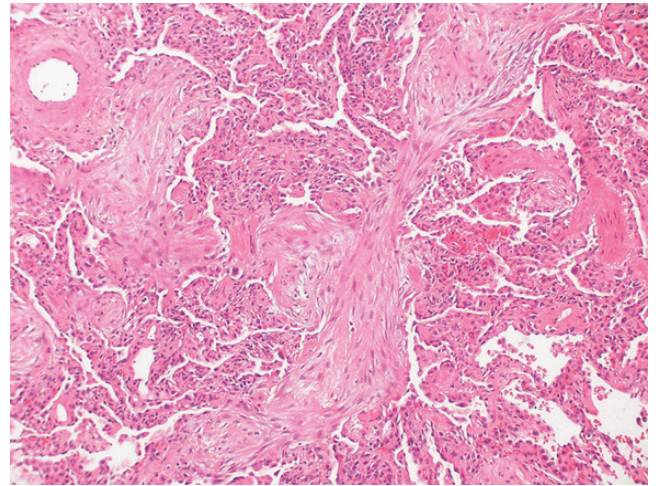
Şekil 1. Hidatik kisti gösteren batın MRG (ilk hasta)



Şekil 2. Hastanın albendazol tedavi döneminde çekilen akciğer grafisi (ilk hasta)



Şekil 3. Hastanın albendazol tedavisi sırasında çekilen akciğer BT'sinden bir kesit (ilk hasta)



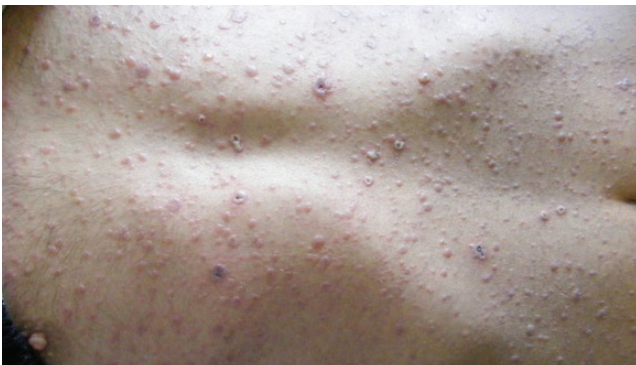Şekil 4. Fibroblast proliferasyonunun olduğu bozulmuş bağ dokusu ve alveol yapısının gözlemlendiği KOP görünümü (ilk hasta)



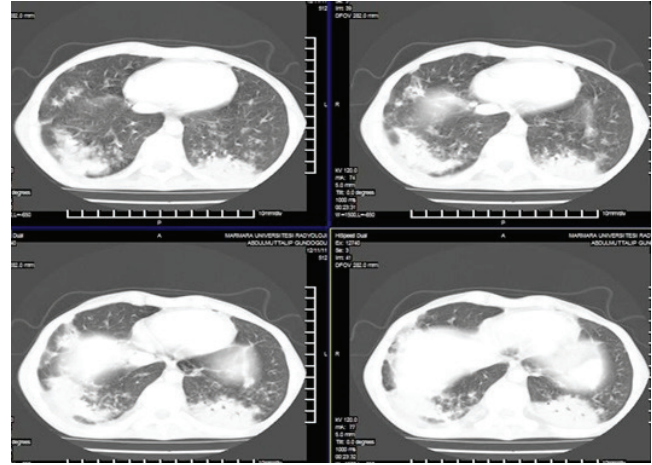
Mikrobiyolojik incelemede tüberküloz veya başka bir mikroorganizma saptanmamıştır. Transbronşiyel biyopsinin sonucu patoloji tarafından yaygın inflamatuvar hücreler olarak raporlanmış, kesin bir tanı söylenememiştir. Bunun üzerine hastaya radyolojik görüntüleme akciğer tru-cut biyopsisi yapılmış ve patoloji sonucu KOP olarak raporlanmıştır (Şekil 4). KOP tanısıyla hastaya 1 mg/kg dozundan metilprednizolon tedavisi başlanmış ve doz azaltılarak altıncı ayın sonunda tedavisi sonlandırılmıştır.

## Olgu 2

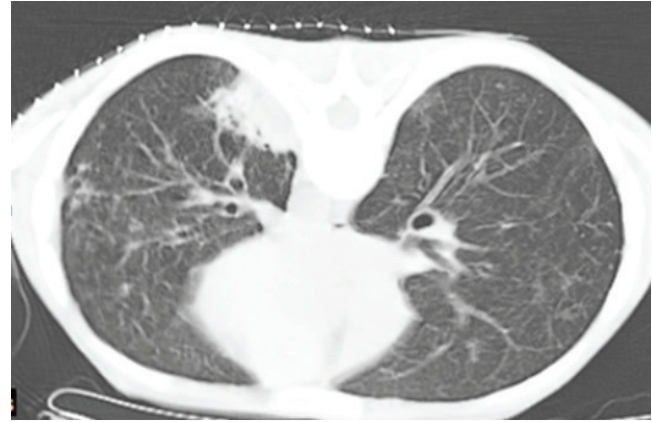
Yirmi yaşında erkek hastanın pre-B-hücre akut lenfoblastik lösemi (ALL) tanısı ile allojenik kemik iliği transplantasyonu (KIT) öyküsü vardır. Nefes darlığı, sırt ağrısı, cilt döküntüleri (Şekil 5) şikayetleriyle doktora başvurmuştur. Ciltteki döküntülerden yapılan biyopside multinükleasyon ve nukleuslarda irileşme tespit edilerek herpetik enfeksiyonla uyumlu olabileceği raporlanıp, hastaya asiklovir tedavisi başlanmıştır. Asiklovir tedavisi altındayken ateş ve nefes darlığı şikayeti olunca çekilen BT'de yama tarzında plevraya oturan hava bronkogramları içeren konsolidasyonla uyumlu görünüm tespit edilmiştir (Şekil 6). Bunun ardından hastaya bronkoskopi yapılmış, lavaj materyelinden bakteri, mantar ve mikobakteri kültürleri için patolojiye yollanmış, herhangi bir üreme tesbit edilememiştir. Hastaya radyolojik görüntüleme eşliğinde akciğerde periferik lokalize lezyonundan ince iğne biyopsisi yapılmıştır ancak patoloji kesin bir sonuç verememiştir. Oksijen ihtiyacı da artan (oda havasında saturasyonu <%90 seyreden) ve genel durumu bozulan hastanın BT eşliğinde transtorasik tru-cut biyopsisi yapılmıştır. Akciğer biyopsi raporu KOP şeklinde raporlanınca hastaya 1 mg/kg/gün dozundan metilprednizolon tedavisi başlanmıştır. Klinik olarak hızla düzelen ve oksijen ihtiyacı kaybolan hastanın 2 hafta sonra çekilen toraks BT'sinde infiltrasyonların hızla gerilemiş olduğu tespit edilmiştir (Şekil 7). Doz azaltılarak steroid tedavisi altıncı ayın sonunda kesilen hasta, sorunsuz izlenmektedir.



Şekil 5. Hastanın vезiküler cilt lezyonları (ikinci hasta)



Şekil 6. Asiklovir tedavisi süresinde çekilen akciğer BT'sinde plevraya oturan yama tarzında infiltrasyonlar (ikinci hasta)



Şekil 7. İki haftalık steroid tedavisi sonrası bariz düzelmeye gözlendiği akciğer BT'si (ikinci hasta)

## Tartışma

KOP, akciğer hastalıkları içinde ender görülen fakat oldukça karakteristik bir kliniko-patolojik tablodur [5]. Etyolojisinde viral enfeksiyon, aspirasyon pnömonisi, toksik gaz inhalasyonu, transfüzyon ve radyoterapi yer almaktadır, ancak idiyopatik olarak da geliştiği bilinmektedir [6]. Akciğer grafisinde yaygın yama tarzında plevraya oturan konsolide sahaların yer değiştirmesi en belirgin radyolojik görünümdür [7]. BT'de, plevraya oturan, içerisinde hava bronkogramları olan, retiküler ya da retikülonodüler görünümün de eklendiği bir tablo gözlenebilir [7,8].

KOP'un tanısı, histopatolojik olarak alveol yapısında fibroblastlar, kollajen ve fibrinli eksudanın oluşturduğu granülasyon dokusunun varlığı ve mason cisimcikleri adı verilen spesifik bulgunun tespit edilmesiyle konulmaktadır [6]. Bronkoskopi ile yapılan BAL analiz edildiğinde eosinofil

hakimiyeti göze çarpabilir [2]. Altta yatan hiçbir neden bulunamadığında “idyopatik/kriptojenik” organize pnömoni adını alırken, başka bir hastalık ya da ilaç kullanımının akciğere yangısal etkisi olarak ortaya çıktığında “sekonder” organize pnömoni olarak adlandırılmaktadır [9]. İlk hastamızda, 21 günlük albendazol ilaç alım öyküsü ve ikinci hastamızda kemik iliği transplantı ayrıca kemoterapötik ve/veya antiviral ilaçlar KOP'tan sorumlu tutulabilir [9]. Hastalar genellikle pnömoni tanısı alırlar, ancak uygun antibiyotik tedavisine rağmen klinik tablolarında bir düzelme olmaz [10].

Temel radyolojik görünüm, bizim vakalarımızda da olduğu gibi genellikle periferik yerleşimli multifokal hava bronkogramları içeren konsolidasyon alanlarıdır [11]. Literatür incelendiğinde, KOP vakalarının bronkoskopisinden elde edilen BAL sıvısında bizim ilk hastamızda olduğu gibi lenfosit, eozinofil, nötrofillerden oluşan karışık hücre popülasyonuna rastlanmaktadır. Dolayısıyla belli bir hücre grubunun baskınlığı gözlenmemektedir [12,13]. Bronkoskopi sırasında yapılan transbronşiyel biyopsiyle %69 oranında tanı konabilmektedir [2]. Hastalık tanısı, genellikle radyolojik görüntüleme eşliğinde yapılan biyopsi ile konulmaktadır [2]. Biyopsi, ince iğne aspirasyonu ya da tru-cut biyopsi şeklinde yapılmaktadır. Tanıyı koyabilmede hangi yöntemin daha üstün olduğuna dair literatür tarandığında 307 hastanın değerlendirildiği bir çalışmada, çalışmacılar, akciğer periferinde nodüller lezyonları olan hastaları iki gruba ayırarak; bir gruba ince iğne biyopsisi, diğer gruba da tru-cut biyopsisi yapmışlardır. Tru-cut biyopsinin tanısal değerinin ince iğne biyopsisine göre üstün olduğunu göstermişlerdir [14]. Başka bir çalışmada, görüntüleme eşliğinde biyopside benign lezyonlarda ince iğne aspirasyonunun sensitivitesi %67 ve malign lezyonlarda %75 olarak bildirilmiştir [15]. Tru-cut biyopside ise sensitivite benign lezyonlarda %75-97, malign lezyonlarda %88-95'e kadar yükselmektedir [4].

Ortaya çıkabilecek komplikasyonlar açısından değerlendirildiğinde, her iki teknikte de en sık gözlenebilecek komplikasyon pnömotorakstır [16], bunun yanında hastalarda hemotoraks, hemoptizi ve kanama gibi komplikasyonlar da görülebilir [16]. Literatür, her iki prosedür için komplikasyon ihtimali açısından incelendiğinde, tru-cut biyopsi yapılanlarda ince iğne biyopsisi yapılanlara kıyasla, pnömotoraksa daha çok rastlanmaktadır [4,14].

Sonuç olarak, KOP klinik olarak çok tipik bir seyir gösteren, radyolojik şüphenin ardından patolojik incelemeyle tanısı konan bir akciğer hastalığıdır. Kortikosteroid tedavisiyle genelde iyi yanıt alınır ve prognozu iyi seyirli

bir hastalıktır. Tanıda, tru-cut biyopsi literatürde sık yer almamıştır. Bizim vakalarımızın ve literatürde iki tekniğin kıyaslandığı çalışmaların ışığında, tanıda, tru-cut biyopsinin transbronşiyel biyopsiden ya da ince iğne aspirasyon biyopsisinden daha kesin sonuç verdiği söylenebilir.

## Kaynaklar

1. Davison AG, Heard BE, McAllister WA, Turner-Warwick MEH. Cryptogenic organizing pneumonitis. *Q J Med* 1983;52:382-94.
2. Poletti V, Cazzato S, Minicuci N, Zompatori M, Burzi M, Schiattone M L. The diagnostic value of bronchoalveolar lavage and transbronchial lung biopsy in cryptogenic organizing pneumonia. *Eur Respir J* 1996;9:2513-6.
3. Epler GR, Colby TV, McLoud TC, Carrington C B, Gaensler E A. Bronchiolitis obliterans organizing pneumonia. *N Eng J Med* 1985;312:152-8.
4. Laurent F, Latrabe V, Vergier B, Michel P. Percutaneous CT-guided biopsy of the lung: Comparison between aspiration and automated cutting needles using a coaxial technique. *Cardiovasc Intervent Radiol* 2000;23:266-72.
5. Wells AU. Cryptogenic organizing pneumonia. *Semin Respir Crit Care Med* 2001;22:449-60. doi: 10.1055/s-2001-17387
6. Wright JL, Cagle P, Churg A, Colby, T. V. Myers J. Diseases of the small airways. *Am Rev Respir Dis* 1992;146:240-62. doi: 10.1164/ajrcm/146.1.240
7. Beigelman-Aubry C, Touitou D, Stivalet A, et al. CT imaging features of bronchiolitis. *J Radiol* 2009;90:1830-40.
8. Muller NL, Coiby TV. Idiopathic interstitial pneumonias: High-resolution CT and histologic findings. *RadioGraphics* 1997;17:1016-22. doi: 10.1148/radiographics.17.4.9225401
9. Kiter G, Yuncu G, Bir F. cryptogenic organizing pneumonia: Two cases and an update. *Turkish Thoracic Journal* 2008;91:43-8.
10. Cordier JF. Update on cryptogenic organising pneumonia (idiopathic bronchiolitis obliterans organising pneumonia). *Swiss Med Wkly* 2002;132:588-91.
11. Stover DE, Mangino D. Macrolides: A treatment alternative for bronchiolitis obliterans organizing pneumonia? *Chest* 2005;128:3611-7. doi: 10.1378/chest.128.5.3611
12. Epler GR. Bronchiolitis obliterans organizing pneumonia: Definition and clinical features. *Chest* 1992;102:2s-6s.
13. Cordier JF. Cryptogenic organizing pneumonitis. Bronchiolitis obliterans organizing pneumonia. *Clin Chest Med* 1993;14:677-92.
14. Tombesi P, Nielsen I, Tassinari D, Trevisani L, Abbasciano V, Sartori S. Transthoracic ultrasonography-guided core needle biopsy of pleural-based lung lesions: Prospective randomized comparison between a tru-cut-type needle and a modified Menghini-type needle. *Ultraschall Med* 2009;30:390-5. doi: 10.1055/s-0028-1109442
15. Tuna T, Ozkaya S, Dirican A, Findik S, Atici AG, Erkan L. Diagnostic efficacy of computed tomography-guided transthoracic needle aspiration and biopsy in patients with pulmonary disease. *Oncol Targets Ther* 2013;6:1553-7. doi: 10.2147/OTT.S45013
16. Manhire A, Charig M, Clelland C, et al. Guidelines for radiologically guided lung biopsy. *Thorax* 2003;58:920-36.