

CERRAHİ TEKNİK: ENDOSKOPIK SFİNKTEROTOMİYE BAĞLI PERİAMPULLAR RETROPERİTONEAL PERFORASYONDA TRANSDUODENAL T-TÜP TEKNİĞİ

SURGICAL TECHNIQUE: TRANSDUODENAL T-TUBE TECHNIC FOR PERIAMPULLARY
RETROPERITONEAL PERFORATION DUE TO THE ENDOSCOPIC SPHINCTEROTOMY

Sezgin YILMAZ¹, Ogün ERŞEN¹, Serkan ADEMOĞLU¹, Murat AKICI¹, Ayşe KOYUN²

¹Afyon Kocatepe Üniversitesi, Tıp Fakültesi, Genel Cerrahi Anabilim Dalı
²Afyon Kocatepe Üniversitesi, Afyon Sağlık Meslek Yüksekokulu, Hemşirelik Bölümü

ÖZ

Endoskopik retrograd kolanjiopankreatografi (ERCP) profesyonelleşmek için uzun bir öğrenme eğrisi bulunan ileri endoskopik tekniktir. ERCP işleminde standart endoskopik tekniklere göre ciddi komplikasyonlar gelişme riski daha yüksektir. Perforasyon ERCP'nin nadir ancak en korkulan ve en fazla mortalite ile ilişkili olan komplikasyonlarından birisidir. Endoskopik sfinkterotomi (ES) prosedüre eklendiğinde %0.3'ten %1'e varan oranlarda perforasyon gelişmektedir ve bu hastalar da %16-18 oranla mortal seyretmektedir. Perforasyon ile operasyon arasında geçen süre mortalite ile ilişkili önemli bir faktördür. Geçiken cerrahilerde mortalite önemli ölçüde artmaktadır. ERCP'ye bağlı perforasyonlarda standart bir cerrahi yaklaşım bulunmamaktadır. Bu çalışmada ERCP nedeniyle periampullar retroperitoneal perforasyon gelişen hastalardaki deneyimimizi nedeniyle ERCP perforasyonlarına cerrahi yaklaşımımızı aktarmayı amaçladık.

ANAHTAR KELİMELEER: Kolanjiografi, Endoskopi, Perforasyon

ABSTRACT

Endoscopic retrograde cholangiopancreatography (ERCP) is an advanced endoscopic technique which has a long learning curve to develop proficiency and higher potential for serious complications than any other standard endoscopic technique. Perforation is a rare but one of the most feared complications complication of (ERCP), but it is surely associated with mortality. When endoscopic sphincterotomy (ES) added to procedure perforation occurs in 0.3% to 1% of patients, and that carries a mortality rate of 16% to 18%. The interval between the perforation and the operation is of great significance. The mortality rate increases dramatically with late surgical management. There is no standard surgical approach to perforations related with ERCP. In this study we present our experience for surgical management of ERCP-related periampullary retroperitoneal perforations.

KEYWORDS: Cholangiography, Endoscopy, Perforation

GİRİŞ

Endoskopik retrograd kolanjiopankreatografi (ERCP) uzun bir öğrenme eğrisi bulunan ve standart endoskopik tekniklere göre ciddi komplikasyon riskleri taşıyan ileri bir endoskopik tekniktir. ERCP prosedürü sonrasında pankreatit, kanama, kolanjit gibi komplikasyonlar sık görülürken perforasyon nadir ancak en korkulan ve en fazla mortalite ile ilişkili olan komplikasyonlarından birisidir. İşlem sonrası ağrı, rebound ve ateş perforasyon ile ilişkilendirilmelidir. ERCP perforasyonları bazı vakalarda işlem sırasında kolanjiografide görülen kontrast göllenmesi ile belirti verebilmekte iken bazı vakalarda işlem sonrası basit bir karın grafisi ile tanı konulabilmektedir. Ayakta düz karın grafisinde intraperitoneal hava, ekstraluminal retroperitoneal hava veya kontrast tanı koydurucudur. Oral kontrastı takiben yapılacak batın tomografisi perforasyon tanısı koymada en duyarlı ve özgül görüntüleme modalitesidir(1,2).

ERCP nedenli perforasyonlar Howard'ın sınıflandırmasına göre 3'e ayrılır(3)

Tip 1: Papillaya uzak duodenum perforasyonu (serbest duvar perforasyonu)

Tip 2: Periapüller perforasyon

Tip 3: Klavuz tel perforasyonu

Tip 1 perforasyonlar standart gis perforasyonları sınıfına girmekte olup yaklaşım perforasyona yönelik cerrahi girişim ile olmalıdır. Tip 2 perforasyonlarda ise perforasyon alanının lokalizasyonu, boyutu ve hastanın ERCP endikasyonunu oluşturan primer cerrahi problemine göre algoritma değişiklik gösterir. ERCP'nin yapılma nedeni kolanjit, koledokun tam obstrüksiyonu veya yüksek düzeylerde ikter ise ve ERCP işlemi perforasyon nedenli terapötik amacına ulaşamadıysa cerrahi yaklaşım düşünülmelidir. Bu durumda daha çok biliyer diversiyon, biliyer drenaj işlemleri hastanın primer hastalığına ve perforasyon durumuna fayda gösterebilir. Ancak Tip 2 perforasyonlarda bu gibi durumların dışında mümkün olduğunca cerrahiden kaçınmak gereklidir(4,5).

Stapfer ve ark. ise günümüzde daha sıklıkla

kullanılan cerrahiye olan ihtiyaç ve anatomik yerleşimine göre oluşturulan sınıflandırmayı tanımlamıştır(6). Bu sınıflandırma Howard'ınki ile benzerlik göstermekle birlikte şiddeti azaltacak şekilde 1 den başlayan 4 farklı tiptir.

Tip 1: Lateral veya medial duodenal perforasyon

Tip 2: Perivaterian yaralanmalar(periapüller retroperitoneal perforasyonlar)

Tip 3: Basket veya klavuz tel ile ilişkili distal safra yolu yaralanması

Tip 4: İzole retroperitoneal hava

Temel olarak ilk 3 tip perforasyon Howard ve Stapfer'in tanımlamalarında benzerdir.

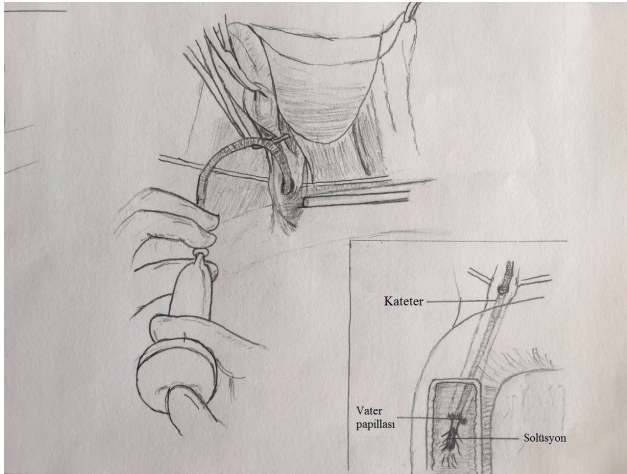
İşlem sonrası görüntülemelerde sıvı olmaksızın izole retroperitoneal hava varlığı öncelikle sfinkterotomiye bağlı perforasyonu düşündürmelidir (Tip 2,3), intraperitoneal serbest hava ise cerrahi gerektiren tipte yaralanma olduğunu göstermektedir(Tip 1)(7,8). Havanın miktarı perforasyonun boyutunun büyüklüğüyle ilişkili değildir. Batın içi hava miktarının fazlalığı perforasyon sonrası işleme ne kadar devam edildiğiyle ve duodenoskopun hava verme kapasitesiyle ilişkilidir.

ERCP sonrası oluşan Howard tip 2 ve 3 perforasyonlar standart gastrointestinal sistem perforasyonlarından farklı değerlendirilerek tedavi edilmektedir. ERCP sonrası cerrahi drenaj gerektirecek yüksek ikter düzeyleri, kolanjit veya safra kesesi komplikasyonlarının mevcut olmadığı durumlarda hastanın performansı iyi ise medikal takip ilk seçenek olmalıdır. Safra yollarına yönelik perkütan drenaj yöntemleri, oluşabilecek retroperitoneal abselere yönelik drenaj kateterleri ve perkütan kolesistostomi tedavinin parçalarını oluşturur. Cerrahi operasyon gerektiren olgularda perforasyonun lokalizasyonuna göre T drenaj, drenaj amaçlı gastrotomi ve duodenostomi uygulamaları, beslenme jejunostomisi açılması uygulanan yöntemler arasındadır. Laparotomi ile saptanan belirgin bir intraperitoneal perforasyon bulunmaması durumunda retroperitoneal batın drenleri konularak operasyona son verilmesini öneren merkezler de mevcuttur. Pratikte bu işlem ultrason rehberliğinde drenaj kateteri konulmasından farklılık

arz etmemekte ve hastaya fazladan cerrahi stres yüklemektedir. Literatürde ERCP perforasyonlarına yönelik operasyonun planlamasında kabul edilmiş standart bir yöntem olamamakla birlikte safranin ve mide içeriğinin drenajı amacıyla yapılan prosedürler temeli oluşturmaktadır.

CERRAHİ TEKNİK

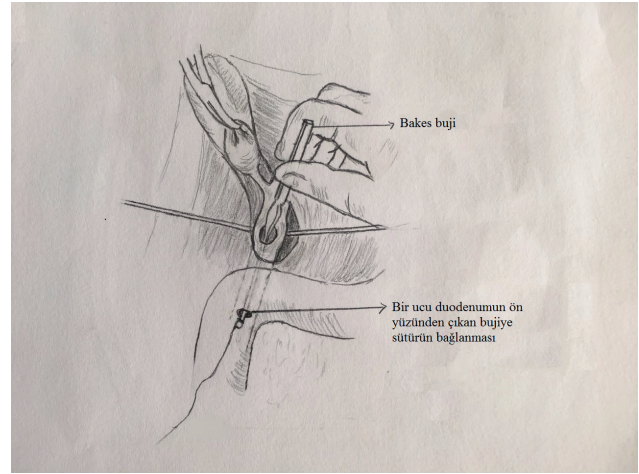
Transduodenal T-tüp konularak duodenum ve koledokun minimal invaziv şekilde beraber drene edilmesi planlanan bu teknikte sağ sub-kostal veya J insizyonla batına girilerek standart yöntemlerle yapılan kolesistektomiye takiben genellikle sistik kanalın alt hizasından başlayarak yapılan yaklaşık 3 cm'lik koledokotomi ile koledok tıkaçıcı lezyonlardan temizlenerek yıkanmalıdır(**Resim 1**). Yerleştirilecek T tüp dreni-



Resim 1: Koledokun açılarak yıkanması

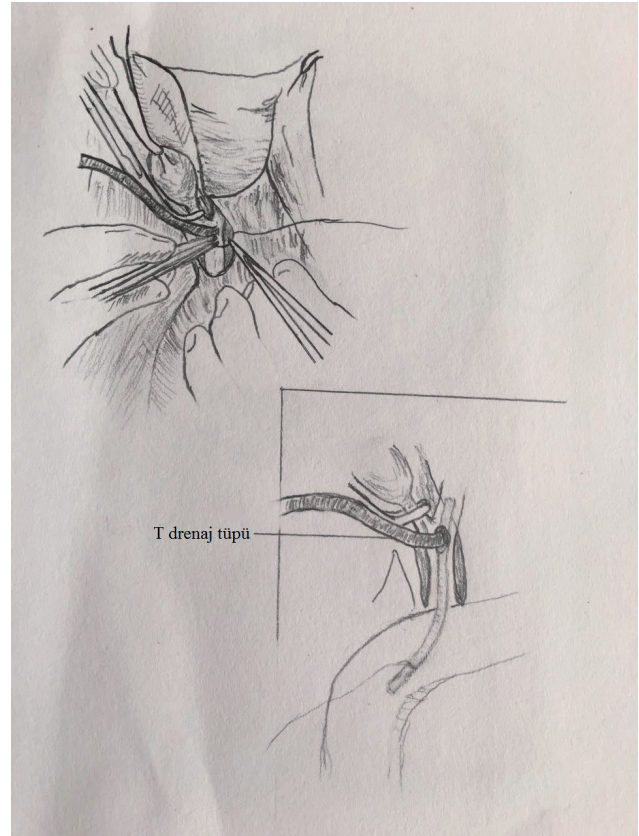
nin bir ayağı uzun bırakılarak duodenumu rahat drene etmesi için üzeri boylu boyunca kesilerek açılır. Koledok bujisi yardımıyla duodenuma geçilmelidir. Kullanılacak koledok bujisinin kalınlığı ERCP ile sfinkterotominin tam yapılıp yapılmadığına göre değişmektedir. Duodenuma geçişi zorlaştıran ödemli papillalarda ince bujiler perforasyon riski taşımaktadırlar. Eğer sfinkterotomi tam yapılabilmişse bujinin duodenuma geçişi kolaylaşır. Burada gelişebilecek en katastrofik komplikasyon ise bujinin ucunun periampullar perforasyon alanını diseke ederek retroperitoneal alana çıkmasıdır. Bu durum perforasyon alanınının daha da büyümesine neden olur. Bu nedenle olabilecek en büyük uçlu koledok bujisi kullanılarak duodenuma geçilmelidir. 0.5 cm'lik mini duodenotomi ile bujinin ucu dışarı alınmalı ve bujiye bağlanan kalın bir ipek

sütür duodenum içine çekilerek koledoktan çıkarılmalıdır(**Resim 2**). T tüpün uzun bırakılan duodenal ayağı sütürün koledoktan çıkan ucuna bağlanarak duodenum tarafından çekilmek suretiyle duodenum içine alınır. T tüpün alt aya-



Resim 2: Koledok bujisinin duodenuma geçirilerek duodenotomi ile dışarı alınması.

ğı duodenal drenaj amaçlı duodenumda yaklaşık 10 cm'lik alanı drene edecek şekilde yerleştirilir(**Resim 3**). Duodenotomi 3-0 vikril sütür kullanılarak çift kat üzerinden onarılır. Koledoktan çıkan T tüp koledokotomi insizyonunun alt



Resim 3: T tüp kateterinin alt ayağının duodenuma geçirilmesi

kısına oturtularak tüpün üzerinde kalan kole-dok 4-0 vikril suture kullanılarak primer suturelerle onarılır. T tüp cilt insizyonu ile batin dışına alınır. Subhepatik alana bir adet batin dreni de konarak işlem ortalama 60 ila 80 dakika içinde sonlandırılır. Postoperatif 5 gün orali kapalı izlenen hastalarda 5. günde kademeli olarak oral alımı açılır. Oral alımı takip eden günde kaçak olmaması durumunda hasta T tüpü 6 hafta sonra çekilmek üzere taburcu edilir. T tüp çekilmeden önce 1 gün klempe edilerek tıkanma ikterine yönelik değerleri kontrol edilmelidir. Gereklik halinde safra yollarını değerlendirmek amaçlı T tüpten kolanjiografi çekilebilir.

TARTIŞMA

ERCP rutin olarak ES ile birlikte uygulanmakta ve bu prosedürde %0.3'ten %1'e varan oranlarda perforasyon gelişmektedir. Perforasyon gelişen hastaların da %16-18 oranla mortal seyrettiği görülmüştür(9). ERCP komplikasyonu olarak gelişen perforasyonlarda standart gastrointestinal sistem perforasyonlarından farklı olarak konservatif tedaviye ağırlık verilmekte olup cerrahi kararı son derece seçilmiş hastalara uygulanmalıdır. Cerrahi kararı verildiğinde perforasyon ile operasyon arasında geçen süre mortalite ile ilişkili önemli bir faktör olarak ortaya çıkmaktadır. Ehil bir ileri endoskopist sfinkterotomi esnasında koterin kontrolsüz bir şekilde ilerlemesi ile vertikal fold üzerine ulaşan geniş kesilerde kontrastın koledok dışına kaçtığı saptatarak işlem sırasında perforasyon tanısını koyabilir. ERCP işlemi sırasında perforasyonun farkına varılması perforasyon ve semptomların oluşması arasında geçecek ortalama 24 saat süreyi hastaya kazandırmaktadır. Bu sayede özellikle rezervi düşük hastalarda septik tablo gelişmeden erken cerrahi şansı oluşmaktadır. ERCP'ye bağlı perforasyonlarda standart bir cerrahi yaklaşım bulunmamakla birlikte perforasyonun tipine göre çeşitli prosedürler tanımlanmıştır(10).

Hao M. Wu'nun 6620 ERCP prosedüründe meydana gelen 30 perforasyon vakasıyla ilgili yaptığı çalışmada bu hastaların 10'unda cerrahiye başvurulduğu, 5'inin periampuller perforasyon, 3'ünün serbest duodenal perforasyon olduğu ve 2 hastada ise laparotomiyle perforasyon alanının tespit edilemediği bildirilmiştir(11). Cerrahi girişim uygulanan 10 hastanın 2'sine sadece

retroperitoneal drenaj uygulandığı ve her iki hastada ikinci bir cerrahi girişime gerek duyduğu ve mortal seyrettiği belirtilmiştir. Diğer hastalara ise T tüp drenaj, gastrostomi ve jejunostomi tüpleri intraoperatif bulgulara göre uygulandığı belirtilmektedir. Opere edilen 10 hastadan 4'ü ölümlü sonuçlanmıştır. Guohua Li'nin yaptığı retrospektif araştırmada ise 16 perforasyon vakasından sadece 3 intraperitoneal duodenal perforasyon vakasına primer tamir cerrahisi uygulandığı, diğer vakaların konservatif tedavi ile izlendiği ve tamamının sıhhatle taburcu edildiği bildirilmektedir(12). Ancak toplamda 8504 ERCP'nin incelendiği bu çalışmada hiç mortalitenin olmaması çalışmanın güvenilirlik seviyesini düşürmektedir. Literatürde ERCP sonrası perforasyonlarda uygulanan cerrahi işlemlerle ilgili kısıtlı bilgi bulunmaktadır.

Periampuller bölge perforasyonlarında (Howard tip 3) retroperitoneal bölgenin ve intrapancreatik koledokun eksplorasyonundaki anatomik güçlük teknik sorunlar oluşturmakta ve ERCP işlemi sonrası akut inflamatuvar süreç nedeniyle bu zorluk daha da artmaktadır. Çoğunlukla perforasyon alanı tespit edilemeyerek konservatif yaklaşımla batin drenaj kateterleri konularak cerrahi sonlandırılmakta veya perforasyon alanının tespiti sırasında intraoperatif injuriler ile durum daha da kompleks hale gelerek nihai olarak pankreatikoduodenektomi prosedürleri uygulanmak zorunda kalılabilmektedir. Her iki durumda da muhtemel zor kanulasyon ile yapılan ERCP işlemi sonrasında tekrarlayan kanulasyon denemeleri nedenli oluşacak olan pankreatit, kolanjit gibi durumların üzerine eklenen perforasyona ek olarak cerrahi stress de binmektedir. Bu nedenle Tip 3 yaralanmalarda cerrahi girişim perforasyonun lokalizasyonunu belirlemekten ziyade kaçak oluşturabilecek intraluminal içeriğin (mide içeriği, safra, pankreatik sekresyon) bypass edilerek yaralanma alanının sekonder kapanmasını hedeflemelidir. Hastaya en az cerrahi stresi yükleyen bu teknikle aynı anda kolesistektomi, koledok eksplorasyonu ve taş ekstraksiyonu yapıldıktan sonra koledok, pankreas kanalı ve duodenumun tek yerden drenajı sağlanabilir. Bu tip yaralanmalarda uygulanan bir yaklaşım ise triple-tube-ostomi şeklinde adlandırılan T tüp-tüp duodenostomi-gastrostomi drenaj kateterlerinin konulmasıdır (13). Ancak bu teknikte 3 adet tüp drenaj kateteri

hasta ile birlikte uzun süre kalmakta ve morbiditeye neden olmaktadır. Ayrıca bu kateterlerin postoperatif dönemde veya çekme işlemi yapılırken komplike olması muhtemeldir. Bizim tekniğimizde ise operasyon süresinin kısalığının da etkisiyle daha hızlı şekilde geçen nekahat döneminden sonra T tüp kolaylıkla çekilebilir ve hastanın normal yaşamına dönüşü hızlanabilmektedir. Çalışmalar tip 2 ve 3 perforasyonlarda ilk 48 saatlik gözlemlerle hastanın durumunun kötüleşmesi halinde beklemeden cerrahinin yapılmasının 48 saati aşan sürelerdeki cerrahi sonuçlarına göre mortalitedeki üstünlüğünü ortaya koymuştur (14,15). Cerrahinin fayda vermeyeceği hasta grubu ise medikal tedavi ile takip edilmeli ve oluşabilecek koleksiyonlara yönelik perkütan drenaj yöntemleri uygulanmalıdır. Bu gibi durumlarda perforasyonun boyutu ve yeri gözönüne alınarak medikal takip seçeneğinin ERCP işlemi sırasında öngörülüp koledoga stentleme işlemi yapılarak perforasyon alanının güvenliği sağlamak önem taşır.

SONUÇ

ERCP sonrası cerrahi ya erken dönemde planlanmalıdır. Cerrahi kararı, perforasyonun boyutu, yeri ve ERCP endikasyonu gözönünde bulundurulurken alınmalıdır. Cerrahinin gerekliliği durumunda ise tanımladığımız transduodenal T-tüp tekniği hasta için en az düzeyde travmatik olması, safra, pankreatik ve mide sekresyonlarını tek kanaldan drene etmesi ve bu sayede postoperatif morbidite ile birlikte hospitalizasyon sürelerini kısaltması nedeniyle tercih edilebilir. Sonuç olarak ERCP perforasyonlarında cerrahi yaklaşım son seçenek olmaktan ziyade seçilmiş hastalarda ilk seçenek olarak düşünülmelidir.

KAYNAKLAR

1. Lai CH, Lau WY. Management of endoscopic retrograde cholangiopancreatography related perforation. Review. Surgeon.2008;6(1):45-8.
2. Avgerinos DV, Liaguna OH, Lo AY, Voli J, Leitman IM. Management of endoscopic retrograde cholangiopancreatography related duodenal perforations. Surg Endosc.2009;23(4):833-38
3. Howard TJ, Tan T, Lehman GA, et al. Classification and management of perforations complicating endoscopic sphincterotomy. Surgery.1999;126(4):658-63.
4. Odemis B, Oztas E, Kuzu UB, ve ark. The Use of Fully Covered Self Expandable Metallic Stent in ERCP Related Type-2

Perforations. Gastrointestinal Endoscopy, 2015;81(5), AB417.

5. Turner RC, Steffen CM, Boyd P. Endoscopic duodenal perforation: surgical strategies in a regional centre. World Journal of Emergency Surgery, 01/2014;9(1),11.
6. Stapfer M, Selby RR, Stain SC, et al. Management of duodenal perforation after endoscopic retrograde cholangiopancreatography and sphincterotomy. Am Surg.2000;232:191-8.
7. Krishna RP, Singh RK, Behari A, Kumar A, Saxena R, Kapoor VK. Post endoscopic retrograde cholangiopancreatography perforation managed by surgery or percutaneous drainage. Surg Today.2011;41:660-6.
8. Knudson K, Raeburn CD, McIntyre RC Jr, et al. Management of duodenal and pancreaticobiliary perforations associated with periampullary endoscopic procedures. Am J Surg.2008;196(6):975-81.
9. Sarli L, Porrini C, Costi R, et al. Operative treatment of periampullary retroperitoneal perforation complicating endoscopic sphincterotomy. Surgery, 2007;42(1), 26-32.
10. Howard TJ, Tan T, Lehman GA, et al. Classification and management of perforations complicating endoscopic sphincterotomy. Surgery 1999;126:658-63
11. Wu HM, Dixon E, May GR, Sutherland FR. Management of perforation after endoscopic retrograde cholangiopancreatography (ERCP): a population-based review. HPB, 2006;8(5),393-399.
12. Li G, Chen Y, Zhou X, Lv N. Early management experience of perforation after ERCP. Gastroenterology research and practice, 2012.
13. Fujikuni N, Tanabe K, Yamamoto H, Suzuki T, Tokumoto, N, Ohdan H. Triple-tube-ostomy: A novel technique for the surgical treatment of iatrogenic duodenal perforation. Case reports in gastroenterology, 2011;5(3), 672-679.
14. Li G, Chen Y, Zhou X, Lv N. Early management experience of perforation after ERCP. Gastroenterology research and practice, 2012.
15. Nakagawa Y, Nagai T, Soma W, et al., "Endoscopic closure of a large ERCP-related lateral duodenal perforation by using endoloops and endoclips," Gastrointestinal Endoscopy, vol. 72, no. 1, pp. 216-217, 2010.