

## CASE REPORT

# Servikojenik baş ağrısında boyun mobilizasyonunun baş boyun kan akışı, kas sertliği ve boyun eklem hareket açıklığı üzerine akut etkisi: olgu sunumu

Meltem UZUN<sup>1</sup>, Mehmet Ali İKİDAĞ<sup>2</sup>, Türkan AKBAYRAK<sup>3</sup>

Servikojenik baş ağrısı (SBA), servikal bölge problemlerine bağlı ortaya çıkan ikincil baş ağrılarından biridir. Bu vaka çalışmasında 40 yaşında, vücut kütle indeksi (VKİ) 26,5 kg/m<sup>2</sup> olan SBA'lı bir kadın hastaya servikal mobilizasyon teknikleri uygulandı. Tedavi öncesi ağrı şiddeti Görsel Analog Skalası (GAS) ile, boyun normal eklem hareket (NEH) açıklık dereceleri Universal Gonyometre ile, kas sertliği elastografi ile, ve baş-boyun arter akım volümü Doppler ultrason ile değerlendirildi. Uygulamanın akut etkisini gözlemlemek amacı ile bütün değerlendirmeler uygulama sonrası tekrarlandı. SBA'da servikal mobilizasyonun akut etkisinin incelendiği vaka çalışmamızda; ağrı şiddetinde GAS'a göre 3,3 cm azalma, servikal NEH açıklıklarında 5-10° arasında değişen artış, arteriyel kan akımlarında artış ve kas sertliklerinde azalma gözlemlendi.

**Anahtar kelimeler:** Servikojenik baş ağrısı, Mobilizasyon, Kan akımı, Kas sertliği, Elastografi.

## Acute effect of neck mobilization on the head neck blood flow, muscle stiffness, and neck range of motion in cervicogenic headache: a case report

Cervicogenic headache (CH) is one of the secondary headaches caused by cervical region problems. In this case study, cervical mobilization techniques were applied to a 40-year-old female patient with CH and body mass index (BMI) of 26.5 kg/m<sup>2</sup>. In the baseline, pain intensity, muscle stiffness, range of motion (ROM) degrees of neck joints, and head-neck artery flow volume were measured by Visual Analogue Scale (VAS), universal goniometer, elastography and Doppler ultrasound, respectively. All evaluations were repeated after the application in order to observe the acute effect of the application. In our case study in which we examined the acute effect of cervical mobilization in CH, 3.3 cm reduction in pain intensity by VAS, an increase of 5-10° in cervical ROM, an increase in arterial blood flow and a reduction in muscle stiffness were observed.

**Keywords:** Cervicogenic headache, Mobilization, Blood flow, Muscle tightness, Elastography.

Uzun M, İkidağ MA, Akbayrak T. Servikojenik baş ağrısında boyun mobilizasyonunun baş boyun kan akışı, kas sertliği ve boyun eklem hareket açıklığı üzerine akut etkisi: olgu sunumu. J Exerc Ther Rehabil. 2020;7(1):84-89. *Acute effect of neck mobilization on the head neck blood flow, muscle stiffness, and neck range of motion in cervicogenic headache: a case report.*



1: SANKO University, Faculty of Health Sciences, Physiotherapy and Rehabilitation Department, Gaziantep, Turkey.

2: SANKO University Faculty of Medicine, Department of Radiology, Gaziantep, Turkey.

3: Hacettepe University, Faculty of Physical Therapy and Rehabilitation, Ankara, Turkey.

Corresponding Author: Meltem Uzun: meuzun@sanko.edu.tr

ORCID IDs (order of authors): 0000-0002-9740-7223; 0000-0003-4004-9645; 0000-0001-5840-5252

Received: March 21, 2019. Accepted: January 2, 2019.

Servikojenik baş ağrısı (SBA), servikal bölge problemlerine bağlı ortaya çıkan ikincil baş ağrılarının biridir.<sup>1</sup> Genel popülasyonun %0,4-2,5'ini etkilediği belirtilmektedir.<sup>2</sup> Ayrıca, klinik pratikte yaygın görülen ve rutin olarak tedavi edilen, ancak sınırlı araştırmaların yapıldığı ve uzmanlar tarafından fikir birliği eksikliğinin bulunduğu konulardan biridir.<sup>2</sup> Patofizyolojisi tartışmalı olmakla beraber servikojenik baş ağrısının servikal bölgedeki eklemler, kaslar, sinir ve damar yapılarının etkilenmesinden kaynaklanabileceğini gösteren çalışmalar mevcuttur.<sup>3-5</sup> Radyolojik bulguların ve ileri tanı testlerinin ise önemi belirsizdir. SBA'da, oksipital bölgeye yayılan ağrı, suboksipital dokularda hassasiyet, azalan servikal eklem hareket açıklığı, boyundan başlayarak tek tarafa yayılan ve mekanik olarak provoke edilen ağrı, ağrının hep aynı tarafta olması ve tipik baş ağrısı ilaçlarına yanıtızsız oluş ayırt edici özellikler olarak sayılabilir.<sup>2-6</sup>

Multidisipliner kılavuzlarda, SBA'da ağrı yönetiminde çeşitli ilaçlar, anestezi müdahaleler, farmakolojik olmayan bazı uygulamalar ve fizyoterapi yaklaşımları bildirilmektedir.<sup>7</sup> Manipülatif yaklaşımlar, masaj, egzersiz ve TENS (Transcutaneous Electrical Nerve Stimulation) fizyoterapide kullanılan tedavi yaklaşımları arasındadır.<sup>8</sup> SBA'da spinal manipülatif tedavinin baş ağrısı şiddetini, süresini, ilaç alımını ve ağrı sıklığını azaltmada etkili olduğunu gösteren çalışmalar mevcuttur.<sup>9</sup>

Servikojenik baş ağrısında servikal mobilizasyonu araştıran çalışmalar genelde ağrı frekansı, ağrı şiddeti ve ilaç alımını değerlendirmektedir.<sup>2,9,10</sup> SBA'da mobilizasyon veya diğer tedavilerin etkinliğini arteriyel volüm ve elastografi ile değerlendiren çalışmalar bulunmamaktadır. Çalışmamız literatüre bu yönden katkı sağlamaktadır.

Bu olgu sunumu SBA'da servikal mobilizasyonun akut etkisini objektif yöntemlerle değerlendirmek amacıyla yapılmıştır.

## OLGU

Bilgilendirilmiş onam formu alınmış olan 40 yaşındaki kadın hastanın vücut kütle indeksi 24,6 kg/m<sup>2</sup>'dir. Üniversitede sekreter olarak

çalışan hasta iki yıl önce kulak burun boğaz polikliniğine vertigo ve baş ağrısı şikayetleri ile başvurmuştur. Altı ay süren ilaç tedavisi ile vertigo şikayetlerinin geçtiğini ancak baş ağrısı şikayetinin haftada veya on beş günde bir tekrarlamaya devam ettiğini bildirmiştir. Nöroloji kliniğine başvurmuş ve SBA tanısı almıştır. Ağrı kesici veya kas gevşetici ilaç kullanmadığı zamanlarda 2-3 gün süre ile devam eden baş ağrısı vardır.

Hastanın baş ağrısı genellikle akşam saatlerinde başlayıp yavaş ilerleyen, uyuşma ve zonklayıcı tarzda, suboksipital bölgede lokalize ve başın sağ tarafına doğru yayılan karakterdedir. Stres, açlık, uykusuzluk, menstruasyon, parlak ışık ve gürültü baş ağrısı şikayetlerini tetikleyen faktörlerdir. Baş ağrısına bulantı, kusma, ışığa ve sese duyarlılık ve iştahsızlık eşlik edebilmektedir. Hasta, ilaç dışı ağrı ile baş etme yöntemleri olarak karanlık ortama geçme ve masajı kullanmaktadır.

### Fizyoterapi değerlendirmeleri

Hastanın baş ağrısı şikayeti olduğu dönemde ağrı kesici almadan gelmesi istendi. Hastadan 10 cm uzunluğundaki yatay Görsel Analog Skalası (GAS) doğrusu üzerinde o an hissettiği ağrı şiddetini işaretlemesi istenerek ağrı şiddeti değerlendirildi.<sup>11</sup> Boyun aktif ve pasif normal eklem hareketleri (NEH) açıklığı universal gonyometre kullanılarak değerlendirildi. Hasta oturma pozisyonundayken gonyometrenin pivot noktası, sabit kol ve hareketli kolu belirlenmiş referans bölgelere yerleştirildi. Hastadan aktif olarak hareketleri yapması istendi ve aktif hareket açıklığının bittiği açıdan sonra pasif olarak hareketin devam ettirilmesi ile pasif eklem hareket açıklığı ölçümü yapıldı.<sup>12</sup> Suboksipital sertlik ve üst trapez kasının sertliğini değerlendirmek için Siemens Acuson S2000 (Siemens, Erlangen, Almanya), Başlık: 9L4 kullanılarak *Shear-wave* elastografi ölçümü yapıldı. Ölçümler hasta yüzüstü eller gövde yanında dinlenme pozisyonunda, yüzü yatağın baş boşluk kısmına yerleştirilmiş şekilde yapıldı. *Shear-wave* elastografi ölçümünde başlık trapez kası için C7-akromionu birleştiren hattın orta noktası, suboksipital kaslar için ise oksiput ile C2 vertebra arasındaki bölgeye yerleştirildi.<sup>13</sup> Ölçümler her iki taraf için tekrarlandı.

Hasta servikotorakal bölgesine konan yastık ile sırt üstü pozisyonlandıktan sonra aynı

cihazın Doppler US'si kullanılarak eksternal karotis arter (EKA), internal karotis arter (İKA) ve vertebral arter (VA)'lerin kan akım volümleri değerlendirildi. Bütün ölçümler tedavi sonrasında aynı şekilde tekrarlandı.

#### Tedavi protokolü

Hasta değerlendirme sonrası sırt üstü pozisyona alındı. Servikal mobilizasyon tekniklerinden bridging tekniği (Şekil 1), manuel traksiyon (MT) (Şekil 2), MT ile rotasyon (Şekil 3), MT ile anterior-posterior gliding (Şekil 4), lateral gliding (Şekil 5) ve trapez manuel germe (Şekil 6) uygulandı.<sup>14</sup> Uygulama sonrası tüm ölçümler tekrarlandı.

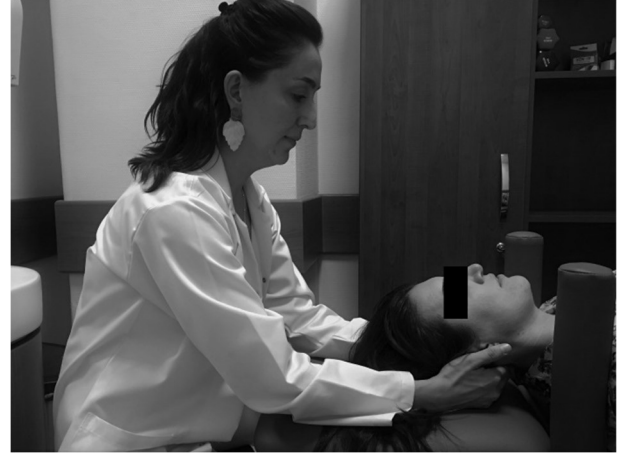## BULGULAR

Uygulanan servikal mobilizasyon sonrasında GAS değerinde 3,3 cm'lik azalma belirlendi (Tablo 1). Boyun aktif NEH ölçümlerinde; ekstansiyon, sağ rotasyon yönlerinde 5°, fleksiyon, sağ-sol lateral fleksiyon ve sol rotasyonda 10° artış gözlemlendi. Boyun pasif NEH ölçümlerinde ise fleksiyon, ekstansiyon ve sağ rotasyonda 5°, sağ-sol lateral fleksiyon ve sol rotasyonda 10° artış gözlemlendi (Tablo 1). Shear wave elastografi ile tedavi sonrası sağ üst trapez kas sertliği değerinde 0,3 m/s, sol üst trapez kası sertliğinde 0,17 m/s sağ suboksipital kasta ise 0,02 m/s değerinde azalma belirlendi (Tablo 1). Sağ İKA, sol EKA, sol İKA ve sağ VA akım volümünde artış gözlemlendi (Tablo 1).

## TARTIŞMA

Vaka çalışmamızda, SBA'da servikal mobilizasyonun ağrı, servikal eklem hareket açıklığı, kan akımı ve kas sertliği üzerine etkileri incelendi. Çalışmanın sonucunda tedavi sonrasında ağrı şiddetinde azalma, servikal NEH genişliğinde tüm yönlerde artış, arteriyel kan akımında artış ve kas sertliklerinde azalma gözlemlendi.

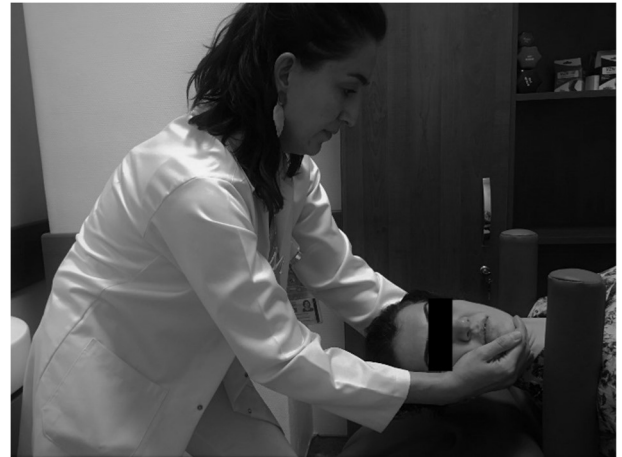Elastografi, dokunun mekanik özelliklerini kalitatif, görsel ya da kantitatif olarak değerlendiren ultrason temelli bir yöntemdir.<sup>15</sup> Yumuşak dokuların viskoelastik özelliklerinin görüntülenmesi, farklı mekanik özelliklerinin ya da patolojik lezyonların belirlenmesinde fayda sağlamaktadır.<sup>15</sup> Kronik boyun ağrılı hastalarda perikranial kasları değerlendiren bir



Şekil 1. Bridging (köprü) tekniği.




Şekil 2. Manuel traksiyon.



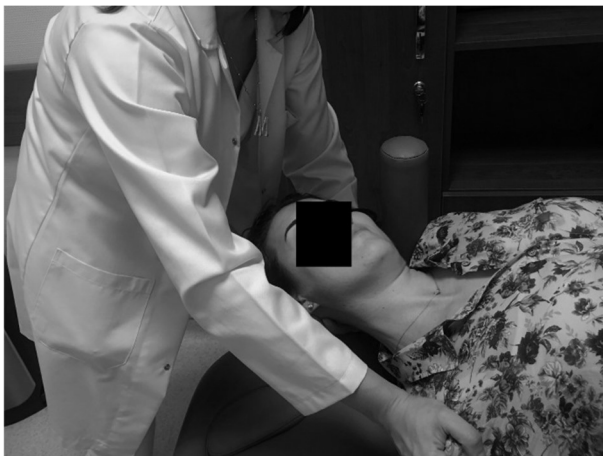Şekil 3. Manuel traksiyon ile rotasyon



Şekil 4. Manuel traksiyon ile anterior-posterior gliding (kaydırma).



Şekil 5. Lateral gliding (kaydırma).



Şekil 6. Trapez kası manuel germe.

çalışmada, elastografi kullanılmış ve kasların sertliğinin değerlendirilmesinde kullanılabilir bir yöntem olduğu sonucuna varılmıştır.<sup>16</sup>

SBA'da suboksipital kaslar ve trapez kasının sertliğinde artış gösteren çalışmalar vardır. Kas sertliklerindeki artışa bağlı olarak servikal bölgenin mobilitesinde de azalma ile birlikte NEH'de limitasyonlar oluşabilmektedir. Literatürde SBA'da fizyoterapi yöntemlerinin etkin olduğunu gösteren çalışmalar mevcuttur.<sup>7</sup> Servikal mobilizasyon, egzersiz ve kombine uygulama gruplarını içeren Jull vd.'nin<sup>17</sup> yaptığı bir çalışmada, SBA'da kombine tedavinin diğerlerinden anlamlı üstünlüğü bulunmasa da kombine tedavide %10 daha fazla iyileşme olduğu bildirilmiştir. Çalışmamızda tedavi olarak yalnızca servikal mobilizasyon yöntemi kullanıldı ve kas sertliği elastografi yöntemi ile değerlendirildi. Literatürle paralel olarak servikal mobilizasyonun SBA'da ağrı, NEH genişliği ve kas sertliği üzerinde olumlu etkiye sahip olduğu gösterildi. Diğer çalışmalardan farklı olarak SBA'da servikal mobilizasyonun akut etkisi incelendi ve bu etki ayrıca arteriyel akım volümü ve elastografi ile değerlendirildi.

Doppler ultrason (US), vasküler sistemin incelenmesinde standart invaziv olmayan bir yöntem olup son yıllarda karotis ve vertebral damar sisteminin hem morfolojik hem de hemodinamik özelliklerinin değerlendirilmesine olanak sağlamıştır.<sup>18</sup> Özellikle baş ağrısına sebep olduğu düşünülen üst segment servikal patolojilerde baş ve boynu besleyen arterlerin hemodinamik yanılarını inceleyen vaka çalışmaları mevcuttur.<sup>5</sup>

Şenadım vd.<sup>19</sup> vertigoda karotid ve vertebral arter için Doppler US ile hemodinamik değerlendirme yapmışlardır.<sup>18</sup> Transkranyal doplerin migren hastalarında kullanımı ile ilgili derleme çalışması bulunmaktadır. SBA'da ise arteriyel volüm değerlendiren çalışmalara rastlanmamıştır. Doppler US ile baş boyun kanlanmasını sağlayan arterlerin akım volümlerini incelediğimiz çalışmamızda servikal mobilizasyonun akut etkisi olarak bazı arter volümlerinde artış belirlenmiştir. Bunun kullandığımız servikal mobilizasyon yöntemlerinin, kas sertliğini ve dolayısıyla damar yapılarının üzerindeki basıncı azaltarak bölgedeki dolaşımı arttırdığına bağlı olduğu düşüncesindeyiz. Servikal mobilizasyonun arteriyel volüm üzerindeki akut etkisini



Tablo 1. Bireyin tedavi öncesi ve tedavi sonrası ağrı, boyun eklem hareketi, kas sertliği ve kan akışı sonuçları.

|                                       | Tedavi öncesi | Tedavi sonrası |
|---------------------------------------|---------------|----------------|
| Ağrı (Vizüel Analog Skalası, VAS, cm) | 6.5           | 3.2            |
| Boyun eklem hareketi (°)              |               |                |
| Aktif                                 |               |                |
| Fleksiyon                             | 35            | 45             |
| Ekstansiyon                           | 40            | 45             |
| Sağ lateral fleksiyon                 | 30            | 40             |
| Sol lateral fleksiyon                 | 25            | 35             |
| Sağ rotasyon                          | 50            | 55             |
| Sol rotasyon                          | 40            | 50             |
| Pasif                                 |               |                |
| Fleksiyon                             | 40            | 45             |
| Ekstansiyon                           | 40            | 45             |
| Sağ lateral fleksiyon                 | 35            | 45             |
| Sol lateral fleksiyon                 | 30            | 40             |
| Sağ rotasyon                          | 55            | 60             |
| Sol rotasyon                          | 45            | 55             |
| Kas sertliği (m/s)                    |               |                |
| Sağ üst trapez                        | 2,29          | 1,99           |
| Sol üst trapez                        | 3             | 2,83           |
| Sağ suboksipital                      | 2,61          | 2,59           |
| Sol suboksipital                      | 2,81          | 2,87           |
| Kan akışı (L/min)                     |               |                |
| Sağ eksternal karotis                 | 0,106         | 0,106          |
| Sol eksternal karotis                 | 0,125         | 0,162          |
| Sağ internal karotis                  | 0,307         | 0,336          |
| Sol internal karotis                  | 0,259         | 0,416          |
| Sağ vertebral arter                   | 0,108         | 0,114          |
| Sol vertebral arter                   | 0,134         | 0,135          |

gösteren daha geniş gruplarda randomize kontrollü çalışmalara ihtiyaç duyulmaktadır.

Yapmış olduğumuz vaka çalışması, SBA'da objektif yöntemler ile mobilizasyon uygulamalarının akut etkisini gösteren ön bir çalışmadır. Kan akışı ve kas sertliği ile ilgili değişimler için literatür kısıtlılığı değerlendirme sonuçlarının yorumlanmasını zorlaştırmaktadır. Çalışmanın daha büyük örneklem gruplarında yapılması değişimlerin yorumlanmasını kolaylaştıracaktır.

#### Sonuç

Bu vaka çalışmasında, SBA'da servikal

mobilizasyonun ağrı, NEH genişliği, baş-boyun kan akışı ve kas sertliği üzerinde akut olarak olumlu etkileri olduğu belirlenmiştir. SBA'da servikal mobilizasyonun akut etkisini ve sonuçlarını inceleyen daha büyük örneklem gruplarında yapılacak randomize kontrollü çalışmalara ihtiyaç duyulmaktadır.

**Teşekkür:** Yok

**Çıkar Çatışması:** Yok.

**Finans:** Yok.

**Etik Onay:** Bu olgu çalışmasına katılan olgudan aydınlatılmış onam alındı.

## KAYNAKLAR

1. Headache classification committee of the international headache society. The international classification of headache disorders, 3rd edition (beta version). *Cephalalgia* 2013;33:629–808.
2. Haldeman S, Dagenais S. Cervicogenic headaches: a critical review. *Spine J*. 2001;11:31–46.
3. Bogduk N, Govind J. Cervicogenic headache: An assessment of the evidence on clinical diagnosis, invasive tests, and treatment. *Lancet Neurol*. 2009;8:959–968.
4. Bogduk N. The anatomical basis for cervicogenic headache. *J Manipulative Physiol Ther*. 1992;15:6770.
5. Taher F, Bokums K, Aichmair A, et al. C1–C2 instability with severe occipital headache in the setting of vertebral artery facet complex erosion. *Eur Spine J*. 2014;23:145–149.
6. Bovim G, Sand T. Cervicogenic headache, migraine without aura and tension type headache. Diagnostic blockade of greater occipital and supra orbital nerves. *Pain*. 1992;51:43–8.
7. Biondi DM. Cervicogenic Headache: A review of diagnostic and treatment strategies. *J Am Osteopath Assoc*. 2005;105:S16–22.
8. İnan LE. Servikojenik Baş Ağrıları. *Türkiye Klinikleri J Neurol-Special Topics*. 2008;1:60–66.
9. Fernández-de-Las-Peñas C, Alonso-Blanco C, Cuadrado ML, et al. Spinal manipulative therapy in the management of cervicogenic headache. *Headache*. 2005;45:1260–1263.
10. Chaibi A, Russell MB. Manual therapies for cervicogenic headache: a systematic review. *J Headache Pain*. 2012;13:351–359.
11. Williamson A, Hoggart B. Pain: a review of three commonly used pain rating scale. *J Clin Nurs*. 2005;14:798–804.
12. Otman S, Köse N. Tedavi hareketlerinde Temel Değerlendirme Prensipleri. 6. Baskı, Ankara: Pelikan Kitapevi; 2014.
13. Akagi R, Kusama S. Comparison between neck and shoulder stiffness determined by shear wave ultrasound elastography and a muscle hardness meter. *Ultrasound Med Biol*. 2015;41:2266–2271.
14. Kesson, M, Atkins E. Orthopaedic medicine: a practical approach. Butterworth-Heinemann Medical; 1998.
15. Garra BS. Elastography: current status, future prospects, and making it work for you. *Ultrasound Q*. 2011;27:177–186.
16. Ewertsen C, Carlsen J, Perveez MA, et al. Reference Values for shear wave elastography of neck and shoulder muscles in healthy individuals. *Ultrasound Int Open*. 2018;4:E23–E29.
17. Jull G, Trott P, Potter H, et al. A randomized controlled trial of exercise and manipulative therapy for cervicogenic headache. *Spine*. 2002;27:1835–1843.
18. Şenadım S, Cabalar M, Yazar T, et al. Vertigo olgularında doppler ultrasonografi ve manyetik rezonans anjiyografi sonuçları: retrospektif analiz. *İstanbul Med J*. 2013;14:257–260.
19. Uzuner N, Fonksiyonel transkranyal doppler ve migren baş ağrısı. *Türk J Neurol*. 2004;10:263–271.