

## ARDS ile sonuçlanan çoklu ilaç zehirlenmesi

### *Multiple drugs poisoning resulting in ARDS*

Ersagun Tuğcugil, Ahmet Şen, Başar Erdivanlı, Abdullah Özdemir, Hızır Kazdal

#### ÖZET

Reçete edilen antidepresan ve antipsikotiklerin uygunsuz kullanımına bağlı kardiyak komplikasyonlar sık gözlenir ve ölüme yol açabilir. Akciğer komplikasyonları ise seyrekdir. Ketiapin, karbamazepin ve klomipramin ile intihar girişimi sonucu akciğer ödemi ve oksijen tedavisine yanıt-sız hipoksi gelişen akut respiratuar yetmezlikli bir olguyu sunduk. Recruitment manevraları ve akciğeri koruyucu ventilasyona rağmen, yoğun bakımdaki tedavisinin onuncu gününde septik şok ve çoklu organ yetmezliği nedeniyle kaybedildi. Literatür araştırmalarında, klomipramine bağlı alerjik akciğer ödemi tablosunun nadir olarak görülebildiği belirtilmektedir. Her üç ilacın da birbirinin serum seviyesini etkileyebildiği dikkate alındığında, tabloya üç ilacın sinerjistik etkisinin neden olduğu düşüncesindeyiz.

**Anahtar kelimeler:** Akut respiratuar distress sendromu (ARDS), zehirlenme, karbamazepin, klomipramin, ketiapin

#### GİRİŞ

Reçeteyle kullanılan antidepresan ve antipsikotiklerle gerçekleşen zehirlenmeler çok sıktır [1]. Otonom sinir sisteminin etkilendiği bu tür zehirlenmelerde kalpte ritm bozukluğu ya da epileptik nöbetler oluşabilir [2], kasılmalara bağlı kas hasarı görülebilir [3]. Geçici olarak yaralanma veya solunum sıkıntısına yol açabilen bu durumlar, uzun sürdüklerinde yoğun bakım ihtiyacı da doğurabilmektedir. Karbamazepin gibi sık kullanılan bir antiepileptik ve antipsikotik ilaç zehirlenmesinde dahi, serumda ölçülebilen ilaç düzeyinin geç yükselmesi [4] nedeniyle tanıda zorluklar yaşanabilir, hemodiyaliz gibi erken dönemde etkili olabilecek tedaviler [5] dahi, gecikmeler nedeniyle etkisiz kalabilir.

Güncel literatürde, antidepresan ve antipsikotik ilaçlara bağlı ölümlerin çoğunluğunda sebep ani kardiyak ölüm iken [6], akut respiratuar distress send-

#### ABSTRACT

Inappropriate use of prescribed antidepressants and antipsychotics may frequently cause death due to cardiac complications. Lung complications are rare. We present a case of acute respiratory distress syndrome due to suicide attempt with quetiapine, carbamazepine, and clomipramine. The patient developed pulmonary edema and hypoxemia refractory to oxygen treatment. The patient died due to septic shock and multi-organ failure at the tenth day of intensive care treatment, despite recruitment maneuvers and lung-protective ventilation. Cases of allergic lung edema due to clomipramine are very rare in the literature. When considering the fact that all three drugs may elevate serum concentrations of each other, we are in opinion that the synergistic effect of three drugs may be the cause. *J Clin Exp Invest 2014; 5 (3): 466-468*

**Key words:** Acute respiratory distress syndrome (ARDS), poisoning, carbamazepine, clomipramine, quetiapine

romu (ARDS) nadir görülmektedir. ARDS, alveollerde kapiller entodelyal hasar ve artmış geçirgenliğe bağlı proteinlere karşı vasküler geçirgenliğin artması sonucu gelişen refrakter hipoksemi ile seyreden non-kardiyojenik pulmoner ödem tablosudur.

Olgumuzda ketiapin, karbamazepin ve klomipramin ile intihar girişimi sonrası klinik takibinde, mortal seyreden ARDS tablosunun gelişimi ve takibindeki sorunları sunmayı amaçladık.

#### OLGU

Yirmidört yaşında morbid obez kadın hasta yaklaşık iki yıldır obsesif kompulsif bozukluk ve depresyon tanısı ile izlenmekteyken intihar amaçlı 10 adet karbamazepin 400 mg tablet, 14 adet ketiapin 400 mg tablet, 17 adet klomipramin 75 mg tablet yuttuktan sonra yakınları tarafından acil servise getiriliyor. Gastrik lavajı takiben (zehirlenmenin birinci saatin-

Recep Tayyip Erdoğan Üniversitesi, Tıp Fakültesi, Anesteziyoloji ve Reanimasyon AD, Rize, Türkiye

**Correspondence:** Başar Erdivanlı,

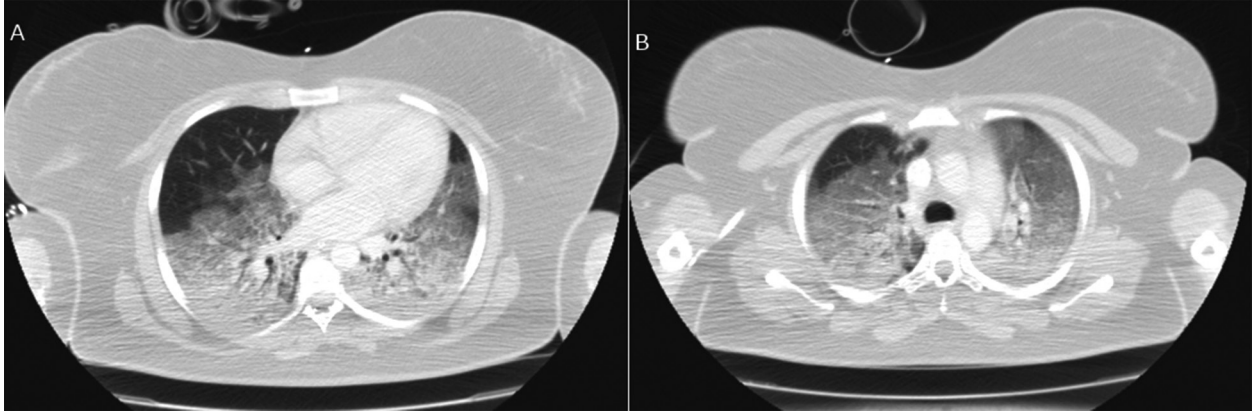
Recep Tayyip Erdoğan Üniversitesi Eğitim ve Araştırma Hastanesi, Rize, Türkiye Email: berdivanlı@gmail.com

Received: 09.07.2014, Accepted: 14.08.2014

Copyright © JCEI / Journal of Clinical and Experimental Investigations 2014, All rights reserved

de) aktif kömür uygulaması yapılan hastanın bilinci açıktı. Fizik muayenesinde her iki akciğer solunuma eşit katılıyordu ve solunum sesleri doğaldı. Periferik oksijen saturasyonu %97, kan basıncı 110/70 mmHg idi. EKG'de normal sinüs ritmi mevcuttu ve kalp hızı 90/dk idi. Yakın takip ve tedavi nedeniyle yoğun bakım ünitesinde gözlem altına alındı. Dört saat arayla, 3 kez daha, 100 g aktif kömür uygulandı. Nörolojik muayenede patoloji saptanmadı. Rutin tetkiklerinin normal olması nedeniyle hemodiyalize gerek duyulmadı. Yoğun bakıma kabulünden yaklaşık 6 saat sonra olgunun takipnesi olması ve periferik saturasyonun aniden düşmesi nedeniyle BİPAP uygulandı (PEEP 10 mmHg, PASB 10 mmHg, FiO<sub>2</sub> %100). Hipoksinin derinleşmesi üzerine (PaO<sub>2</sub>/FiO<sub>2</sub> 48), orotrakeal entübe edilerek mekanik ventilatöre bağlandı. Akciğer grafisinde pulmoner ödem ve bilateral bazal infiltrasyonlar görüldü. Toraks tomografi-

sinde her iki tarafta, efüzyon ve atelektaziyle uyumlu olmayan opasiteler görüldü (Şekil 1). Sorunun kardiyak kökenli olması ihtimali nedeniyle yapılan transtorasik ekokardiyografide kalp yetmezliğine ve kapak hastalığına dair bir bulgu gözlenmedi. Bu bulgularla ağır ARDS tanısı konarak [4], akciğer koruyucu ventilasyona (tidal volüm 6 ml/kg, PEEP 12 cm H<sub>2</sub>O) başlandı. Yüksek PEEP desteğine rağmen hipoksinin sürmesi üzerine recruitment manevraları yapıldı fakat kliniğinde düzelme olmadı. Yoğun bakımdaki 6. gününde ateşi çıkan ve hipotansiyon gelişen olguya kültür sonucu beklenmeden moksifloksasin ve imipenem başlandı. Kan basıncını desteklemek için noradrenalin infüzyonu (0,01 mcg/kg/dk) başlandı. İdrar çıkışı 0,5 ml/kg/h altına düştü ve tedavinin onuncu gününde hasta çoklu organ yetmezliği nedeniyle kaybedildi.



**Şekil 1.** ARDS tanısının konduğu gün çekilen toraks BT'de, diyafram (A) ve karina (B) seviyelerinde yaygın infiltrasyon ve buzlu cam görünümü.

## TARTIŞMA

Obsessif kompulsif bozukluk ve depresyon tedavisinde antidepresan, antiepileptik ve antipsikotiklerin kombine kullanımı gün geçtikçe artmaktadır. Bu hasta gruplarında ilaç alımına bağlı intihar girişimine sık rastlanmaktadır. Çok sık kullanılan bir antipsikotik olan ketiapin kullananlarda çok yüksek doz ve eş zamanlı ilaç kullanımlarının olduğu durumlarda kardiyak nörolojik bulgular ve ölümlerle sonuçlanmalar görülmüştür [5].

Bizim olgumuz düşük dozda ketiapin aldı ve ketiapinin bu dozlarda güvenilir olduğunu literatürlerde tespit ettik [7]. Karbamazepin bipolar bozukluk tedavisinde son yıllarda denegeleyici özelliğinden dolayı sık kullanılan bir antiepileptiktir. İntoksikasyonunda komaya kadar gidebilen ciddi nörolojik

semptomlar, kardiyak semptomlar, genellikle 50 mg/kg'dan daha yüksek dozda alındığında solunum depresyonu görülmektedir. 20 mg/kg'ın üzerindeki dozlarda ataksi nistagmus, hareket bozuklukları gibi nörolojik semptomlar görülmektedir [8]. Bizim olgumuzdaki karbamazepin dozu 35 mg/kg idi, nörolojik ve kardiyak hiçbir semptom görülmedi. Antipsikotik ve antidepresan ilaçların ARDS'yi tetikleyebildiği bilirse de bununla ilgili vaka sayısı çok fazla değildir [9]. Bu araştırmalarda ARDS'ye neden olan patofizyolojik mekanizmayı açıklayabilecek net bir neden olmasa da nöroleptik malign sendromun bir komponenti, nörojenik pulmoner ödem [10] akciğer dahil birçok dokuda nötrofillerin aktivasyonunu içeren bir alerjik reaksiyon [11] ve dozla ilişkili etki olduğu öne sürülmüştür. Literatürde ketiapin ve karbamazepin toksisitesine bağlı ARDS olgusuna rastlanmadı.

Klomipramin zehirlenmesine bağlı gelişen bir ARDS olgusunda hastanın 15 g klomipramin aldığı ve olgunun ölümlü sonuçlandığı bildirilmektedir [12]. Klomipramin asıl olarak cyp450-3A4 ve 2D6 mikrozomal enzimleri tarafından metabolize edilmektedir, karbamazepin cyp450-3A4 enzimini indükleyebildiği gibi baskılayabilmekte, klomipramin ve aktif metaboliti olan desmetilklomipraminin serum düzeyini artırarak toksisite oluşturabilmektedir [13,14]. Olgumuzda 1150 mg klomipramin ile birlikte ketiapin 5600 mg ve karbamazepin 4000 mg kullanıp, saatler içerisinde ARDS tablosu gelişmesinin nedeninin bu etkileşim olabileceği kanısındayız.

Sonuç olarak, klomipraminin ve aktif metaboliti olan desmetilklomipraminin bu olguda ARDS'ye neden olduğunu kesin olarak söylemek mümkün olmamakla birlikte aynı enzim sistemi ile metabolize olan veya bu enzim sistemlerini inhibe veya indükleyen ilaçların birlikte kullanımının ilaç düzeyini artırabileceği unutulmamalıdır. Yoğun bakım takiplerinde ilerleyen zaman diliminde kliniğin daha da kötüleşebileceği göz ardı edilmemeli ve gerekli önlemler alınmalıdır.

## KAYNAKLAR

1. Kekeç Z, Sözüer EM, Duymaz H, et al. Acil servise başvuran çoklu ilaç zehirlenmelerinin yedi yıllık analizi. *Türkiye Acil Tıp Dergisi* 2005;5:69-72.
2. Hasnain M, Vieweg WV, Howland RH, et al. Quetiapine, QTc interval prolongation, and torsade de pointes: a review of case reports. *Ther Adv Psychopharmacol* 2014;4:130-138.
3. Santana NO, Gois AF. Rhabdomyolysis as a manifestation of clomipramine poisoning. *Sao Paulo Med J* 2013;131:432-435.
4. Patel VH, Schindlebeck MA, Bryant SM. Delayed elevation in carbamazepine concentrations after overdose: a retrospective poison center study. *Am J Ther* 2013;20:602-606.
5. Sikma M, van den Broek MP, Meulenbelt J. Increased unbound drug fraction in acute carbamazepine intoxication: suitability and effectiveness of high-flux haemodialysis. *Intensive Care Med* 2012;38:916-917.
6. Fanoë S, Kristensen D, Fink-Jensen A, et al. Risk of arrhythmia induced by psychotropic medications: a proposal for clinical management. *Eur Heart J* 2014;35:1306-1315.
7. Ranieri VM, Rubenfeld GD, Thompson BT, et al. Acute respiratory distress syndrome: the Berlin Definition. *JAMA* 2012;307:2526-2533.
8. Şen A, Tomak Y, Erdivanlı B, Kurt A. Ketiapine bağlı gelişen kardiyak arrest ve bilinç kapanması. *Türk Yogun Bakım Derg* 2012;10:131-133.
9. Trenton A, Currier G, Zwemer F. Fatalities associated with therapeutic use and overdose of atypical antipsychotics. *CNS Drugs* 2003;17:307-324.
10. Soderstrom J, Murray L, Little M, et al. Toxicology case of the month: carbamazepine overdose. *Emerg Med J* 2006;23:869-871.
11. Soriano FG, Vianna ES, Velasco IT. Neuroleptic induced acute respiratory distress syndrome. *Sao Paulo Med J* 2003;121:121-124.
12. Li C, Geffer WB. Acute pulmonary oedema induced by overdosage of phenothiazines. *Chest* 1992;101:102-104.
13. Savici D, Katzenstein AL. Diffuse alveolar damage and recurrent respiratory failure report of 6 cases. *Hum Pathol* 2001;32:1398-1402.
14. Dale O, Hole A. Biphasic time-course of serum concentrations of clomipramine and desmethylclomipramine after a near-fatal overdose. *Vet Hum Toxicol* 1994;36:309-310.
15. Fuente JM, Mendlewicz J. Carbamazepine addition in tricyclic antidepressant-resistant unipolar depression. *Biol Psychiatry* 1992;32:369-374.
16. Gerson GR, Jones RB, Luscombe DK. Studies on the concomitant use of carbamazepine and clomipramine for the relief of post-herpetic neuralgia. *Postgrad Med J* 1977;53:104-109.