




# Aydın Dental Journal

Journal homepage: <http://dergipark.ulakbim.gov.tr/adj>



## **KONJENİTAL SANTRAL KESİCİ DİŞ EKSİKLİĞİ OLAN HASTANIN PRE-PROTETİK ORTODONTİK TEDAVİSİ: OLGU SUNUMU**

**DergiPark**  
AKADEMİK

*Muhammed Hilmi BÜYÜKÇAVUŞ<sup>1</sup>*

### **ÖZ**

Bu vaka raporunun amacı, daha önce ortodontik tedavi görmüş konjenital maksiller santral diş eksikliği olan hastanın multidisipliner tedavi yaklaşımı ile tedavisinin sunulmasıdır.

Yirmi yaşındaki kadın hastanın radyografik muayenesinde komşu lateral dişin maksiller santral diş eksikliği boşluğuna doğru hareket ettiği belirlenmiştir. Yeterli meziodistal mesafe ortodontik tedaviyle hazırlanmış ve bölgeye bir adet dental implant yerleştirilmiştir.

Hastada var olan konjenital santral eksikliğinin tedavisi için, daha önce yapılan ortodontik tedavi ile tam olarak uygun dental implant boşluğu elde edilememiştir, bu durum multidisipliner bir yaklaşımla önce ideal ortodontik olarak hazırlık yapıldıktan sonra başarılı bir şekilde giderilmiştir.

**Anahtar Kelimeler:** Konjenital diş eksikliği, ortodonti, dental implant, multidisipliner yaklaşım, ön bölge estetiği

<sup>1</sup> Sorumlu yazar, Dr. Öğr. Üyesi, Süleyman Demirel Üniversitesi Diş Hekimliği Fakültesi Ortodonti Ana Bilim Dalı, [mhbuyukcvs@gmail.com](mailto:mhbuyukcvs@gmail.com), 506 507 38 46

**Çıkar Çatışması İlişkisi:** Yazar, makale ile ilgili çıkar ilişkisi oluşturabilen herhangi bir bağlantı bulunmadığını beyan etmektedir.  
Doi Num: 10.17932/LAU.DENTAL.2015.009/dental\_v06i1003

## **PRE-PROSTHETIC ORTHODONTIC RETREATMENT OF A PATIENT WITH CONGENITAL MISSING CENTRAL INCISOR: A CASE REPORT**

### **ABSTRACT**

The aim of this case report is to present a multidisciplinary treatment of a patient who had previously received orthodontic treatment and a congenital missing maxillary central incisor.

Radiographic examination of a 20-year-old female revealed that the adjacent lateral incisor moved towards the maxillary central incisor cavity. The adequate mesiodistal distance was prepared with orthodontic treatment and a dental implant was placed in the area.

### **GİRİŞ**

Konjenital diş eksikliklerinde çeşitli tedavi seçenekleri bulunmaktadır. İdeal tedavi, doğal dişlere zarar vermeden estetik beklentilerin karşılandığı tedavidir. İmplant tedavisi konjenital diş eksikliklerinde başarı ile uygulanabilen yöntemlerden biridir. Ancak çoğu olguda, eksik dişin yerine komşu diş hareket ettiği için implant yerleştirilecek yeterli alan bulunmaz. Bu gibi durumlarda, estetik olarak başarılı bir implant tedavisinin multidisipliner bir yaklaşımla planlanması gerekmektedir.<sup>1-3</sup>

Dişlerin ortodontik yöntemlerle ideal konumlarına getirilmesi hem daha koruyucu hem de daha estetik sonuçlar vermektedir.<sup>4</sup> Ortodontik tedavi ile final restorasyonun boyutlarına uygun olarak yeterli yer sağlanmasının ardından implant tedavisi gerçekleştirilir. Ortodontist implant tedavisi için uygun boşluğu hazırlarken kronun ark içerisindeki yerini ayarlamının yanında

For the treatment of congenital missing central incisor present in the patient, the proper dental implant space could not be obtained with the previous orthodontic treatment, which was successfully resolved after making an ideal orthodontic treatment with a multidisciplinary approach.

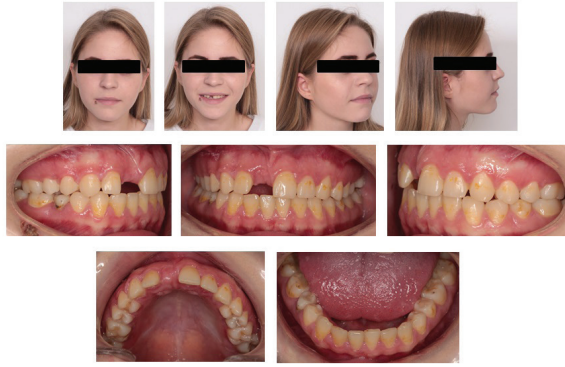**Keywords:** congenital missing tooth, orthodontics, multidisciplinary approach, anterior aesthetics

implantın yerleştirileceği alanı da dikkate almalıdır. Diş köklerinin bu alandan yeterli miktarda uzak olmasını da sağlamalıdır.

Bu olgu sunumunda, daha önce ortodontik tedavi görmüş olan konjenital tek taraflı maksiller santral diş eksikliği olan hastanın yeniden ortodontik tedavisi ve sonrası hemen yüklenen implant ile tedavisi anlatılmaktadır.

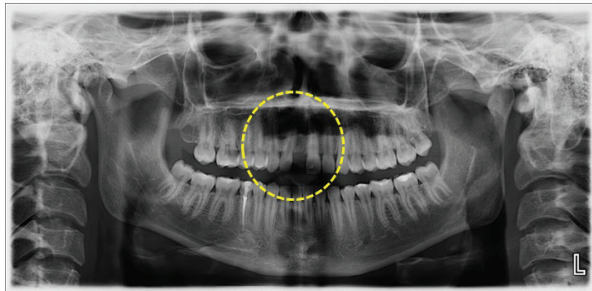
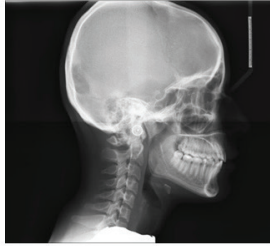### **OLGU SUNUMU**

Konjenital tek taraflı sağ maxiller santral diş eksikliği olan 20 yaşında kız hasta ağız, diş ve çene cerrahı tarafından kliniğimize konsülte edilmiştir. Hastanın alınan anamnezinde daha önce farklı bir ortodontist tarafından 2 yıl ortodontik tedavi gördüğü ve implant için yer açıldığı öğrenildi. Yapılan intraoral muayenede hastanın sağda ve solda Sınıf I kanin ve molar ilişkide olduğu, overbite'ın idealden az olduğu ve overjet miktarının ve eksik diş için açılan boşluğun implant için yeterli olduğu tespit edilmiştir (Şekil 1).



**Şekil 1:** Hastanın tedavi başlangıç fotoğrafları

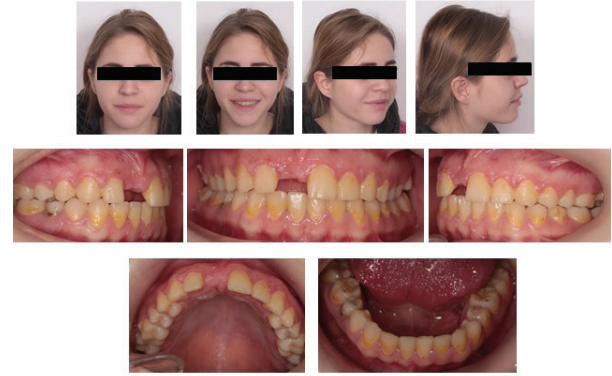Ancak hastanın panoramik radyografisi incelendiğinde komşu lateral dişinin kökünün eksik santral diş bölgesinde olduğu görülmüştür (Şekil 2).



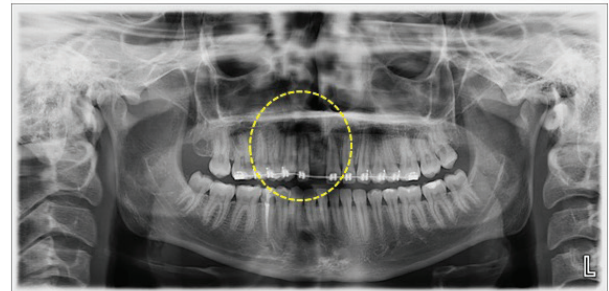
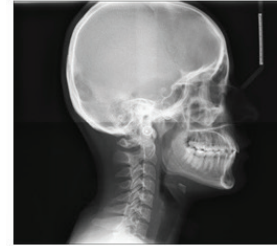**Şekil 2:** Hastanın tedavi başlangıç radyografileri

Hastanın sağ maksiller lateral dişinin kökünü düzeltebilmek için yalnızca üst çene için sabit ortodontik tedavisine başlandı. 0.022 slot MBT metal braketler maksiller dişlere yerleştirildi. Yalnızca sağ üst lateral dişin braketi ideal konumundan farklı olarak mezioanguler açılı olacak şekilde yerleştirildi. Sırası ile 0.016,

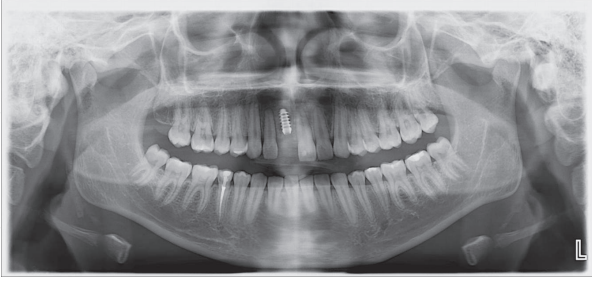0.016 × 0.022, 0.019 × 0.025 NiTi teller ve son olarak 0.019 × 0.025 çelik tel geçilerek hastanın tedavisi tamamlandı. Ortodontik ataçmanların kaldırılmasından sonra hastaya dental restorasyonu tamamlanana kadar kullanması için dişli pekiştirme plağı verildi. Hastanın ortodontik tedavisi 4 ayda tamamlandı. Ortodontik tedavi ile yer kazanılmasının ardından implant yerleştirilmesine karar verildi (Şekil 3 - 4).



**Şekil 3:** Hastanın tedavi sonu fotoğrafları



**Şekil 4:** Hastanın tedavi sonu radyografileri



**Şekil 5:** Hastanın implant sonrası panoramik radyografisi

### TARTIŞMA

Dental orta hatta sapmalar ve gülümseme estetiğinin bozulması gibi birçok probleme sebep olan konjenital diş eksiklikleri ortodontik, protetik ve implant tedavisi ile kombine olarak düzeltilebilir.<sup>5</sup> Bu hastalarda teşhis ve preprotetik ve ortodontik tedavi planlaması için radyografiler, modeller ve klinik fotoğraflar incelenmelidir.<sup>6, 7</sup> Tedavi süreci multidisiplin olduğu için ortodontist, ağız cerrahı ve protez uzmanı tüm tedavi süresince iletişim halinde olmalı ve iş birliği yapılmalıdır.<sup>6, 8</sup>

Tek diş eksikliklerinin implant tedavisi ile giderilmesi planlandığında, ortodontistin hem kuronlar arasında hem de kökler arasında uygun bir mesafe elde etmesi gerekir. İmplant yerleştirilecek bölgedeki kemiğin kalitesi kadar miktarı da değerlendirilmelidir.<sup>9</sup> Kemik kalınlığı olarak standart bir implant yerleştirilebilmesi için en az 6 mm kalınlığında kemik bulunmalıdır.<sup>10</sup> Aynı zamanda implant yerleştirilmesi planlanan bölgedeki komşu dişlerin kökleri arasında da yeterli mesafe olmalıdır. Ortodontik olarak yer açılması sonrası zaman zaman kökler yeterince birbirinden uzaklaştırılmaz ve bu durum sorun yaratabilir, çünkü yerleştirilecek implantın komşu köklerden en az 1-2 mm uzak olmalıdır. Bir implantın ortalama olarak 3,5–4

mm çapında olacağı da hesaba katıldığında, yaklaşık olarak 6-8 mm yer gerekliliği ortaya çıkar. Kökler istendiği gibi paralel hale ve yeterli mesafeye gelene kadar ortodontik tedavi devam etmelidir.<sup>6, 8, 11</sup> Bu vaka raporunda da hastanın ilk tedavisini gerçekleştiren ortodontist, ağız içinde restorasyon için uygun miktarda boşluk açmış olsa da kökleri gözden kaçırmıştır ve bu nedenle yeniden bir ortodontik tedavi ihtiyacı oluşmuştur.

Ortodontik olarak implant için gereken yer açıldıktan ve düzeltmeler yapıldıktan sonra, retansiyon protokolü de oldukça önemlidir, çünkü implantların yerleştirilmesinden dental restorasyona kadar uzun bir süre geçecektir.<sup>6, 12</sup> Bunun için birçok yöntem uygulanabilir. Braketler ve teller ağız içinde bırakılarak diş boşluğu olan bölgeye tellere tutturulan yapay dişler yerleştirilebileceği gibi Hawley apareyi, şeffaf vakumlu pekiştirme plakları da kullanılabilir. Vakamızda braketler ve tellerin çıkartılmasından sonra hastaya dental restorasyonu tamamlanana kadar kullanması için dişli pekiştirme plağı verilmiştir.

### SONUÇ

Konjenital diş eksiklikleri multidisipliner bir planlama ile başarılı bir şekilde tedavi edilebilmektedir. Ortodontik olarak hem kronlar arasında hem de kökler arasında yeterli mesafe hazırlanmalı, ayrıca da restorasyon tamamlanana kadar geçen sürede retansiyon ile sonuç korunmalıdır.

### KAYNAKLAR

1. Akoğlan M, Benlidayı ME, Tatlı U. Konjenital Lateral Eksikliğinin Ortodontik Tedavi Sonrası Hemen Yüklenen İmplant ile Tedavisi: Olgu Sunumu. 7tepe Klinik Dergisi. 2016;12(3), 53-56.



2. Ward DH. Proportional smile design using the recurring esthetic dental (red) proportion. *Dent Clin North Am* 2001; 45: 143–154.
3. Rosa M, Zachrisson BU. Integrating space closure and esthetic dentistry in patients with missing maxillary lateral incisors. *J Clin Orthod* 2007; 41: 563–573.
4. Balshi TJ. Osseointegration and orthodontics: modern treatment for congenitally missing teeth. *Int J Periodontics Restorative Dent* 1993; 13: 494–505.
5. Thomas B, Joseph RM, Sholapurkar A. Management of a patient with congenitally missing lateral incisor: a multidisciplinary team approach. *Rev. clin. pesq. odontol.* 2009; 5: 293–299.
6. Bilhan H, Arat S, Mumcu E, Demirkaya AA. Multidisipliner Yaklaşımla Üst Ön Bölge Estetiğinin Ortodontik, İmplantolojik ve Protetik Tedavilerle Sağlanması: Bir Vaka Sunumu. *Journal of Istanbul University Faculty of Dentistry.* 2009;43(1-2):45-51.
7. Richardson G, Russell KA. Congenitally missing maxillary lateral incisors and orthodontic treatment considerations for the single-tooth implant. *J Can Dent Assoc* 2001; 67: 25-8.
8. Kokich VG, Spear FM. Guidelines for managing the orthodontic-restorative patient. *Semin Orthod* 1997; 3: 3-20.
9. Shroff B, Siegel SM, Feldman S, Siegel SC. Combined orthodontic and prosthetic therapy. Special considerations. *Dent Clin North Am* 1996; 40: 911-43.
10. Spear FM, Mathews DM, Kokich VG. Interdisciplinary management of single-tooth implants. *Semin Orthod* 1997; 3: 45-72.
11. Kokich V. Esthetics and anterior tooth position: an orthodontic perspective. Part III: Mesiolateral relationships. *J Esthetic Dent* 1993; 5: 200-07
12. Ong MA, Wang HL, Smith FN. Interrelationship between periodontics and adult orthodontics. *J Clin Periodontol* 1998; 25: 271- 7.