




Aydın Dental Journal

Journal homepage: <http://dergipark.ulakbim.gov.tr/adj>



KİST BENZERİ GENİŞ PERİAPİKAL LEZYONLU DİŞLERİN CERRAHİ OLMAYAN ENDODONTİK TEDAVİLERİ: İKİ VAKA RAPORU

DergiPark
AKADEMİK

Safa KURNAZ¹, Gülsen KİRAZ¹

ÖZ

Büyük periapikal lezyonlu dişlerin tedavi seçenekleri arasında endodontik tedavi, cerrahi tedaviler ve dişin çekimi yer alır. Bu makalede kist benzeri geniş periapikal lezyonlu iki vakanın cerrahi girişim olmadan yapılan endodontik tedavilerini ve iyileşme süreci gösterilmektedir. İlk vakada 20 yaşında erkek hastada 21-25 numaralı dişler arasında izlenen geniş periapikal lezyon, ikinci vakada ise 39 yaşındaki erkek hastada 11-15 numaralı dişler arasında izlenen geniş periapikal lezyon mevcuttur. Lezyonla ilişkili dişlerin kök kanallarından drenaj sağlanmış ve kök kanal preparasyonları tamamlanarak

kanal içi medikament olarak kalsiyum hidroksit uygulanmıştır. Kanal içi ilaç 3 hafta uygulandıktan sonra kök kanalları doldurulmuş ve hastalar takibe alınmıştır. 1,5 ve 2 yıllık takipler sonucunda klinik ve radyografik muayenede lezyonlarda tamamen iyileşme gözlenmiştir. Bu olgu sunumu, doğru ve etkili tedavi yaklaşımı ile kist benzeri geniş periapikal lezyonlu dişlerin cerrahi yaklaşım olmadan yapılan endodontik tedaviler ile iyileşebileceğini göstermektedir.

Anahtar Kelimeler: Kalsiyum Hidroksit, Kist, Endodontik Tedavi, Periapikal İyileşme, Periapikal Lezyon

¹ Kütahya Sağlık Bilimleri Üniversitesi Diş Hekimliği Fakültesi Endodonti Ana Bilim Dalı; Dr. Öğr. Üyesi

* Sorumlu yazar Dr. Öğr. Üyesi Safa KURNAZ, Kütahya Sağlık Bilimleri Üniversitesi Diş Hekimliği Fakültesi Endodonti Ana Bilim Dalı, Tavşanlı Yolu 10. Km Kütahya, safa.kurnaz@ksbu.edu.tr, 541 573 33 64

Çıkar Çatışması İlişkisi: Yazarlar, makale ile ilgili çıkar ilişkisi oluşturabilen herhangi bir bağlantı bulunmadığını beyan etmektedir.
Doi Num: 10.17932/LAU.DENTAL.2015.009/dental_v06i1004

NON-SURGICAL ENDODONTIC TREATMENTS OF CYST-LIKE LARGE PERIAPICAL LESIONS: TWO CASE REPORT

ABSTRACT

Treatment options of teeth with large periapical lesions include endodontic treatment, surgical treatments and tooth extraction. This case report shows the endodontic treatments and the healing process of two cases with large cyst-like periapical lesions without surgical treatment. In the first case, a 20-year-old male patient has a large periapical lesion between teeth number 21-25, and in the second case, a 39-year-old male patient has a large periapical lesion between teeth number 11-15. Drainage was provided from the root canals of the teeth associated with the lesion and the root canal

preparations were completed and calcium hydroxide was applied as an intracanal medicament. After intracanal medication was applied for 3 weeks, root canals were obturated and patients were followed up. As a result of 1.5 and 2-year follow-up, the clinical and radiographic examination showed a complete healing of the lesions. This case report shows that teeth with large cystic-like lesions can be healed with endodontic treatments without surgical approach with appropriate treatment approach.

Keywords: *Calcium Hydroxide, Cyst, Endodontic Treatment, Periapical Healing, Periapical Lesion*

GİRİŞ

Pulpa dokusunun enfeksiyonları; çürük, operatif işlemler veya travma gibi birçok faktörün sonucu olarak ortaya çıkar ve ağırlıklı olarak gram-negatif, anaerobik bakteri florası içerir.¹ Bu enfeksiyonlar genel olarak total pulpa nekrozuna neden olur. Daha sonra bu durum periapikal bölgedeki immün cevabı uyarır ve bunun sonucu olarak da periapikal lezyonlar gelişebilir.² Bu lezyonlardaki radiküler kist insidansının %6 ila %55 arasında olduğu çeşitli çalışmalarda rapor edilmiştir. Ayrıca, periapikal granülom prevalansı %9,3 ila %87,1 arasında ve periapikal apse prevalansı ise %28,7 ila %70,7 arasında değişmektedir.³⁻⁵ Lezyonun radyografik boyutu 200 mm²'den büyük olduğunda, bu lezyonların kist olma olasılığı %92'den fazladır.⁶

Büyük periapikal lezyonlu dişlerin tedavi seçenekleri endodontik tedavi, endodontik tedavi ile birlikte cerrahi tedavi ya da dişin çekimidir. Etkili bir endodontik tedavi ile kök kanal sisteminden mikroorganizmaların eliminasyonu ile başarılı tedavi sonuçları elde edilebilir.⁷ Birçok vaka raporunda

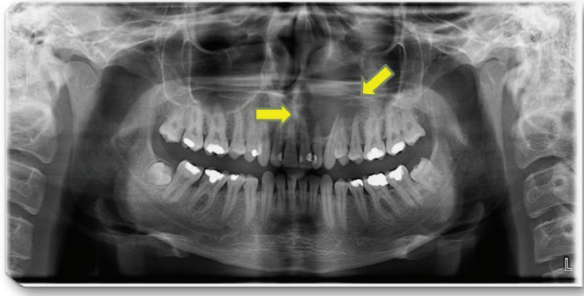
geniş periapikal lezyonlu dişlerin cerrahisiz endodontik tedavi ile iyileştiği gösterilmiştir.⁸ Bu durum genellikle lezyonun kök kanal sistemi ile direkt olarak ilişkili olduğu durumlarda gerçekleşir, ancak lezyonun apikal foramen den epitel ile tamamen ayrıldığı durumlarda cerrahi olmayan endodontik tedaviler yeterli olmayabilir.^{3,6}

Geçmişte, büyük periapikal lezyonlar genellikle lezyonlu dişin veya dişlerin kök kanal tedavisi ve lezyonun cerrahi eksizyonu ile tedavi ediliyordu. Son yıllarda, kök kanal sistemlerinin yapısı hakkındaki artan farkındalık ve endodonti alanındaki yeni tekniklerin, araçların ve malzemelerin gelişmesi klinisyenlerin tedavi alanlarını genişletmiştir. Bu nedenle, günümüzde büyük lezyonlu dişlerin tedavisinde artık daha az hastada periapikal cerrahiye ihtiyaç duyulmaktadır.⁹ Periapikal lezyonların konservatif tedavisinde genellikle, farklı kanal irrigasyonları ve sert doku oluşumunu uyarıcı etkisi ile antibakteriyel etkileri nedeniyle kanal içi kalsiyum hidroksit tedavisi kullanılmaktadır.¹⁰

Bu vaka sunumunun amacı, kist benzeri geniş periapikal lezyonları olan dişlerin cerrahi müdahale olmaksızın yapılan endodontik tedavileri ile tedavi sonucundaki iyileşmelerinin gösterilmesidir.

OLGU SUNUMU 1

20 yaşındaki erkek hasta üst çenede şişlik şikayetiyle kliniğimize başvurdu. Hastanın alınan anamnezinde sistemik olarak sağlıklı olduğu görüldü. Yapılan klinik ve radyografik inceleme sonucunda üst çenede 21, 22, 23, 24 ve 25 numaralı dişlerle ilişkili belirgin bir sınırla çevrili geniş radyolusent lezyon tespit edildi (Resim 1).

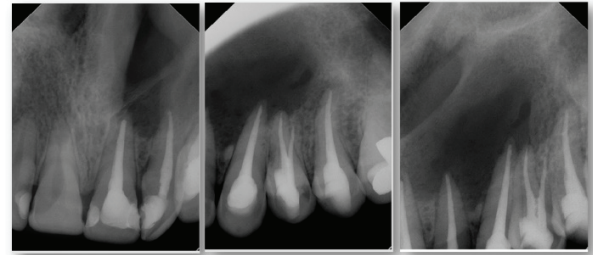


Resim 1: Üst çenede tespit edilen 21, 22, 23, 24 ve 25 numaralı dişlerle ilişkili belirgin bir sınırla çevrili geniş radyolusent lezyon

Bu dişlere yapılan elektrikli pulpa testi ve sıcak-soğuk testleri sonucunda dişlerin devital olduğu görüldü. İlgili dişlere yapılan dikey perküsyonda dişlerde düşük düzeyde duyarlılık tespit edildi.

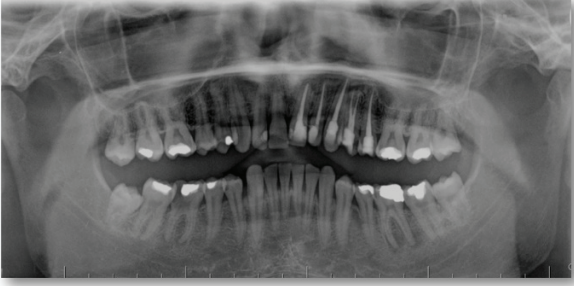İlgili dişlere giriş kavitesi açıldıktan sonra rubber-dam izolasyonu altında 15 numaralı K tipi eğe ve elektronik apeks bulucu yardımıyla çalışma boyları belirlendi. Çalışma boyları radyografik olarak da doğrulandı. Radyolojik apeksten 1 mm ileride olacak şekilde apikal trepinasyon 15 numaralı K tipi

eğe ile yapıldı. 22 ve 23 numaralı dişlerden seröz eksuda drenajı gözlemlendi. İlk seansta drenajın kesilmesinin ardından dişlerin şekillendirilmesi Protaper Universal nikel titanyum rotary eğeleri (Dentsply Maillefer, Ballaigues, İsviçre) ile yapıldı. Şekillendirme işlemi esnasında %2,5'lük sodyum hipoklorit solüsyonu irrigasyon için her alet değişiminde kullanıldı. Kemo-mekanik preparasyon tamamlandıktan sonra diş, geçici dolgu (Cavit, Espe, Seefeld, Almanya) ile kapatıldı. İki günde bir olmak üzere drenaj işlemi 3 kez tekrarlandı. Drenajın tamamen bitmesinin ardından kalsiyum hidroksit tüm dişlere kanal içi medikament olarak uygulandı ve hasta üç hafta sonra randevuya çağırıldı. Son seansta semptomların ortadan kaybolduğu gözlemlendikten sonra; kalsiyum hidroksit kök kanalından uzaklaştırıldı. Son yıkamada %2,5'lük sodyum hipoklorit, %17'lik EDTA ve %2'lik klorheksidin solüsyonu kullanıldı. Kök kanalları güta perka (Dentsply Maillefer,İsviçre) ve AH Plus kök kanal patı (Dentsply, DeTrey, Konstanz, Almanya) ile dolduruldu, dişin daimi dolgusu ise kompozit rezin (G-aenial, GC Corporation, Tokyo, Japonya) ile tamamlandı (Resim 2).



Resim 2: Kök kanallarının güta perka ve AH Plus kök kanal patı ile doldurulması, dişin daimi dolgusu ise kompozit rezin ile tamamlanması.

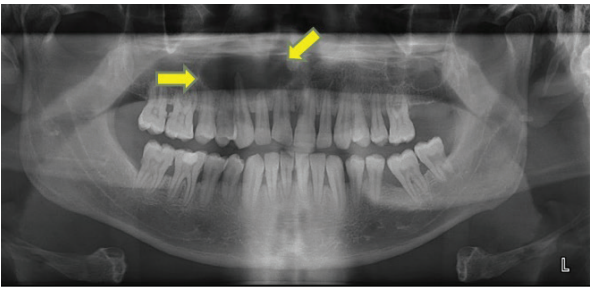
Hastanın durumu 6 ay,1 yıl ve 1,5 yıllık rutin takip randevuları ile izlendi. Hastanın 1,5 yıllık takibindeki klinik ve radyolojik muayene sonucunda ilgili dişlerin semptomsuz olarak fonksiyonda olduğu ve geniş periapikal lezyonun iyileştiği gözlemlendi (Resim 3).



Resim 3: Hastanın 1,5 yıllık takibinde dişlerin semptomsuz olarak fonksiyonda olduğu ve geniş periapikal lezyonun iyileştiği gözlenmiştir.

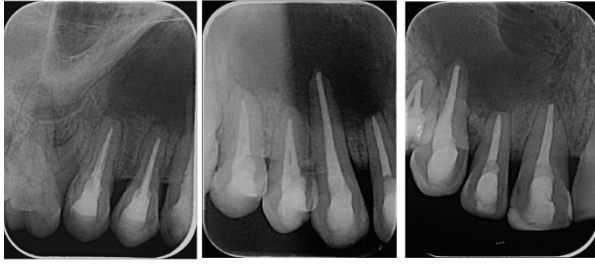
OLGU SUNUMU 2

39 yaşındaki erkek hasta üst çenede şişlik şikayetiyle kliniğimize başvurdu. Hastanın alınan anamnezinde sistemik olarak sağlıklı olduğu görüldü. Yapılan klinik ve radyografik inceleme sonucunda üst çenede 11, 12, 13, 14 ve 15 numaralı dişlerle ilişkili belirgin bir sınırla çevrili geniş radyolüsent lezyon tespit edildi (Resim 4).



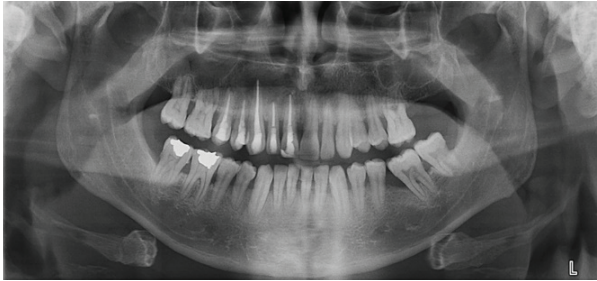Resim 4: Üst çenede tespit edilen 11, 12, 13, 14 ve 15 numaralı dişlerle ilişkili belirgin bir sınırla çevrili geniş radyolüsent lezyon

İlgili dişlere elektrikli pulpa testi ve sıcak-soğuk testleri yapıldı bu testlerin sonucunda dişlerin devital olduğu görüldü. Dişlere yapılan dikey perküsyonda dişlerde ileri düzeyde duyarlılık tespit edildi. Dişlere giriş kavitesi açıldı. Rubber-dam izolasyonu yapılarak 15 numaralı K tipi eğe ve elektronik apeks bulucu kullanılarak çalışma boyları tespit edildi. Çalışma boyları radyografik olarak da doğrulandı. 15 numaralı K tipi eğe ile radyolojik apeksten 1 mm ileriye gidilerek apikal trepinasyon yapıldı. 11 ve 13 numaralı dişlerden seröz eksuda drenajı gözlemlendi. Yine aynı seansta dişlerin şekillendirilmesi Protaper Universal nikel titanyum rotary eğeleri (Dentsply Maillefer) ile yapıldı. Şekillendirme işlemi esnasında her alet değişiminde %2,5'lük sodyum hipoklorit solüsyonu irrigasyon için kullanıldı. Kemo-mekanik preparasyon tamamlandıktan sonra diş, geçici dolgu (Cavit, Espe) ile kapatıldı. İki güne bir olmak üzere dişlerden drenaj tamamen kesilene kadar drenaj işlemi 4 kez tekrarlandı. Drenajın tamamen bitmesinin ardından kalsiyum hidroksit tüm dişlere kanal içi medikament olarak uygulandı. Hastaya üç hafta sonraya randevu verildi. Son seansta semptomların ortadan kaybolduğu görüldü ve kalsiyum hidroksit kök kanalından uzaklaştırıldı. Son yıkamada yine aynı şekilde %2,5'lük sodyum hipoklorit, %17'lik EDTA ve %2'lik klorheksidin solüsyonu kullanıldı. Gütaperka (Dentsply Maillefer) ve AH Plus kök kanal patı (Dentsply, DeTrey) ile kök kanalının daimi dolgusu tamamlandı. Kompozit rezin (G-aenial, GC Corporation) ile koronal restorasyon yapıldı (Resim 5).



Resim 5: Güta perka ve AH Plus kök kanal patı ile kök kanalının daimi dolgusu tamamlanması ve kompozit rezin ile koronal restorasyonu yapılması.

Hasta 6 aylık, 1 yıllık ve 2 yıllık takip randevularına çağırıldı. Hastanın 2 yıllık takibindeki klinik ve radyolojik muayene sonucunda ilgili dişlerin semptomsuz olarak fonksiyonda olduğu ve geniş periapikal lezyonun iyileştiği gözlemlendi (Resim 6).



Resim 6: Hastanın 2 yıllık takibinde dişlerin semptomsuz olarak fonksiyonda olduğu ve geniş periapikal lezyonun iyileştiği gözlemlenmiştir.

TARTIŞMA

Nair ve ark. periapikal lezyonlardaki periapikal kist insidansını %6 ila %55 olarak rapor etmiştir.¹¹ Natkin ve ark. yaptıkları çalışmada, büyük lezyonların bile periapikal granülom olabileceğini göstermiştir.⁶ Bu yüzden histopatolojik inceleme kistlerin kesin tanısı için tek yöntemdir.¹²

Radiküler kistler, enflamatuar kaynaklı en yaygın odontojenik kistik lezyonlardır. Devital dişlerle ilişkili pulpal nekroz, periapikal bölgedeki epitel artıklarının proliferasyonunu uyaran ve radiküler kist oluşumuna yol açan bir enflamatuar tepki oluşturur. Radyografik olarak, bir radiküler kist; apeks ile ilişkili veya zaman zaman diş kökünün yan yüzeyinde bulunan yuvarlak radyopak sınırlı radyolüseni olarak ortaya çıkar.¹²

Periapikal lezyonların cerrahisiz tedavisi cerrahi yöntemlere göre tercih edilir. Yakın komşuluktaki vital dişlerde olası hasar, lezyon çevresindeki anatomik yapılara hasar, cerrahi prosedürlerle ilişkili ağrı ve rahatsızlık cerrahi olmayan yöntemlerle engellenebilir. Cerrahi prosedürler sadece geleneksel yöntemler başarısız olduğunda dikkate alınmalıdır. Bazı durumlarda büyük periapikal lezyonların tedavisinde tek başına geleneksel endodontik tedavi yeterli olmayabilir. Aspirasyon, dekompresyon, cerrahi olmayan aspirasyon ve irrigasyon gibi prosedürler gerekebilir.¹²

Periradiküler lezyonlar genellikle endodonti kökenlidir. Kök kanalı içindeki bakteri ve bakteri yan ürünleri periradiküler dokudaki enflamatuar yanıtı ortaya çıkarabilir. Kök kanal sisteminin etkili şekilde temizlenmesi ve dezenfeksiyonu, kist benzeri periapikal lezyonların veya enflamatuar apikal gerçek kistlerin mikrobiyolojik nedenini etkili bir şekilde azaltacaktır. Bu durumlarda lezyonlar, apoptozis mekanizması ile gerileyebilir.¹³

Periapikal kistlerin iyileşme mekanizması tam olarak anlaşılamamıştır. Cep kisti lümeni kök kanalına açık olduğundan, kök kanal tedavisi ile kanallardaki iritanların ortadan kaldırılmasının ardından iyileşme olasılığı yüksektir.¹⁴ Kök kanalından bağımsız olarak

gelişen ve özellikle büyük ve kolesterol kristalleri içeren gerçek kistlerin geleneksel kök kanal tedavileri ile iyileşmesi daha az olasıdır.¹⁵ Periapikal dokular zengin kan desteğine, lenfatik drenaja ve farklılaşmamış hücrelere sahiptir. Periapikal dokular iyileşme potansiyeline sahip olduğundan, periapikal lezyonların tedavisinde ilk yaklaşım hastalığa neden olan faktörlerin ortamdan uzaklaştırılması olmalıdır.^{9, 16}

Devital dişlerin kök kanal sisteminde bulunan bakteriler periapikal lezyonların gelişiminde önemli rol oynarlar. Kanal içi medikamentler bakterilerle kontamine kök kanallarını dezenfekte etmeye yardımcı olur.¹⁷ Kalsiyum hidroksit, endodontide rutin olarak kullanılan bir kanal içi ilaçtır. Kalsiyum hidroksitin antibakteriyel özellikleri nedeniyle periradiküler iyileşmeye yardımcı olduğu ve aynı zamanda kemik onarımını kolaylaştıran biyolojik etkisi kanıtlanmıştır.¹⁸ Kalsiyum hidroksitin antibakteriyel aktivitesi, yüksek pH'sına, bakteri hücre duvarı ve proteinleri üzerindeki zararlı etkisine bağlanır ve ayrıca bakteriyel endotoksinleri nötralize eder.¹⁹ Sjögren ve ark. 1 hafta boyunca kanal içi ilaç olarak kalsiyum hidroksit kullanımının kök kanallarındaki bakterileri etkili bir şekilde ortadan kaldırdığını rapor etmiştir.²⁰ Ayrıca kalsiyum hidroksit ile tedavinin yüksek oranda periapikal iyileşme ile sonuçlandığını ve tedaviden sadece 1 veya 3 ay sonra bazı lezyonların boyutlarının azaltıldığını veya lezyonun tamamen kaybolduğunu bildirmiştir.²¹ Bu gibi avantajlarından dolayı kalsiyum hidroksit kanal içi ilaç olarak kullanılmıştır. Yine aynı şekilde bu vakalarda tedaviden kısa süre sonra lezyonda küçülmeler görülmüş ve uzun dönem takiplerinde de lezyonların tamamen iyileştiği gözlenmiştir.

Takip seanslarındaki klinik ve radyografik inceleme sonuçlarına göre lezyonun içindeki densitenin değişmesi, trabeküler yapının tekrar oluşması, apikal bölgede lamina duranın yeniden formasyonu, dişlerin asemptomatik ve fonksiyonda olması ile yumuşak dokuların sağlıklı görünümü bize tedavinin başarı ile sonuçlandığını göstermektedir.⁹

Bu olgu sunumunda; büyük periapikal lezyonların iyileşmesinde, cerrahisiz kök kanal tedavisinin başarılı olduğu gösterilmiştir. Bu durum, büyük periapikal lezyonların bile cerrahi olmayan endodontik tedaviye olumlu yanıt verebileceğini doğrulamaktadır.

KAYNAKLAR

1. Sundqvist G. Taxonomy, ecology, and pathogenicity of the root canal flora. *Oral Surg Oral Med Oral Pathol* 1994; 78:522-30.
2. Stashenko P. Interrelationship of dental pulp and apical periodontitis. In: Hargreaves KM, Goodis HE, eds. *Bender and Seltzer's dental pulp*. Chicago: Quintessence Publishing, 2002:389-409.
3. Moshari A, Vatanpour M, EsnaAshari E, Zakershahrak M, Ara AJ. Nonsurgical management of an extensive endodontic periapical lesion: a case report. *Iran Endod J* 2017; 12:116-9.
4. Ghorbanzadeh S, Ashraf H, Hosseinpour S, Ghorbanzadeh F. Nonsurgical management of a large periapical lesion: a case report. *Iran Endod J* 2017; 12:253-6.
5. Kimmelman BB. Teaching two toothbrushing techniques: Observations and comparisons. *J Periodontol* 1968; 39:96-100.

6. Natkin E, Oswald RJ, Carnes LI. The relationship of lesion size to diagnosis, incidence, and treatment of periapical cysts and granulomas. *Oral Surg Oral Med Oral Pathol* 1984; 57:82-94.
7. Broon NJ, Bortoluzzi EA, Bramante CM. Repair of large periapical radiolucent lesions of endodontic origin without surgical treatment. *Aust Endod J* 2007; 33:36-41.
8. Öztan M. Endodontic treatment of teeth associated with a large periapical lesion. *Int Endod J* 2002; 35:73-8.
9. Saatchi M. Healing of large periapical lesion: A non-surgical endodontic treatment approach. *Aust Endod J* 2007; 33:136-40.
10. Foreman P, Barnes I. A review of calcium hydroxide. *Int Endod J* 1990; 23:283-97.
11. Nair PR, Pajarola G, Schroeder HE. Types and incidence of human periapical lesions obtained with extracted teeth. *Oral Surg Oral Med Oral Pathol Oral Radiol Endod* 1996; 81:93-102.
12. Thomas K, T PD, Simon EP. Management of large periapical cystic lesion by aspiration and nonsurgical endodontic therapy using calcium hydroxide paste. *J Contemp Dent Pract* 2012; 13:897-901.
13. Lin LM, Ricucci D, Lin J, Rosenberg PA. Nonsurgical root canal therapy of large cyst-like inflammatory periapical lesions and inflammatory apical cysts. *J Endod* 2009; 35:607-15.
14. Nair P. New perspectives on radicular cysts: do they heal? *Int Endod J* 1998; 31:155-60.
15. Nair P, Sjögren U, Schumacher E, Sundqvist G. Radicular cyst affecting a root-filled human tooth: a long-term post-treatment follow-up. *Int Endod J* 1993; 26:225-33.
16. Bhaskar S. Nonsurgical resolution of radicular cysts. *Oral Surg Oral Med Oral Pathol* 1972; 34:458-68.
17. Sjögren U, Figdor D, Persson S, Sundqvist G. Influence of infection at the time of root filling on the outcome of endodontic treatment of teeth with apical periodontitis. *Int Endod J* 1997; 30:297-306.
18. Tanomaru Filho M, Leonardo MR, da Silva LAB. Effect of irrigating solution and calcium hydroxide root canal dressing on the repair of apical and periapical tissues of teeth with periapical lesion. *J Endod* 2002; 28:295-9.
19. Safavi KE, Nichols FC. Effect of calcium hydroxide on bacterial lipopolysaccharide. *J Endod* 1993; 19:76-8.
20. Sjögren U, Figdor D, Spångberg L, Sundqvist G. The antimicrobial effect of calcium hydroxide as a short-term intracanal dressing. *Int Endod J* 1991; 24:119-25.
21. Calişkan M, Sen B. Endodontic treatment of teeth with apical periodontitis using calcium hydroxide: a long-term study. *Endod Dent Traumatol* 1996; 12:215-21.