

## KÜNT TORAKS TRAVMASI GEÇİREN HASTALARDA OLUŞAN AKCİĞER KONTÜZYONU İLE HEMOTORAKS / PNÖMOTORAKS ARASINDAKİ İLİŞKİ

### THE RELATIONSHIP BETWEEN HEMOTHORAX / PNEUMOTHORAX AND PULMONARY CONTUSION IN PATIENTS WITH BLUNT THORACIC TRAUMA

Ahmet DUMANLI

Afyonkarahisar Sağlık Bilimleri Üniversitesi Tıp Fakültesi, Göğüs Cerrahi Anabilim Dalı

#### ÖZ

**AMAÇ:** Bu çalışmanın amacı toraks travması nedeni ile kliniğimize müracaat eden ve toraks kontüzyonu tespit edilen hastalardaki kontüzyon ile hemotoraks, pnömotoraks ve hemopnömotoraks arasındaki ilişkiyi değerlendirmek.

**GEREÇ VE YÖNTEM:** Çalışmaya alınan olgular 2017 Ocak, 2018 Kasım tarihleri arasında Afyon Sağlık Bilimleri Üniversitesi Göğüs Cerrahisi Kliniğine müracaat eden, toraks kontüzyonu tespit edilen ve kliniğimiz tarafından takip önerilen ya da yatırılarak tedavi altına alınan, 77 künt toraks travmalı hasta dahil edildi. Hastaların cinsiyeti, yaşı, bilgisayarlı toraks tomografileri (BT) ve hastanede yatış süreleri retrospektif olarak incelendi.

**BULGULAR:** Toraks kontüzyonu bulunan 77 hastanın %80.52'i erkek, %19.48'i bayan, yaş ortalaması 50.57, hastanede ortalama yatış süresi 4.19 gün idi. Hastaların %48.05'inde sağda, %35.07'inde solda, %16.88'inde bilateral toraks kontüzyonu tespit edildi. Olguların %51.95'inde pnömotoraks izlendi. Bunların %24.68'i sağda, %10.39'u solda, %16.88'i bilateral idi. Vakaların %45.45'inde hemotoraks tespit edildi, bunların %24.68'inde sağda, %16.88'inde solda, %3.89'unda bilateral olarak gözlemlendi. Hastaların %3.89'unda hemopnömotoraks mevcuttu, bunların %2.60'ı solda, %1.30'u bilateral olarak izlendi.

**SONUÇ:** Yaptığımız çalışmada künt toraks travmasına bağlı toraks kontüzyonu sağ hemitoraksta ve erkeklerde daha fazla görülmektedir. Pnömotoraks, hemotoraks, hemopnömotoraks sıklıkla toraks kontüzyonuna eşlik etmektedir. Her bir komplikasyon kendi içinde değerlendirilmeli ve tedavisi ona göre yapılmalıdır.

**ANAHTAR KELİMELER:** Kontüzyon, Hemopnömotoraks, Bilgisayarlı toraks tomografisi

#### ABSTRACT

**OBJECTIVE:** The aim of this study is to evaluate the relationship between contusion and hemothorax, pneumothorax and hemopneumothorax in patients with thorax contusion who were admitted to our clinic due to blunt thorax trauma.

**MATERIAL AND METHODS:** The study included 77 blunt thoracic trauma patients diagnosed with pulmonary contusion who were admitted to our clinic between January 2017 and November 2017. Gender, age, computed tomography (CT), and the length of hospital stay were retrospectively evaluated.

**RESULTS:** Of the 77 patients with thorax contusions, 80.52% of them were male and 19.48% were female, the mean age was 50.57, and the mean hospital stay was 4.19 days. Pulmonary contusion was detected in 48.05% of the patients on the right hemithorax, in 35.07% of them on the left and 16.88% of them were bilateral. Pneumothorax was observed in 51.95% of the cases. Of these, 24.68% were on the right, 10.39% were on the left and 16.88% were bilateral. Hemothorax was detected in 45.45% of the cases, 24.68% of them were seen on the right, 16.88% of them on the left and 3.89% of them on the left. Hemopneumothorax was present in 3.89% of the patients, 2.60% of them were seen on the left and 1.30% were bilateral.

**CONCLUSIONS:** In our study, thoracic contusion due to blunt thoracic trauma is more common in right hemithorax and males. Pneumothorax, hemothorax, hemopneumothorax often accompany thoracic contusion. Each complication should be evaluated within itself and treated accordingly.

**KEYWORDS:** Contusion, Hemopneumothorax, Thorax computed tomography

**Geliş Tarihi / Received:** 19.02.2019

**Kabul Tarihi / Accepted:** 08.04.2019

**Yazışma Adresi / Correspondence:** Dr.Öğr.Üyesi Ahmet DUMANLI

Afyonkarahisar Sağlık Bilimleri Üniversitesi Tıp Fakültesi, Göğüs Cerrahi Anabilim Dalı

**E-mail:**ahmet\_dumanli@hotmail.com

**Orcid No :** 0000-0002-57687830

## GİRİŞ

Travmalar hayatın ilk 4 dekadtaki ölüm nedenleri arasında önde gelen sebeplerden biri olup, bu ölümlerin yaklaşık olarak %20-25'i göğüs travmasına bağlı olmaktadır (1). Travma nedeniyle hastaneye yatırılan hastaların yaklaşık olarak üçte birini ise ağır toraks travmaları oluşturmaktadır (2).

Toraks travmalarında en sık karşılaşılan bulgu kot fraktürleridir. Genellikle künt toraks travması sonrasında en sık 4-9 arası kotlarda gözlenmektedir (3, 4). Pnömotoraks, hemotoraks, kot fraktürü gibi komplikasyonlar akciğer kontüzyonuna eşlik edebilir (4). Toraks travmalarında göğüs kafesi ve akciğerlere ek olarak özefagus, kalp, diyafragma ve büyük damarların yaralanması söz konusu olabileceğinden göğüs travmaları büyük önem taşımaktadır (5). Mortalite ve morbiditesi yüksek olan toraks travmalarında tanı ve tedavi aşamasında travma nedeni ve mekanizmasının bilinmesi göğüs cerrahinin doğru bir şekilde yönlendirilmesi açısından önem arz etmektedir (6). Künt toraks travmalarında oldukça sık görülen akciğer kontüzyonu pnömotoraks, hemotoraks ve kot fraktürlerine eşlik edebilir. Çalışmamızda künt toraks travması geçiren ve akciğer kontüzyonu bulunan hastalarda; pnömotoraks, hemotoraks ve hemopnömotoraks arasındaki ilişkiyi değerlendirmeyi amaçladık.

## GEREÇ VE YÖNTEM

2017 Ocak, 2018 Kasım tarihleri arasında Afyon Sağlık Bilimleri Üniversitesi Tıp Fakültesi Hastanesi Göğüs Cerrahisi Kliniğine müracaat eden ve künt toraks travmasına bağlı toraks kontüzyonu bulunan 77 hasta çalışmaya dahil edildi.

Hastaların dosyaları ve bilgisayarlı toraks tomografileri (BT) retrospektif olarak incelendi.

Yaş, cinsiyet, toraks kontüzyonuna eşlik eden intratorasik patolojiler; pnömotoraks, hemotoraks, hemopnömotoraks ile birlikte diğer torasik patolojiler ve hastaların hastanede yatış gün sayıları kayıt edildi. Tüm olgular en az bir kez poliklinik kontrolüne çağrılarak ya takibi sonlandırıldı yada mevcut bulguları ile takibe devam edildi. Oluşan akciğer kontüzyonu ile pnömotoraks, hemotoraks, hemopnömotoraks

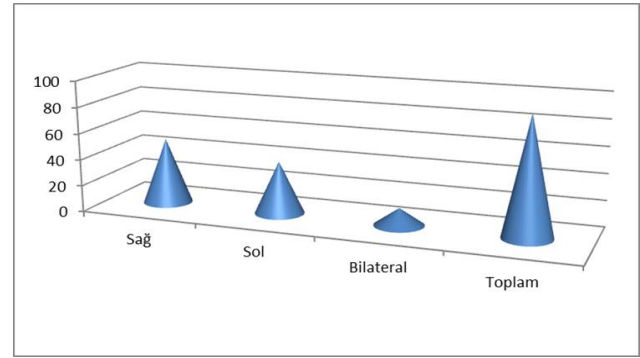
arasındaki ilişki ve eşlik eden diğer toraks patolojileri belirlenmeye çalışıldı.

## ETİK KURUL

Bu çalışma için Afyonkarahisar Sağlık Bilimleri Üniversitesi Klinik Araştırmalar Etik Kurulu Kararı (11.02.2019/4) ile onay alınmıştır.

## BULGULAR

Çalışmaya alınan 77 toraks kontüzyonu bulunan hastaların 62'i erkek (%80.52), 15'i kadın (%19.48) idi. Yaşa göre dağılımı; en küçük 19, en büyük 91 ve ortalama  $50.57 \pm 17.45$  idi. Erkeklerin yaş ortalaması 48.87, kadınların 57.60 idi. Yatış gün sayısına göre dağılımı; en az yatış gün sayısı sıfır iken, en fazla 16, ortalama yatış gün sayısı  $4.19 \pm 3.19$  idi. Erkeklerin ortalama yatış gün sayısı 4.03, kadınların 4.87 idi. Toraks kontüzyonunun dağılımı gösterilmiştir (**Şekil 1**).



**Şekil 1:** Toraks kontüzyonunun dağılımı

Erkeklerde %80.52, kadınlarda %19.48 oranında görülen toraks kontüzyonu, olguların 37'inde (%48.05) sağ hemitoraksta, 27'inde (%35.07) sol hemitoraksta, 13'ünde (%16.88) bilateral olarak izlendi. En fazla erkeklerde ve sağda görülmektedir (**Tablo 1**).

**Tablo 1 :** Toraks kontüzyonuna eşlik eden patolojiler

Erkek kontüzyon	Sayı	Kadın kontüzyon	Sayı
Sağ	31	Sağ	6
Sol	20	Sol	7
Bilateral	11	Bilateral	2
<b>Toplam</b>	<b>62</b>	<b>Toplam</b>	<b>15</b>

Hastaların 40'ında (%51.95) pnömotoraks izlendi. Bunların 19'u (%24.68) sağ hemitoraksta, 8'i (%10.39) sol hemitoraksta ve 13 hastada da (%16.88) bilateral idi. 35 hastada (%45.45) hemotoraks tespit edildi, bunların 19'u sağda (%24.68), 13'ü solda (%16.88), 3'ü (%3.89) bilateral olarak gözlemlendi. Toplam 3 hastada (%3.89)

hemopnömotoraks gözlemlendi ve bunların 2'si solda (%2.60), 1'i (%1.30) bilateral idi (**Tablo 2**).

**Tablo 2 :** Toraks kontüzyonuna eşlik eden patolojiler

Toraks kontüzyonu	Sayı	Pnömotoraks	Sayı	Hemotoraks	Sayı	Hemopnömotoraks	Sayı
Sağ	37	Sağ	19	Sağ	19	Sağ	0
Sol	27	Sol	8	Sol	13	Sol	2
Bilateral	13	Bilateral	13	Bilateral	3	Bilateral	1
<b>Toplam</b>	<b>77</b>	<b>Toplam</b>	<b>40</b>	<b>Toplam</b>	<b>35</b>	<b>Toplam</b>	<b>3</b>

Toraks kontüzyonuna eşlik eden diğer patolojiler gösterilmiştir (**Tablo 3**).

**Tablo 3 :** Kontüzyona eşlik eden diğer patolojiler

Kot Fraktürü	Sayı	Klavikula fraktürü	Sayı	Ciltaltı amfizem	Sayı
Sağ deplase	158	Sağ	5	Sağ	21
nondeplase	71	Sol	4	Sol	16
Sol deplase	114	Bilateral	1	Bilateral	3
nondeplase	49				
<b>Toplam</b>	<b>392</b>	<b>Toplam</b>	<b>10</b>	<b>Toplam</b>	<b>40</b>

40 hastada 392 adet kot fraktürü tespit edildi. Bunların 272'si deplase, 120'si nondeplase idi. 40 hastada ciltaltı amfizem tespit edildi ve 21'inde sağda, 16'inde solda, 3'ünde bilateral idi. 10 hastada 5'i sağda, 4'ü solda, 1'i bilateral olarak klavikula fraktürü tespit edildi. 7 hastada sternum fraktürü mevcuttu.

## TARTIŞMA

Göğüs travmaları, önemli vital organları etkileyen yaralanmalar olması nedeni ile hızlı bir şekilde tedavi edilmeli ve bozulan kardiyorespiratuar sistemin dinamiği düzeltilmelidir (1).

Genellikle izole organ yaralanmaları olmadığından dolayı göğüs patolojilerine odaklanıp diğer sistem travmaları ihmal edilmemelidir (7).

Toraks travmaları özellikle 40 yaş altı hasta grubundaki bütün travmalar arasında %10-15 oranında görülmekte ve en sık neden olarak motorlu taşıt kazaları sorumlu tutulmaktadır (3).

Değişik serilerde göğüs travmalarının %70'inin künt, %30'unun penetran yaralanmalardan oluştuğu belirtilmiştir (8, 9). Yaralanmalar başlangıçta ölümcül bile olabilir (10). Toraks travmalarında en sık karşılaşılan patoloji kot fraktürleridir ve farklı çalışmalarda travmaya bağlı kaburga kırıklarının insidansı %7-40 aralığında bildirilmiştir (11). Bizim çalışmamızda 77 hastada; 272 (%18.36) deplase, 120 (%32.66) nondeplase olmak üzere 392 adet kot fraktürü tespit edildi. Travma hastalarının yaklaşık 1/3'ünde akciğer parankiminde de yaralanma vardır (10).

Akciğer kontüzyonu parankimal yaralanmalar içerisinde önemli bir yere sahiptir (9, 10). Çobanoğlu ve ark.'nın yaptığı çalışmada toraks kontüzyonunu %12.7 (1), Apilioğulları ve ark.'nın %12.5 (3) olarak bildirilmiştir. Bizim çalışmamızda ise toraks kontüzyonu olan hastalar çalışmaya dahil edildiğinden tamamında akciğer kontüzyonu mevcuttu.

Toraks kontüzyonu hem künt hem de penetran yaralanmalarla birlikte görülebilmesine rağmen özellikle arac içi trafik kazalarında göğüsün direksiyona veya kapıya çarpması sonucu daha sık görülür. İlave olarak yüksekten düşme, patlama tarzındaki yaralanmalar ve ateşli silah yaralanmaları ile de oluşabilmektedir (10). Akciğer kontüzyonu en sık göğüsün kompresyon ve dekompresyon yaralanmalarına bağlı gelişir (12). Toraks travması geçirenlerde %17-20 oranında görülmektedir (13). Akciğer kontüzyonunun oluş mekanizması iki şekilde meydana gelmektedir (9, 10).

Birincisi travmatik nedenin parankime direkt kompresyonu sonucu yaralanmaya neden olabilir. İkincisi akciğerlerin, mediastinal yapıların ve trakeobronşiyal sistemin otomobil kazalarında hayatı tehdit edecek şekilde yer değiştirmesidir (10). Yaralanmaya karşı göğüs duvarı direnç gösterir. Absorbe ettiği kinetik enerjiyi akciğere iletir. Pozitif basınca bağlı alveoller gerilir, yırtılır ve sonrasında kan, interstiyuma ve alveolar aralığa geçer (9, 10). Kontüzyonlar sadece akciğerde değil solit organlarda da görülmektedir (14).

Hafif yaralanmalarda, parankimin bazı alanlarında intraalveolar kanama ve interstisyel ödem oluşur. Şiddetli yaralanma olduğu zaman akciğer parankiminin daha yaygın alanlarında intraalveolar kanama ve interstisyel ödem meydana gelir. Artmış kapiller geçirgenliği, bronş içinin kan ve ödem sıvısı ile dolmasına neden olur. Bunun sonucunda komşu akciğer bölgelerinde konsolidasyon ve atelektazi gelişebilir (13). Radyolojik olarak posteroanterior akciğer grafisinde pulmoner kontüzyonlar travma sonrası ilk 1-2 saat içerisinde bulgu vermemektedir, ancak ciddi kontüzyonlar ilk 3-4 saat içinde izlenebilir.

Kontüzyon tablosunun yerleşmesi genellikle ilk 24 saat içerisinde olmaktadır. Grafilerde tek ya

da multipl tarzda, yamalı bir görünümü olan alveolar infiltrasyonlar şeklinde görülebilir (9, 10, 15). Pulmoner kontüzyonu göstermede BT, direk grafilerden daha açıklayıcıdır. BT ile yapılan takiplerde ise ilk altı saat içinde standart göğüs grafilerinde görülme-yen kontüzyonların %21'i tespit edilebilmektedir (16). Toraks travmalarında pnömotoraks ve hemotoraks sık görülen bulgulardır (1, 17). Pnömotoraks, visseral plevra ile parietal plevra arasında serbest hava toplanması sonucu akciğerin kollabe olmasıdır.

Travmatik pnömotoraks lar genellikle kırık kotların neden olduğu visseral plevranın bütünlüğünün bozulması sonucunda meydana gelir (3). Yazkan'ın yaptığı çalışmada %15.06 (9), Çobanoğlu'nun yaptığı çalışmada %26.3 (1), Apilioğulları'nın yaptığı çalışmada %20.4 (3) olarak tespit edilmiş. Bizim çalışmamızda; 19 sağda, 8 solda, 13 bilateral olmak üzere 40 hastada pnömotoraks tespit edildi. Travmatik hemotoraks genellikle toraks travmalarından sonra oluşur (3). Yazkan'ın yaptığı çalışmada %23.28 (9), Çobanoğlu'nun yaptığı çalışmada %23.6 (1), Apilioğulları'nın yaptığı çalışmada %20.4 (3) olarak tespit edilmiş. Bir çalışmada ise, hemotorakslı tüm olgular düzenli olarak torasentezlerle drene edilerek tedavi edilmiş ve hiç bir morbidite ve mortalite görülmediği bildirilmiştir (18).

Bizim vakalarımızda 19 sağda, 13 solda, 3 bilateral olmak üzere 35 hastada hemotoraks tespit edildi. Hemotoraks pnömotoraksa eşlik edebilmektedir. Yazkan'ın yaptığı çalışmada %12.32 (9), Çobanoğlu'nun yaptığı çalışmada %14.5 (1), Apilioğulları'nın yaptığı çalışmada %8.1 (3) olarak hemopnömotoraks tespit edilmiş.

Liman ve ark.'nın yaptığı çalışmada künt toraks travmalarında 2'den fazla kot fraktürü bulunan hastalarda pnömotoraks ve/veya hemotoraks oranını %81.4 olarak bulmuşlar (16). Bizim çalışmamızda 2 solda, 1 bilateral olmak üzere 3 hastada hemopnömotoraks tespit edildi. Hastanede yatış süresi; Yazkan'ın yaptığı çalışmada ortalama 21.8 gün (9), Çobanoğlu'nun yaptığı çalışmada 5.59 (1), Çağırıcı ve ark.'nın çalışmalarında ortalama 8 günün üzerinde (6), Çakan ve ark.'nın serilerinde ise 9.6 gün (19), Liman ve ark. ortalama 4.5 gün (16) olarak bildirmiş. Bizim çalışmamızda hastaların hastanede ortalama yatış

süresi  $4.19 \pm 3.19$  gün idi. En fazla yatış gün sayısı 16 gün, en az ise sıfır gün idi. Çalışmaya aldığımız hastaların bazılarında minimal kontüzyon olması nedeni ile yatışa gerek duyulmamıştır. Erkeklerin yatış gün sayısı 4.03, kadınların 4.87 idi.

Yazkan'ın yaptığı çalışmada mortalite %4.11 (9), Çobanoğlu'nun yaptığı çalışmada %1.8 (1), Çakan ve ark.'nın serilerinde %1.3 (19), Çağırıcı ve ark.'nın çalışmalarında %2 (6), Liman ve ark.'nın yaptığı çalışmada (16) kot fraktürü olup olmasına göre %1-17 aralığında bildirmişler. Bizim vakalarımızda mortalite tespit edilmedi.

## SONUÇ

Akciğer kontüzyonu alveolokapiller membran harabiyetine neden olarak solunum işinin yükünü artıran bir durumdur. Künt toraks travma hastalarında toraks kontüzyonu en sık ileri yaştaki erkeklerde ve sağda görülmektedir. Kontüzyona en sık kot fraktürü, pnömotoraks, hemotoraks eşlik etmekte ve en sık sağ hemitoraksta izlenmektedir. Kontüzyonu olan hastalarda eşlik edebilecek patolojiler açısından dikkatli olunmalıdır.

## KAYNAKLAR

1. Ufuk Çobanoğlu. Göğüs Travması: 110 Olgunun Analizi. *Toraks Dergisi* 2006; 7(3): 162-169.
2. Liman ŞT. Toraks Travmaları [Tez]. Ankara Univ. Göğüs Hastalıkları ve Göğüs Cerrahisi Merkezi; 1997.
3. Apilioğulları B, Esmel H, Ceran S, Düzgün N. Multiple kaburga fraktürlü 48 hastanın retrospektif analizi. *Anadolu Tıp Bilim Derg* 2015;1(1):14-18.
4. Hasbahçeci M, Özpek A, Başak F, Çalışkan M, Ener BK, Alimoğlu O. Künt toraks travmasında mortaliteye etki eden faktörler. *Ulus Travma Acil Cerrahi Derg* 2013;19(2):127-32.
5. Battistella FD, Benfield JR. Blunt and penetrating injuries of the chest wall, pleura and lung. In: Shields TW; ed. *General thoracic surgery*. 5nd ed. Philadelphia: Lippincott Williams&Wilkins; 2000:815-31.
6. Çağırıcı U, Uc H, Calkavur T ve ark. Toraks travmaları: 6 yıllık deneyimlerimiz. *Ulusal Travma Dergisi* 1998;4:248-52.
7. Yalcinkaya İ, Sayır F, Kurnaz M, Cobanoğlu U. Göğüs Travması: 126 olgunun analizi. *Ulusal Travma Dergisi* 2000;6:288-91.

- 8.** Soysal Ö, Kuzucu A. Toraks travmaları ve tüp torakostomi. *Heybeliada Tıp Bülteni* 1998;4:51-4.
- 9.** Yazkan R. Pulmonary contusion in adult isolated chest injuries: Analysis of 73 cases. *Bidder Tıp Bilimleri Dergisi*, 2011 • Cilt 3 • Sayı: 3 • 9-15.
- 10.** Altınok T. Akciğer Yaralanmaları. *TTD Toraks Cerrahisi Bülteni* 2010;1:55-9.
- 11.** Sirmali M, Türüt H, Topçu S, et al. A comprehensive analysis of traumatic rib fractures: morbidity, mortality and management. *Eur J Cardiothorac Surg* 2003;24(1):133-8.
- 12.** Akdur O, Özdemir Ç, Özkan S ve ark. Kurusıkı Kovan Patlamasına Bağlı Akciğer Kontüzyonu: Olgu Sunumu *Akademik Acil Tıp Dergisi* 2010, Cilt:9 Sayı:1.
- 13.** Yücel O, Sapmaz E, Çaylak H, et al. Analysis of 748 patients with thoracic trauma requiring hospitalization. *Gulhane Med J* 2009;51(2):86-90 .
- 14.** Gavelli G, Canini R, Bertaccini P, et al. Traumatic injuries: imaging of thoracic injuries. *Eur Rad* 2002; 12: 1273-94.
- 15.** Bliss D, Silen M. Pediatric thoracic trauma. *Crit Care Med* 2002; 30: 409-15.
- 16.** Liman ST, Kuzucu A, Tastepe AI, Ulaşan GU, Topcu S. Chest injury due to blunt trauma. *Eur J Cardiothorac Surg* 2003;23:374-8.
- 17.** Şentürk E, Yoldaş E, Doğan Y. Hemotoraks tedavisi:192 olgunun değerlendirilmesi. *Turkish J Thorac Cardiovasc Surg* 2009;17(2):92-6.
- 18.** Ülkü R. Toraks Travmalı Hastada Acil Departman Torakotomisi Ve Tüp Torakostomi. *TTD Toraks Cerrahisi Bülteni* 2010:1(1):19-28.
- 19.** Çakan A, Yuncu G, Olgac G ve ark. Göğüs travmalı 987 olgunun analizi. *Ulusal Travma Dergisi* 2001;7:236-41.