

McFARLANE RAT DORSAL CİLT FLEP MODELİNDE AMNİOMAX'IN NEKROZ ÖNLEYİCİ ETKİSİNİN ARAŞTIRILMASI

EXPLORATION INTO THE THERAPEUTIC INFLUENCE OF AMNİOMAX ON McFARLANE RAT DORSAL SKIN FLAP MODEL

¹Tolga Turan DÜNDAR, ²Kemalettin YILDIZ, ³Zeynep TOSUNER,
⁴Semih Lütfi MİHRAPOĞLU, ¹Serkan KİTİŞ

¹Bezmialem Vakıf Üniversitesi, Beyin ve Sinir Cerrahisi Anabilim Dalı

²Bezmialem Vakıf Üniversitesi, Plastik ve Rekonstrüktif Cerrahi Anabilim Dalı

³Acıbadem Üniversitesi Patoloji Anabilim Dalı

⁴Ümraniye Eğitim Araştırma Hastanesi Çocuk Cerrahisi Kliniği

ÖZ

AMAÇ: Yara yeri cilt nekrozu cerrahi girişimlerin ana problemlerinden biridir. Cerrahi teknik, enfeksiyon, periferik vasküler hastalıklar ve radyasyon etyolojik faktörlerdir. Yara iyileşmesindeki yetersizlikten nekroza giden süreci önlemek için çeşitli materyaller kullanılmıştır. Halen bunların çoğunluğu nekrozu önlemede yetersizdir. Amniomax, çeşitli amniyotik büyüme faktörleri içeren zenginleştirilmiş amniyon sıvısıdır. Rat dorsal cilt nekroz modelinde, Amniomax'ı intradermal uygulayarak etkinliğini göstermeyi amaçladık.

GEREÇ VE YÖNTEM: Anestezi altında, kaudal bazlı 3x10 cm boyutlarında dorsal cilt flep çizimleri yapıldı. Kaudalden itibaren 6. cm işaretlendi ve bu düzeylerden dopler ultrason ile kan akımı ölçümleri 30 saniye kayıtlı edildi. McFarlane flep modeli kullanılarak kaudal bazlı 3x10 cm boyutlarında dorsal cilt flepleri kaldırıldı. Sütüre edildikten sonra 6.cm kan akım ölçümleri tekrarlandı. Ratlar rastlantısal olarak 2 gruba ayrıldı. Kontrol grubu (n=5) ve tedavi grubu (amniomax grubu, n=5). Dijital fotoğraf imajları standart olarak alındı. Tedavi gurubuna subkutan olarak amniomax uygulandı. Cerrahi işlem sonrası 10. günde sedasyon altında kaudalden 6.cm de dopler ultrason ile kan akım ölçümleri tekrarlandı. Dijital fotoğraf imajları tekrar kayıtlı edildi. Her iki gruptaki fleplerin nekroz alanları ve kan akım hızları hesaplandı.

BULGULAR: Grup I'deki ratlardan kaldırılan fleplerin yüzey alanının ortalama $18.67 \text{ cm}^2 (\pm 4.01)$ oranında nekroz olduğu, Grup II'de bu rakamın $47.94 \text{ cm}^2 (\pm 5.03)$ olduğu bulundu. Nekroz alanları açısından Grup I ve Grup II'deki nekroz alanları istatistiksel olarak anlamlı düzeyde farklı bulundu ($P < 0.05$). İşlem sonrası yapılan lazer doppler ölçümlerinde, kontrol grubunda $4.75 (\pm 6.82)$, tedavi grubunda kan akım ölçümlerinde $59.84 (\pm 16.55)$ oranında artış görüldü. Aralarındaki fark istatistiksel olarak anlamlı bulundu ($P < 0.05$).

SONUÇ: İleriki dönemlerde amniyotik büyüme faktörleri içeren amniomax sıvısı cilt nekrozu oluşmasını önlemede tedavi amaçlı kullanılabilir.

ANAHTAR KELİMELER: Cilt nekrozu, Amniomax, Nekroz, Amniyon sıvısı

ABSTRACT

OBJECTIVE: Wound site skin necrosis is one of the main problems faced in surgical interventions. Surgical technique, infection, peripheral vascular diseases and radiation are the etiological factors. Various materials have been used for the purpose of avoiding the process which leads from inadequate wound healing to necrosis. Currently, most of these materials are inadequate in preventing necrosis. Amniomax is the enriched amniotic fluid containing various amniotic growth factors. In the rat dorsal skin necrosis model, our aim was to demonstrate the effectiveness of Amniomax when used intradermally.

MATERIAL AND METHODS: 3x10 cm-sized caudal-based dorsal skin flap drawings were made under anesthesia. 6 cm from the caudal was marked and 30-second blood flow measurement recordings were made from this level via doppler ultrasonography. By using McFarlane flap as a model, 3x10 cm-sized caudal-based dorsal skin flaps were removed. After the suturing, blood flow measurements from the 6 cm mark were repeated. Rats were randomly divided into 2 groups; namely as the control group (n=5) and the treatment group (amniomax group, n=5). Digital photography images were taken as a standard practice. Subcutaneous amniomax was applied to the treatment group. On the 10th day before the surgical operation, blood flow measurements from the caudal at 6 cm were repeated via doppler ultrasonography under sedation. Digital photography images were recorded again. Necrotic areas and blood flow rates of the flaps in both groups were calculated.

RESULTS: The average surface area of the flaps removed from the rats in Group 1 was found to be $18.67 \text{ cm}^2 (\pm 4.01) \%$ whereas in Group 2 this value was found to be $47.94 \text{ cm}^2 (\pm 5.03) \%$. Necrotic areas in Group 1 and Group 2 were found to be different at a statistically significant level in terms of necrotic areas ($P < 0.05$). In laser doppler measurements of blood flow performed after the surgical operation, an increase of $4.75 (\pm 6.82) \%$ and $59.84 (\pm 16.55) \%$ were noted respectively in the control and treatment groups. The difference between these values was found to be statistically significant ($P < 0.05$).

CONCLUSIONS: In the future, the amniomax fluid containing growth factors can be used for therapeutic purposes in preventing skin necrosis.

KEYWORDS: Skin necrosis, Amniomax, Amnion fluid, Necrosis

Geliş Tarihi / Received: 21.07.2019

Kabul Tarihi / Accepted: 16.01.2020

Yazışma Adresi / Correspondence: Doç.Dr.Tolga Turan DÜNDAR
Bezmialem Vakıf Üniversitesi, Beyin ve Sinir Cerrahisi Anabilim Dalı

E-mail: tdundar@bezmialem.edu.tr

Orcid No (Sırasıyla): 0000-0003-0030-2618, 0000-0002-8678-1797, 0000-0001-5006-9610, 0000-0002-9100-583X, 0000-0002-9119-5899

GİRİŞ

Cerrahi alandaki iskemi ve nekroz, cerrahi sonrasında görülebilen komplikasyonlardır. Cilt insizyon tekniği, cilt altı yerleştirilen materyaller, radyoterapi, travma, tümör ve iskemi nekroz sebebi olabilir. Ayrıca, dermal-subdermal vasküler pleksusda ki kan akım hızında azalma veya venöz dönüşte azalma da nekroz sebebi olabilir(1,2).

Nekroz, cildin siyah renk almasıyla görünür hale gelir ve buna çeşitli derecede putrefaksiyon veya bakteriyel süper-enfeksiyon eşlik edebilir. Bu durum komşu yumuşak dokuyu, kemik veya implant materyallerini de etkiler ise daha kompleks cerrahi tedavi yaklaşımları gerektirir. Klinik kondüsyon ve alınan kültür sonuçlarına göre antibiyotik tedavisi uygulanır.

Nekroz tedavisi genel olarak multidisiplinerdir.

Nekrotik alanın debridmanı ve cerrahi rekonstrüksiyon tedavinin ana prensibidir(1). Nekrotik alanın kapatılması amacı ile birçok cerrahi yaklaşım tanımlanmıştır. Bu amaçla pedinküllü veya 'free-flap' uygulamaları sık kullanılmaktadır. Bu ek cerrahi girişimlerin sebep olacağı komplikasyonlar, artan maliyetler ve hastanede kalış süresinin artması nekrozun dezavantajlarıdır.

Yara yerinde nekrozu önlemek amacı ile birçok medikal ajan deneysel çalışmalarda kullanılmıştır. Plateletten zenginleştirilmiş plazma (PRP), mezenkimal kök hücreler ve çeşitli büyüme faktörleri nekroz ile alakalı birçok çalışmada kullanılmıştır. Bu çalışmaların temel amacı, peri-nekrotik alanda doku rejenerasyonunu desteklemektir. Günümüzde halen ideal bir medikal tedavi yöntemi yoktur (3,4,5). İnsan amniyon sıvısı içerisinde birçok büyüme faktörlerini ve kök hücreleri barındırır (6).

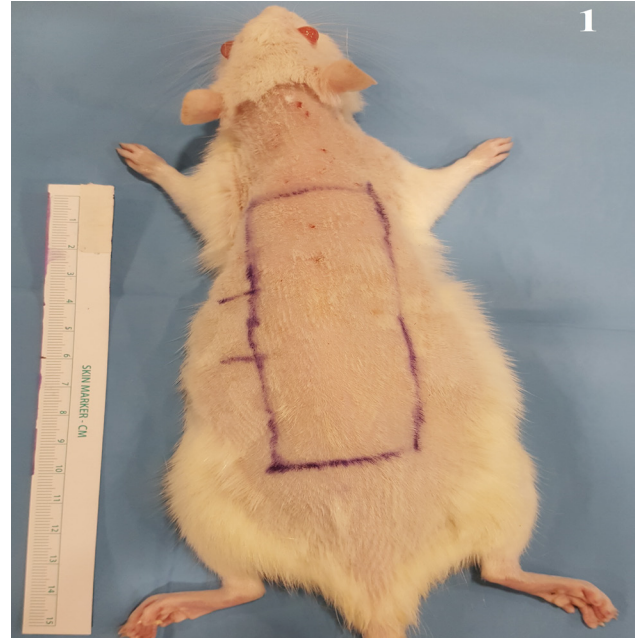Amniomax birçok hücre kültür çalışmasında kullanılan bir amniyon sıvıkonsantresidir. Son zamanlarda insan amniyotik sıvı hücre kültürleri ve koryonik villus örneklemelerinde hücre çoğaltılması amacı ile aktif kullanılmaktadır.

Bizde çalışmamızda Amniomax konsantresinin peri-nekrotik alandaki doku rejenerasyonuna etkisini, rat cilt nekroz modeli kullanarak araştırdık.

GEREÇ VE YÖNTEM

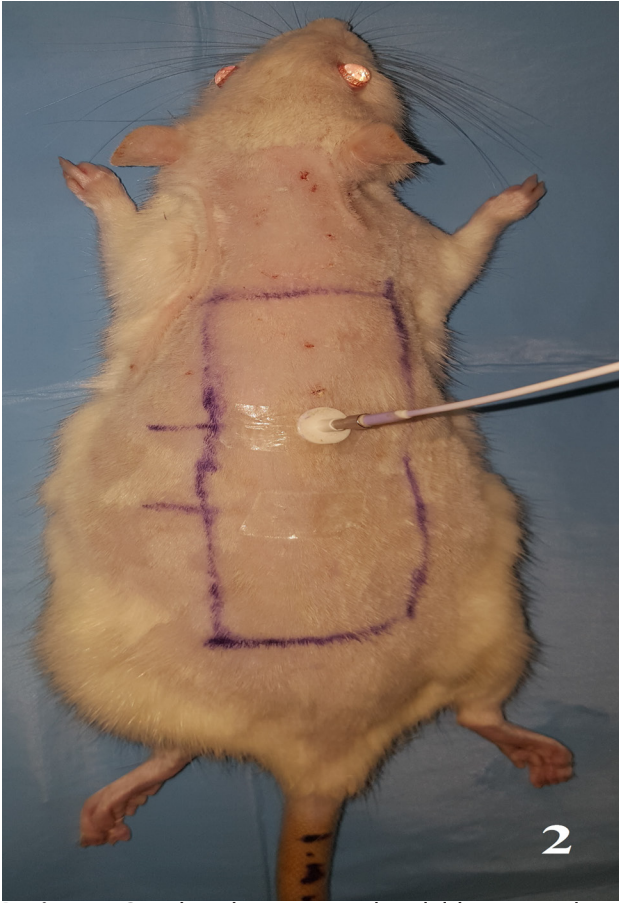
Çalışmada ağırlığı 260-320 gr arası olan, 10 adet erkek, Wistar türü ratlar kullanıldı. Ratlar 20 ± 2 C° sıcaklıkta, 12 saat gündüz ve gece siklusu olacak şekilde çevresel kontrolleri sağlanmış kafeslerde bakımı yapıldı. Her bir rat için tek kafes kullanıldı. Su ve yiyecek kısıtlaması yapılmadı.

Tüm ratlarda intra-peritoneal xylazine (10 mg/kg) ve ketamine (50 mg/kg) anestezi ve analjezi için kullanıldı. Ratların sırt kısımları elektirikli traş makinesi ile temizlendikten sonra betadin ile preoperatif hazırlıklar yapıldı. Kaudal tabanlı 3x10 cm boyutunda cilt işaretlendi. Palpe edilebilen kalça eklemleri anatomik belirteçler oldu. 40 cm uzaklıkta dijital imajlar alındı. (Sony Xperia Z1 Tokyo, Japan) (**Resim1**).

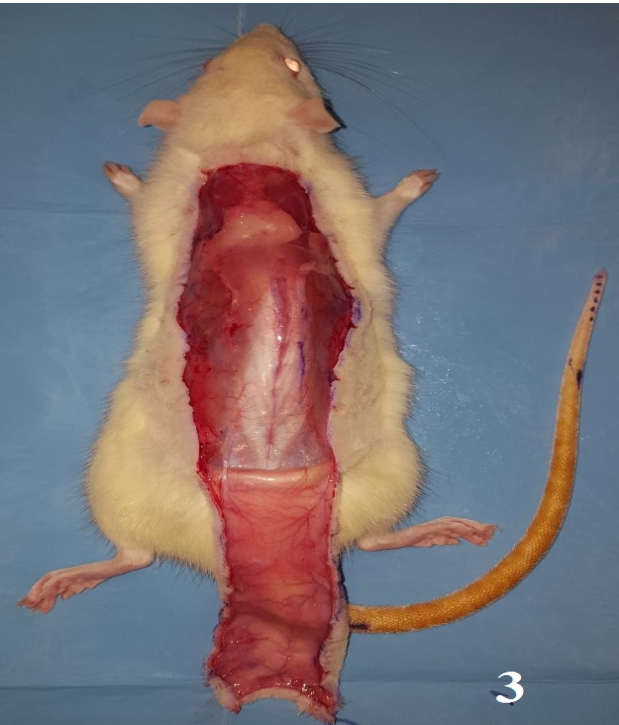

Resim 1: Cerrahi sınırların belirlenmesi. Palpe edilebilen kalça eklemleri anatomik belirteç olarak kabul edilip, kaudal tabanlı 3x10 cm boyutunda cerrahi alanın işaretlenmesi.

Kaudalden 6 cm işaretlenerek lazer doppler ile kan akım ölçümü yapıldı (PeriFluxSystem 5000, Sweden) (**Resim 2**). Sonrasında işaretlenen alandan flep steril şartlarda kaldırıldı. Flep dokusu, pannikulus carnosus tabakasının altından disseke edildi (**Resim 3**). Standart iki dakika kadar beklendikten sonra separate sütürler ile doğal pozisyonu alacak şekilde tekrar yerleştirildi ve tekrar dijital imajları alındı. Ratlar randomize olarak tedavi grubu (grup 1) (amniomax grubu, n=5) ve kontrol grubu (grup 2) (n=5) olarak 2 guruba ayrıldı. Kaudalden 6. cm'den lazer doppler ile kan akım ölçümü tekrarlandı.



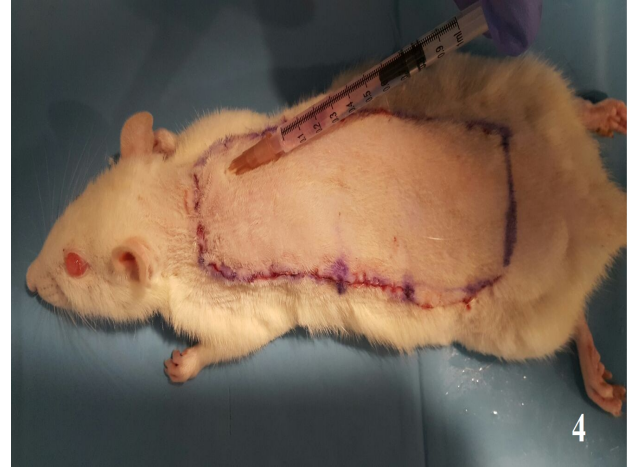
Resim 2: Cerrahi işlem öncesi kaudalden 6.cm lazer doppler kan akımı ölçümü.



Resim 3: Cilt flebinin pannikulus carnosus tabakasının altından disseke edilerek kaldırılması.

Sonrasında tedavi gurubundaki flep dokusuna intradermal 3 cc amniyotik sıvı (AmnioMAX™ C-100 and AmnioMAX™ II Complete Media, Life Technologies, 5791 Van Allen Way, Carlsbad, Ca-

lifornia 92008) eşit miktarda flep içinde 6 noktaya intradermal uygulandı (**Resim 4**).



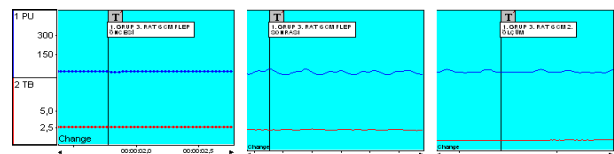
Resim 4: Cerrahi işlem sonrası kaudalden 6.cm lazer doppler kan akımı ölçümü.

Bu uygulama tek sefer ve hemen cerrahi sonrası uygulandı. Kontrol grubuna herhangi bir tedavi uygulanmadı. Postoperatif 10. günde, gene aynı şekilde uygulanmış anestezi altında 40 cm uzaklıkta dijital imajlar alındı. Nekrotik ve canlı dokular fotoğraflar üzerinden Digimizer 4.3.0 (MedCalc Software, Ostend, Belgium) görüntü analiz programı ile değerlendirildi. Her bir flep için nekrotik ve yaşayan dokuların görüntü oranları kayıt edildi.

Lazer Doppler Akım Ölçümleri: Kaudalden işaretli noktadan işlem öncesi- sütürasyon sonrası ve cerrahinin 10. gününde standart ölçümleri yapıldı. Tüm veriler Perisoft for Windows, Versiyon: 2.5.5 Light LDPM ile otomatik olarak hesaplandı. Bu program ile her bir rat için dorsal kan akımı değişimleri yüzde olarak hesaplanarak kayıt edildi (**Tablo 1**).

Tablo 1: Doppler cihazı ve programı kullanılarak elde edilen flep kan akım verileri. Aynı rat için program ölçümlerindeki değişimleri otomatik olarak hesaplar.

Yüzde Değişim Analizi ; 1. GRUP 3. RAT 6. cm ölçümü.



Mean value	Channel: 1: PU	Channel: 2: TB	Channel: 3: PU	Tüm alanlar
Ölçüm	1. Ölçüm	2. Ölçüm	3. Ölçüm	
Ortalama Değer	11,76	11,50	12,27	11,40

Percent change channel 1 : PU

Ölçüm zamanı	Yüzde Değişim
1. ve 2. ölçüm	%
1. ve 3. ölçüm	2,21
2. ve 3. ölçüm	4,33
	6,69

İSTATİKSEL ANALİZ

Lazer doppler akım ölçüm değerleri ve nekroz oranlarına ait verilerin analizi için Manne Whitney U testi kullanıldı (SPSS (Statistical Package for the Social Sciences) software 24.0 (SPSS Inc, Chicago, IL, USA)). Pdeğeri <0.05 anlamlı kabul edildi.

BULGULAR

Flep nekroz alanı: Postoperatif 10. günde, kontrol grubunda hesaplanan nekroz oranı %46(±6.17), tedavi grubunda ise 31.82(±3.23) bulundu. Aralarındaki fark istatistiksel olarak anlamlı bulundu(p<0.05) (**Tablo 2**).

Tablo 2: Digimizer 4.3.0 (MedCalc Software, Ostend, Belgium) görüntü analiz programı ile hesaplanan flep yüzeyi nekroz oranları. Ciltteki koyu renkte renk değişimi nekroz olarak kabul edildi.

10.gün Nekroz Oranı %	Rat1	Rat2	Rat3	Rat4	Rat5
Grup 1	52.5	38.4	50.3	48.2	40.6
Grup2	36.6	28.02	32.3	32.4	29.8

Kan akım ölçümleri: Cerrahi işlemten önce flep yatağına sütür edildikten sonra ve 10. günde kaudalden itibaren 6. cm den lazer doppler ile kan akım ölçümler de, kontrol grubunun kan akım ortalama değeri %22.21(±7.6), tedavi grubunun kan akım ortalama değeri % 24.204 (±7.45) olarak kayıt edildi. Her iki grup arasında işlem sonrası kan akım ölçümlerinde anlamlı istatistiksel farklılık saptanmadı (p> 0.05). Bu homojen iki grubun karşılaştırıldığını gösterdi. Tüm ratlarda flep kan akım ölçümleri cerrahi sonrası ilk ölçümler azalma yönündeydi.

İşlem sonrası 10. günde yapılan lazer doppler akım ölçümlerinde 2 ratta mevcut kan akımında azalma diğerlerinde artış yönündeydi. Tedavi grubunda ise kan akım ölçümleri tüm ratlarda artış yönündeydi. Kontrol grubunun kan akım ortalama değeri %3.34 (±5.82), tedavi grubunun kan akım ortalama değeri %24.20(±13.03) olarak kayıt edildi. Onuncu günde, dorsal cilt fleplerindeki kan akım değişiklikleri her iki grupta istatistiksel olarak farklı bulundu (p<0.05) (**Tablo 3**).

Tablo 3: Cerrahi işlem öncesi, sonrası ve 10. Gün flepkaudalinden 6. cm'den yapılan lazer doppler değişimlerinin tablo ile gösterilmesi. Her bir ratın cilt fizyolojisi farklı olabileceğinden ilk ölçümdeki değer %100 olarak kabul eden Perisoftfor Windows, Version:2.5.5 Light LDPM ile yapılan analiz sonuçlarının tablo ile gösterimi.

Grup 1	Rat 1	% Değişim	Rat 2	% Değişim	Rat 3	% Değişim	Rat 4	% Değişim	Rat 5	% Değişim
1. Ölçüm	13.29		12.53		11.78		10.89		14.8	
2. Ölçüm	9.47		9.14		10.46		9.03		10.8	
Değişim oranı(1-2)		28.74 ↓		27.05 ↓		11.20 ↓		17.07 ↓		27.02 ↓
3. Ölçüm(10.gün)	9.38		2-3	9.38		11.8		9.4		10.6
Değişim oranı(2-3)		0.95 ↓		2.62 ↑		12.8 ↑		4.09 ↑		1.85 ↓
Grup2	Rat 1	% Değişim	Rat 2	% Değişim	Rat 3	% Değişim	Rat 4	% Değişim	Rat 5	% Değişim
1. Ölçüm	11.76		15.34		12.4		18.13		13.09	
2. Ölçüm	11.50		12.61		10.6		14.06		10.23	
Değişim oranı(1-2)		2.21 ↓		17.79 ↓		13.77 ↓		10.81 ↓		21.84 ↓
3. Ölçüm(10.gün)	12.27		15.8		14.8		19.07		2-3	12.92
Değişim oranı(2-3)		6.69 ↑		19.58 ↑		39.62 ↑				20.82 ↑

Amniomaks'ın, hem dorsalcilt flebinde kan akımında artışa sebep olduğu hem de makroskopik olarak nekroz oluşumunu azalttığı gösterildi.

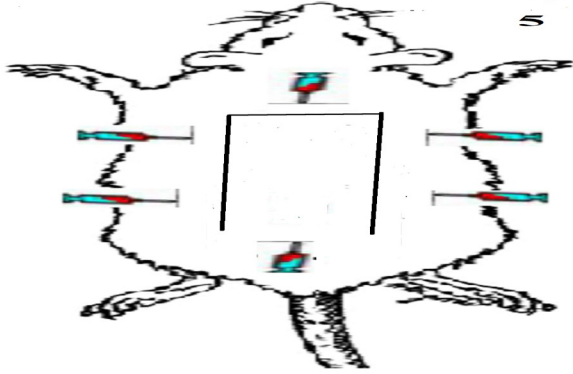
ETİK KURUL

Bu çalışma, Bezmialem Vakıf Üniversitesi Hayvan Deneyleri Yerel Etik Kurulunun 28.06.2018 tarih ve 2018/132 sayılı yazısı tarafından onaylanmıştır.

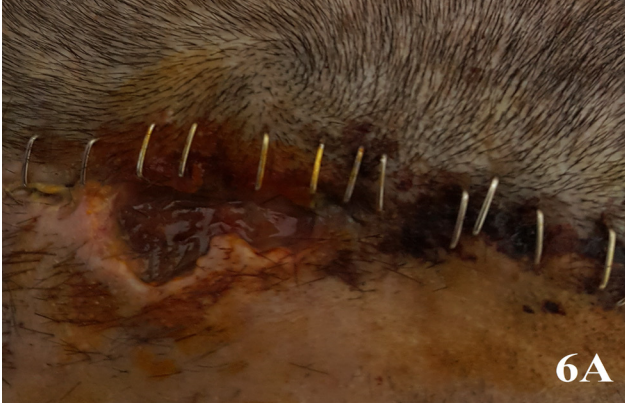TARTIŞMA

Patofizyolojisi hakkındaki geniş bilgilerimize rağmen cilt nekrozu ve iskemisi, cerrahi kliniklerin mortalite ve morbiditesini artıran önemli bir sorundur (**Resim 5 ve Resim 6A,B**). Vasküler dolaşımı bozan faktörlerden kaynaklanacağı gibi cerrahi tekniğe bağlı olarak da gelişebilir. Cilt altı yerleştirilen materyallerin oluşturduğu kompresyon, travma, ve radyoterapi sonrasında da nekroz görülür (7,8). Mevcut alanın arteriyal beslenmedeki yetersizlik, venöz drenaj anomalileri veya her ikisinin kombinasyonu doku he-mostazını bozar. İmmüns istemininin de aktive olmasıyla, iskemisi ve nekroz belirgin hale gelir (8,9). Diabet, periferik vasküler bozukluklar gibi komorbid faktörlerin bulunması multidisipliner yaklaşımı zorunlu kılar. Cerrahi tedavi seçeneği nekrotik dokunun eksizyonu ile başlar. Primer onarım veya defektin ikincil iyileşmeye bırakılması, deri greftleri, lokal, uzak ve serbest flepler ile onarım, basitten komplekse doğru cerrahi

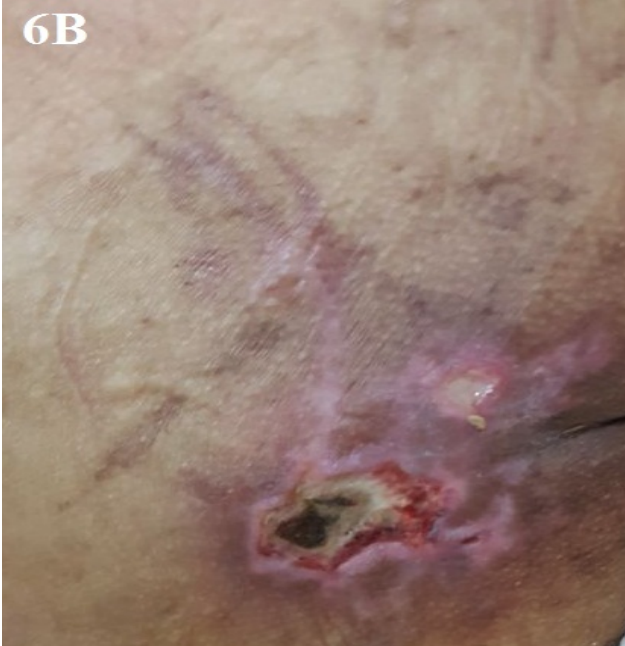seçeneklerdir. Koşullara göre tedavi seçenekleri belirlenir (10,11). Birçok flep ve rekonstrüksiyon yöntemi tanımlanmıştır. Tedavi zamanı ve yöntemi kliniklerin tecrübelerine göre değişir (2,11).



Resim 5: Amniomaks uygulama noktalarının gösterilmesi. 3cc amniomaks sıvısı eşit miktarda 6 noktadan uygulandı.



Resim 6A: Cerrahi kliniklerde görülen yara yeri nekrozu ve enfeksiyonu. Resimde skalp dokusunda görülen yara yeri iyileşme bozukluğu görülüyor.



Resim 6B: Bakım hastasında, koksigeal bölgede görülen bası yarası. Yara yerinde nekroz ve enfeksiyon görülmektedir. Bu tür defektlerde kompleks cerrahi girişim ve medikal tedavi gerekmektedir.

Yara yerinin akıbetini, anatomik değişikliklerin sebep olduğu doku hemodinamisinin bozulması ve ortaya çıkan metabolik ürünlerin etkisi belirler. İskemik dokular yaşamlarını idame ettirebilmek için anaerobik mekanizmaya geçiş yaparlar. Oksijen, glukoz ve ATP seviyelerinde azalma, karbondioksit ve laktik asit seviyesinin artma anaerobik metabolizmaya geçişi tetikler (12,13).

Trombokasan ve prostasiklin düzeyleri yüksektir. Anaerobik mekanizmaya geçildikten sonra toksik superoksit radikallerinin üretimi artar (14). Bunlar direkt sitotoksik etkiye sebep olurlar. Bunlar, lokal ve akut enflamasyonu tetikler. Lökositlerin adezyonuna ve birikimine, bunu takiben endotelial hasara neden olurlar. Bu da mikrovasküler dolaşımı durdurur. Bu iki mekanizma iske mi ve nekrozun ana sebepleridir. Diğer bir ilgi çekici nokta ise yara yeri altındaki hematomdur. Bunlardaki hemoglobin ve demir, kimyasal reaksiyonlar ile hidroksil radikali gibi oldukça destrüktif serbest radikallerin üretimine neden olur. Buda doku iskemisine ve nekroza sebep olur. Bu süreçlerin çeşitli basamaklarında metabolitlerin oluşumunu engellemeye çalışan birçok çalışma mevcuttur.

Yara yeri iyileşmesinin diğer bir önemli basamağı neovaskülarizasyondur. Özellikle vasküler endotelial büyüme faktörü (VEBF veya VEGF) gibi anjiojenik büyüme faktörleri neovaskülarizasyonda önemli rol oynarlar. Ayrıca temel fibroblast büyüme faktörü ile yapılan çalışmalarda, sınırdaki perfüze alanları nekrozdaki koruduğu gösterilmiştir (10,14,15).

Klinik çalışmalarda, yara yeri iyileşmesine katkı sağlamak amacı ile kullanılan diğer bir ajan amnion sıvıdır. Amnion membranı ve amnion sıvısı, yüz yılı aşkın bir süredir doku defektlerini biyolojik olarak kapatılması için, daha sonraları da açık yaralarda ısı ve sıvı kaybını önlemek için kapalı bir ortam oluşturmak için kullanılmıştır (9,16). Günümüzde ise amnion kaynaklı tedaviler oftalmolojide, plastik cerrahide özellikle yanık ve yara iyileşmesinde ve bazı ortopedik patolojilerde kullanılmaktadır.

Amniyotik sıvı, epidermal büyüme faktörü, fibronektin, lamininhiyaluronik asit, kondroitin sülfat ve hiyaluronik asit aktive edici faktör, IGF-I (İnsülin-benzeri büyüme faktörü I), IGFII,

FGF (Fibroblast Growth Factor), gibi ekstrasellülmakromoleküller yönünden zengin-dir(10,14,15). Bu makromoleküller amniyotik sıvını 'nın, hücre proliferasyonu veya hasarlı doku tamirinin stimüle edilmesi gibi parakrin etkilerinde rol oynarlar. Ayrıca bu sıvıdan miyosit differansiye edilmesi gibi çeşitli hücre tedavileri için de bir kaynak olabileceği gösterilmiştir (17,18).

Bizde çalışmamızda amniotik büyüme faktörleri ile zenginleştirilmiş Amniomax sıvısını kullandık. Bu sıvının tedavi amacı için kullanıldığı ilk çalışmadır. Uygulamada standartizasyon elde etmek için amnion sıvısı yerine Amniomax kullandık.

Çalışmanın en büyük limitasyonu, sınırlı sayıda rat ile yapılmasıdır. Etik kurul tarafından uygun görülen rat sayısı ile çalışma tamamlandı.

SONUÇ

Rat cildi üzerinde oluşturulan nekroz modelinde, Amniomax sıvısının nekroz oluşumunu engelleyici etkisi çalışmamız da gösterildi. Amniomax bu etkiyi peri-nekrotik alandaki doku rejenerasyonunu tetikleyerek gösterdiğini düşünmekteyiz. Çalışmamız, etik kurallar doğrultusunda sınırlı sayıda rat ile yapıldı. Amniomax sıvısını tedavi amaçlı kullanmadan önce, uzun dönem takipler ile güvenliğini ve biyo-yararını gösteren birçok çalışmaya ihtiyaç vardır.

TEŞEKKÜR

İstatiksel verilerin elde edilmesinde, literatür taramasında büyük katkısı olan Bezmialem Üniversitesi Çocuk Cerrahi Anabilim Dalı Öğretim Üyesi Prof Dr. Ali ÇAY'a sonsuz teşekkürlerimizi sunarız.

KAYNAKLAR

1. Pedretti SLDC, Rena CL, Castanon MCMN, Duque APDN, Pereira FH, Nunes TA : Effects of dimethylsulfoxide and pentoxifylline in the vitality of cutaneous flaps in rats. Rev Col Bras Cir 2017 : 44(5):457-464.

2. Şen H, Oruç M, Işık VM, Sadiç M, Sayar H, Çitil R, Korkmaz M, Koçer U : The Effect of Omeprazole Usage on the Viability of Random Pattern Skin Flaps in Rats Ann Plast Surg 2017 : 78(6):e5-e9.

3. Kaya B, Ergün H, Demirel M, Gültan MS, Emiroğlu M, Heper AO : Diyabetik ve Diyabetik Olmayan Sıçanlarda Flep Yaşayabilirliğine "Rosiglitazon"un Etkisinin Araştırılması. Ankara Üniversitesi Tıp Fakültesi Mecmuası 2012: 65 (2) 119-124.

4. Aral M, Tuncer S, Şencan A : The effect of thrombolytic, anticoagulant, and vasodilator agents on the survival of random pattern skin flap. J Reconstr Microsurg 2015: 31:487-492.

5. Livaoğlu M, Kerimoğlu S, Sönmez B : The effect of Hirudoid on random skin-flap survival in rats. J Plast Reconstr Aesthetic Surg 2010 , 63:1047-1051.

6. Rennie K, Gruslin A, Hengstschläger M, Pei D, Cai J, Nikaido T, Bani-Yaghoob M : Applications of amniotic membrane and fluid in stem cell biology and regenerative medicine Stem Cells Int 2012 : 1-13.

7. Klemmt PA, Vafaizadeh V, Groner B : "The potential of amniotic fluid stem cells for cellular therapy and tissue engineering," Expert Opinion on Biological Therapy 2011: 1297-1314.

8. Kryger Z, Zhang F, Dogan T, Cheng C, Lineaweaver WC, Buncke HJ : The effects of VEGF on survival of a random flap in the rat: Examination of various routes of administration Br J Plast Surg 2000 : 53:234-239.

9. Clauss M, Gerlach M, Gerlach H : Vascular permeability fac-23. tor: a tumor-derived polypeptide that induces endothelial cell and monocyte procoagulant activity, and promotes monocyte migration J Exp Med 1990 : 1;172(6):1535-1545.

10. Lin Y, Chang JC, Chin L, Xiaofang S, Jingwei Y, Yuet WK : Induced pluripotent stem cells offer new approach to therapy in thalassemia and sickle cell anemia and option in prenatal diagnosis in genetic diseases Proc Natl Acad Sci U S A 2009 :106(24): 9826-9830.

11. Geddes CR., Morris SF, Neligan PC : Perforator flaps: evolution, classification, and applications. Ann Plast Surg 2013:50(1):90-99.

12. Jokuszies A, Neubert N, Herold C , Vogt Early PM : Start of the Dangling Procedure in Lower Extremity Free Flap Reconstruction does not Affect the Clinical Outcome. J reconstr Microsurg 2013 : 29(01): 27-32.

13. Forrest CR, Pang CY, Zhong AG, Neligan PC :Role of noradrenaline in the pathogenesis of skin flap ischemic necrosis in the pig. J Surg Res 1990 :48(3):237-44.

14. Basu G, Downey H, Guo S:Prevention of distal flap necrosis in a rat random skin flap model by gene electro transfer delivering VEGF(165) plasmid. J Gene Med 2014 : 16:55-65.

15. Tang YH, Pennington LA, Scordino JW, Alexander JS, Lian T : Dynamics of early stem cell recruitment in skin flaps subjected to ischemia reperfusion injury. *Pathophysiology* 2016 , 23(3):221-228.

16. Fairbairn NG, Randolph MA, Redmond RW :The clinical applications of human amnion in plastic surgery . *J Plast Reconstr Aesthet Surg* 2014 : 662–675.

17. Streubel B, Martucci-Ivessa G, Fleck T, Bittner RE : In vitro transformation of amniotic cells to muscle cellsbackground and outlook. *Wien Med Wochenschr* 1996 : 216–217

18. Atilla HA, Stubbs AJ : Amniyotik membran ve sıvı kaynaklı tedaviler–kök hücre tedavisi.*TOTBİD Dergisi* 2017: 16:259–265 .