

## CİDDİ HİPERKALSEMİ İLE PREZENTE OLAN PARATIROID ADENOMU VE PARATIROID KARSİNOMA OLGUSU

### A CASE OF PARATHYROID ADENOMA AND PARATHYROID CARCINOMA PRESENTING WITH SEVERE HYPERCALCEMIA

Türkan PAŞALI KİLİT<sup>1</sup>, Kevser ONBAŞI<sup>2</sup>, Gül Sena TOPAL<sup>1</sup>, Filiz ÖZYİĞİT<sup>3</sup>,

<sup>1</sup>Kütahya Sağlık Bilimleri Üniversitesi Tıp Fakültesi İç Hastalıkları Anabilim Dalı

<sup>2</sup>Kütahya Sağlık Bilimleri Üniversitesi Tıp Fakültesi Endokrinoloji Bilim Dalı

<sup>3</sup>Kütahya Sağlık Bilimleri Üniversitesi Tıp Fakültesi Farmakoloji Anabilim Dalı

#### ÖZ

Hiperkalsemi kemikler, gastrointestinal sistem veya böbreklerden hücre dışı sıvıya geçen kalsiyum miktarı, plazmadan uzaklaştırılan kalsiyum miktarından fazla olması olarak tanımlanan patolojik bir durumdur. Primer hiperparatiroidizm ve malign hastalıklara bağlı hiperkalsemi, tüm hiperkalsemi olgularının %90'ından fazlasını oluşturmaktadır. Hastanede yatışı gerektirecek ciddiyette hastalığı olanlarda en sık hiperkalsemi nedeni malignite, poliklinik hastalarında ise primer hiperparatiroididir. Serum kalsiyum düzeyi 15 mg/dl'nin üzerinde olan veya semptomatik hiperkalsemi olan hastaların acil tedavisi gereklidir. Paratiroid karsinomu çok ender görülen bir endokrin tümör olup, primer hiperparatiroidizm olgularının %1'inden daha azını oluşturur. Önemli ölçüde yükselmiş serum kalsiyum ve parathormon düzeyleri, palpe edilebilir bir paratiroid bezi olması ve ağır semptomların olması durumunda paratiroid karsinomundan şüphelenilebilir. Bu olgu sunumunda ciddi hiperkalsemiye bağlı semptomlarla başvuran, paratiroid adenomu ve paratiroid karsinomunun birlikte görüldüğü primer hiperparatiroidili bir vakayı sunduk.

**ANAHTAR KELİMELER:** Hiperkalsemi, Primer hiperparatiroidizm, Paratiroid adenomu, Paratiroid karsinoma

#### ABSTRACT

Hypercalcemia is a pathological condition characterized by the amount of calcium passing through the extracellular fluid from the bones, the gastrointestinal tract, or the kidneys, which is greater than the amount of calcium removed from the plasma. Hypercalcemia due to primary hyperparathyroidism and malign diseases constitutes more than 90% of all hypercalcemia cases. The most frequent cause of hypercalcemia is malignancy in patients with serious illness that should be hospitalized, and primary hyperparathyroidism in outpatients. Urgent treatment is required for patients with a serum calcium level above 15 mg/dl or with symptomatic hypercalcemia. Parathyroid carcinoma is a very rare endocrine composing, with less than 1% of primary hyperparathyroidism cases. Parathyroid carcinoma can be suspected in cases of significantly high serum calcium and parathormone levels, a palpable parathyroid gland, and severe symptoms. In this case report, we presented a case of primary hyperparathyroidism with parathyroid adenoma and parathyroid carcinoma, which was presented with symptoms due to severe hypercalcemia.

**KEYWORDS:** Hypercalcemia, Primary hyperparathyroidism, Parathyroid adenoma, Parathyroid carcinoma

**Geliş Tarihi / Received:** 30.01.2018

**Kabul Tarihi / Accepted:** 28.09.2018

**Yazışma Adresi / Correspondence:** Dr.Öğr.Üyesi Türkan PAŞALI KİLİT  
Kütahya Sağlık Bilimleri Üniversitesi , İç Hastalıkları Anabilim Dalı

**E-mail:** turkandr@yahoo.com

**Orcid No (Sırasıyla) :**0000-0003-1126-7336, 0000-0003-2230-9263, 0000-0002-2060-6902, 0000-0002-0062-4281

## GİRİŞ

Hiperkalsemi hayatı tehdit eden bir bozukluktur. Hiperkalseminin en sık görülen iki sebebi, primer hiperparatiroidi ve neoplastik hastalıklardır. Bu iki durum, etiolojinin %90'ını oluşturur (1). Primer hiperparatiroidi, paratiroid bezlerinden aşırı parathormon (PTH) salınımı ile ortaya çıkan bir durumdur. Paratiroid lezyonu; hastaların %80'inde adenom, %15-20'sinde multi-glandüler hiperplazi ve %1'inde de paratiroid karsinomudur. Primer hiperparatiroidi sinsi seyirli bir hastalık olup, tedavisiz bırakıldığında pek çok sistemi etkileyerek komplikasyonlara yol açabilmektedir (2,5). Şiddetli hiperkalsemide intravenöz hidrasyon, kalsitonin, bifosfanat gibi antiresorptif ajanlar ve gerekirse hemodializ, tedavinin temelini oluşturur.

## OLGU SUNUMU

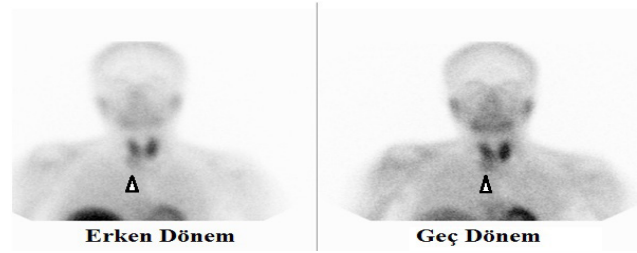Kırk bir yaşında kadın hasta, iştahsızlık, kusma ve baş dönmesi şikayetleri ile acil servise başvurdu. Yapılan tetkiklerinde; kalsiyum: 21.01 mg/dl, fosfor: 1.8 mg/dl, albümin: 4.2 g/dl olarak ölçüldü. Hasta, hiperkalsemi etiolojisinin araştırılması ve tedavisi amacıyla iç hastalıkları kliniğine yatırıldı.

Hastadan bilgilendirilmiş onam formu alındı.

Özgeçmişinde sigara ve alkol kullanmadığı öğrenilen hastada, iki hafta içerisinde 10 kg kilo kaybı ve konstipasyon olduğu öğrenildi. Soy geçmişinde anne ve babasının akciğer malignitesine bağlı exitus olduğu öğrenildi. PTH düzeyi 1175.7 pg/ml, idrarda kalsiyum miktarı 649 g/24 saat, 25 Hidroksi vitamin D düzeyi 8.78 ng/ml olarak ölçüldü. Tüm batın ultrasonografik incelemede; karaciğerde kalsifikasyon ve hepatomegali saptandı.

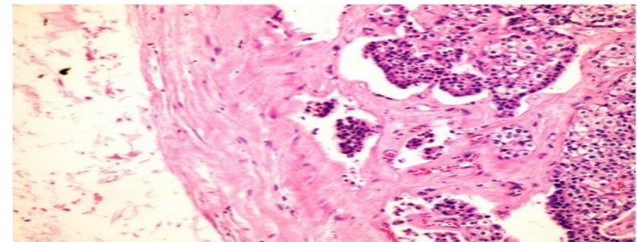
Hastanın serum kalsiyum düzeyini düşürmek için intravenöz sıvı tedavisi ve furosemid başlandı, 60 mg metil prednizolon ve 1 gr zolendronik asit infüzyonu yapıldı. Malign hiperkalsemi etiolojisi açısından mamografi, toraks ve abdomen bilgisayarlı tomografi ve tüm vücut kemik sintigrafisi çekildi. Mamografide patoloji izlenmedi.

Hastanın PTH düzeyinin çok yüksek (1175.7 pg/ml) gelmesi üzerine primer paratiroid patolojisi açısından boyun ultrasonu çekildi. Boyun ultrasonunda tiroidit, sağ lobda 3 mm nodül/psododül? ve sağ lob inferior komşuluğunda 29x21 mm boyutunda hafif retroklavikular uzanımlı hipoekoik görünüm (paratiroid patolojisi?) saptandı. Paratiroid sintigrafisinde sağ lob inferior kesiminde paratiroid adenomu ile uyumlu bulgular saptandı (**Resim 1**).

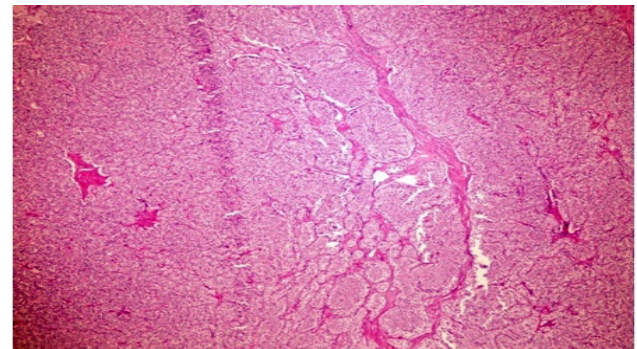


**Resim 1:** Erken ve geç dönem paratiroid sintigrafisi görüntülerinde sağ lob inferior kesiminde paratiroid adenomu ile uyumlu bulgular (ok başları) izlenmektedir.

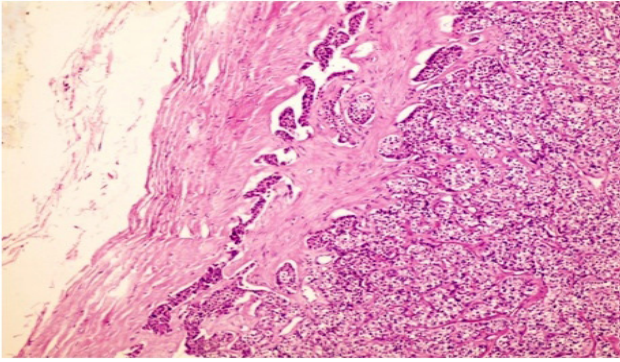
Tedavinin 5. gününde kalsiyum düzeyinin 10 mg/dl'nin altına inmesiyle birlikte hipokalsemi semptomları (kas krampları, parestezi) gelişti. Furosemid tedavisine ara verildi. Hastaya total tiroidektomi + total paratiroidektomi + fonksiyonel boyun diseksiyonu uygulandı. Patoloji sonucu; paratiroid adenomu, paratiroid karsinomu, reaktif lenfoid hiperplazi ve hashimoto tiroidit ile uyumlu geldi (**Resim 2, 3, 4**).



**Resim 2:** Paratiroid karsinomu, vasküler invazyon yapmış tümör hücreleri görülmektedir (H&E X400).



**Resim 3:** Fibröz bantlarla ayrılmış tümör hücre kümeleri görülmektedir (H&E X100).



**Resim 4:** Paratiroid karsinomu, kapsül invazyonu yapmış tümör hücreleri görülmektedir (H&E X200).

## TARTIŞMA

Hiperkalsemi; en sık primer hiperparatiroidi ve maligniteye bağlı olarak gelişen, hayatı tehdit eden bir elektrolit bozukluğudur. Hiperkalseminin; hiperparatiroidi, malign hastalıklar, böbrek yetmezliği, granulomatöz hastalıklar, ilaçlar ve endokrinopatiler gibi birçok nedeni vardır (6).

Tüm kanser vakalarının yaklaşık %20-30'unda hiperkalsemi gözlenir (7). Hiperkalsemi hem solid organ tümörleri hem de hematolojik malignitelerde sıklıkla görülür (8).

Kalsiyum sinir, kalp, kas, sindirim sistemi ve böbrekleri etkileyen bir elektrolittir. Hiperkalsemide yorgunluk, kaslarda ileri derecede güçsüzlük, hipotoni, karın ağrısı, bulantı-kusma, kabızlık, peptik ülser, pankreatit, mukoza kuruluğu, polidipsi, poliüri, dehidratasyon, bilinç bulanıklığı, koma, hipertansiyon, QT intervali kısalması, aritmi, hiperkalsiüri, nefrolitiazis, nefrokalsinosis ve böbrek yetersizliği gelişebilir (9). Hiperkalsemide laboratuvar sonuçları, hastalığın şiddetini ve etiyolojiyi belirleme açısından önem arz etmektedir. Kalsiyum değeri 10–12 mg/dl arası hafif, 12–14 mg/dl arası orta, 14–16 mg/dl arası hiperkalsemik kriz olarak adlandırılır. Hiperkalsemik kriz tablosu ile başvuran hastamızda gastrointestinal semptomlar ön plandaydı.

Hiperkalsemili hastalarda PTH düzeyi, hiperkalsemi etiyolojisini saptamada yol gösterici olduğu için ilk bakılması gereken tahlillerdendir. Primer hiperparatiroidi tanısı yüksek serum kalsiyum ve PTH düzeyi ile düşük serum fosfor düzeyinin birlikte bulunması ile konmaktadır.

Primer hiperparatiroidi sebeplerinde; %85'in üzerine bir oranla adenomlar, %5-10'luk bir kesiminde hiperplaziler, %1'lik bir kısmında ise

karsinomlar yer alır (10). Olgumuzda hiperkalsemi, yüksek PTH düzeyi ve düşük serum fosfor düzeyi mevcuttu. Primer hiperparatiroidisi olan olgumuzda ilk etapta paratiroid karsinomu tanısının ameliyat öncesi dönemde konması ve adenomdan ayırımının net olarak yapılması zordu. Paratiroid karsinomunun kesin tanısı histopatolojik inceleme yöntemleriyle konulmaktadır. Operasyon öncesi yapılan görüntüleme testleri ile karsinomu görüntülemek ve çevre dokuya invazyon yapıp yapmadığını değerlendirmek mümkün olabilmektedir.

Bu amaçla boyun ultrasonografisi, bilgisayarlı tomografi, manyetik rezonans görüntüleme, technetium-99m-sestamibi sintigrafisi ve pozitron emisyon tomografisi kullanılabilir (11).

İlk olarak önerilen yöntemler ultrason ve paratiroid sintigrafisidir. Görüntüleme yöntemleri hiperparatiroidi tanısı için değil, biyokimyasal olarak kanıtlanmış hiperparatiroidi hastalarında lezyonun yerinin belirlenmesi amacıyla kullanılmalıdır. Multi-gland hastalıklarda (adenom ve hiperplazi) ultrason ve paratiroid sintigrafisinin hassasiyeti düşük olduğu için başarısızlık oranı artmakta ve bunu önlemek için intraoperatif PTH ölçümü kullanılmaktadır (11). Gotthardt ve ark.'nın 2004 yılında 102 primer 27 sekonder hiperparatiroidili hastada yaptıkları bir çalışmada paratiroid sintigrafisinin duyarlılığı sırasıyla %45 ve %39 olmak üzere çok düşük bulunmuş ve literatüre göre genel olarak düşük buldukları sonuçlar nedeni ile değişik protokoller kullanılan 51 çalışmayı dahil ederek yaptıkları meta-analizde %39'dan %95'e kadar değişen oranlar olduğunu bildirmişlerdir (12). Paratiroid sintigrafisinin duyarlılığının düşük olmasında; adenomun boyutu, ağırlığı, PTH seviyesindeki düşüklük, MDR pozitifliği, P-glikoprotein varlığı, planar sintigrafide düşük rezolüsyonlu paralel delikli kolimatörlerin kullanılması gibi faktörler ileri sürülse de çekim protokolünden bağımsız olarak en önemli faktörler multi-gland hiperplazi ve birden çok adenom varlığıdır (13). Operasyon öncesi paratiroid karsinomu düşünülen hastalarda iğne hattına tümör hücrelerinin ekilmesi riski nedeniyle tanı amaçlı ince iğne aspirasyon biyopsisi önerilmemektedir (14). Ciddi hiperkalsemiye bağlı klinik bulgularla başvuran olgunun kalsiyum düzeyleri, standart tedavi



olan hidrasyon, furosemid ve glukokortikoidler ile kontrol altına alınmıştır. Hemodiyaliz de kalsiyumun hızlı şekilde düşürülmesini sağlayan bir tedavi seçeneğidir. Hemodiyaliz özellikle şiddetli hiperkalsemi bulguları (koma, ciddi aritmiler vb.), kalp yetmezliği, böbrek yetmezliği ve hidrasyonun uygun olmadığı diğer durumlarda önerilmektedir (15).

Şiddetli hiperkalsemi ile başvuran vakamıza salin ve furosemid tedavisi hemen başlandı. Hiperkalsemi etiyolojisinde malignite olması ve ciddi hiperkalsemi olması üzerine bifosfonat (zoledronik asit) tedaviye eklendi. Hastanın serum kalsiyum düzeyinde düşme olması üzerine hemodiyalize gerek görülmedi.

Hiperparatiroidi tanısı mevcut olan hastanın kan kalsiyum seviyesi düşürüldükten sonra hastaya total tiroidektomi + total paratiroidektomi + fonksiyonel boyun diseksiyonu yapıldı. Patoloji sonucu paratiroid adenomu ve paratiroid karsinomu ile uyumlu geldi.

Hiperkalsemili hastalarda primer hiperparatiroidizm ve malignite öncelikle göz önünde bulundurulmalıdır. Bizim vakamızda olduğu gibi paratiroid adenomu ve karsinomunun aynı hastada birlikte görülebileceği de unutulmamalıdır.

## KAYNAKLAR

1. Carroll MF, Schade DS. A practical approach to hypercalcemia. *Am Fam Physician* 2003; 67:1959-66.
2. Cady B, Rossi RL (Editörler). *Surgery of the Thyroid and Parathyroid Glands (Major Problems in Clinical Surgery)*. In: Clerkin EP. *Hyperparathyroidism*. 3üncü Baskı, ABD: WB Saunders Company, 1991:243-53.
3. Wilson JD, Foster DW, Kronenberg HM, Larsen PR (Editörler). *Williams Textbook of Endocrinology*. In: Bringham FR, Demay MB, Kronenberg HM. *Hormones and disorders of mineral metabolism*. 9uncu Baskı, ABD: WB Saunders Company, 1998:1155-209.
4. De Groot LJ (Editör). *Endocrinology*. In: Habener J, Arnold A, Potts JT. *Hyperparathyroidism*. 3üncü Baskı, ABD: WB Saunders Company, 1995:1044-66.
5. Bilezikian JP, Silverberg SJ. Primary hyperparathyroidism: Still evolving? *Journal of Bone and Mineral Research* 1997;12:856-62.
6. Strewler GJ, Nissenson RA. Hypercalcemia in malignancy. *West J Med* 1990;153:635-40.
7. Stewart AF. Clinical practice. Hypercalcemia associated with cancer. *N Engl J Med* 2005; 352:373.

8. Carroll MF, Schade DS. A practical approach to hypercalcemia. *Am Fam Physician* 2003; 67: 1959-66.

9. Shaha AR, Shah JP. Parathyroid carcinoma: a diagnostic and therapeutic challenge. *Cancer* 1999;86:378-80.

10. Awumey EM, Mitra DA, Hollis BW, Kumar R, Bell NH. Vitamin D metabolism is altered in Asian Indians in the southern United States: a clinical research center study. *J Clin Endocrinol Metab* 1998;83:169-73.

11. Eslamy HK, Ziessman HA. Parathyroid scintigraphy in patients with primary hyperparathyroidism: 99mTc sestamibi SPECT and SPECT/CT. *Radiographics* 2008;28:1461-76.

12. Gotthardt M, Lohmann B, Behr TM, et al. Clinical value of parathyroid scintigraphy with technetium-99 m methoxyisobutylisonitrile: Discrepancies in clinical data and a systematic metaanalysis of the literature. *World J Surg* 2004;28:100-7.

13. Moralidis E. Radionuclide parathyroid imaging: a concise, updated review *Hell J Nucl Med* 2013;16:125-33.

14. Cheah WK, Rauff A, Lee KO, Tan W. Parathyroid carcinoma: A case series. *Ann Acad Med Singapore* 2005; 34: 443-6.

15. Wang CC, Chen YC, Shiang JC, Lin SH, Chu P, Wu CC. Hypercalcemic crisis successfully treated with prompt calcium free hemodialysis. *Am J Emerg Med* 2009;27:1174. e1-3.