

Kala-azarlı çocuk hastalarda lipozomal amfoterisin B ile tedavi deneyimi

Treatment experience with liposomal amphotericin B in pediatric patients with kala-azar

Can Acıpayam¹, Gülnaz Çulha², Ali Altunay³, Fazilet Akoğlu³, Alkan Yeral³, Burcu Gülkan²

¹ Kahramanmaraş Sütçü İmam Üniversitesi Tıp Fakültesi, Pediatrik Hematoloji ve Onkoloji Ana Bilim Dalı, Kahramanmaraş

² Mustafa Kemal Üniversitesi, Tayfur Ata Sökmen Tıp Fakültesi, Parazitoloji Ana Bilim Dalı, Hatay

³ Mustafa Kemal Üniversitesi, Tayfur Ata Sökmen Tıp Fakültesi, Pediatri Ana Bilim Dalı, Hatay

Özet

Amaç: Kala-azar retikuloendotelial sistemin multisistemik enfeksiyonudur. Uzamış ateş, pansitopeni, hepatosplenomegali ve hipergamaglobulinemi ile karakterizedir. Kala-azar'da konvansiyonel tedavi pentavalan antimon bileşikleridir. Tedavide antimon içeren ilaçlara karşı direnç gelişmesi ve antimon bileşiklerinin yan etkileri nedeniyle lipozomal amfoterisin B kullanımı gündeme gelmiştir. Çalışmamızda kala-azarlı çocuk hastaların tedavisinde 6 aylık lipozomal amfoterisin B tedavisi deneyimlerimizi sunmayı amaçladık.

Yöntem: Ocak 2014-Haziran 2014 tarihleri arasında Mustafa Kemal Üniversitesi Tıp Fakültesi Hastanesi'nde tanı alan 6 visseral leishmaniasisli olgu retrospektif olarak incelendi. Tüm hastalar lipozomal amfoterisin B (AmBisome®) ile tedavi edildi.

Bulgular: Tüm hastalara kemik iliği aspirasyonu yapıldı ve tümünde Leishmania amastigotları görüldü. Olguların hepsinde ateş, hepatomegali ve splenomegali vardı. En sık hematolojik bulgu anemi (%100) ve nötropeni (%100) idi. Olguların beşinde hipergamaglobulinemi saptandı. Bir olguda visseral leishmaniasise sekonder ciddi Hemofagositik lenfositosis (HLH) saptandı. Uygun antileishmaniyal ve HLH 2004 protokolü tedavilerine rağmen hasta acinetobacter septisemisi nedeniyle hastaneye yatışının 19. gününde eksitus oldu. Beş hastada kür sağlandı.

Sonuç: Uzamış ateş, hepatosplenomegali ve sitopeni ile başvuran hastalarda kala-azar da ayırıcı tanıda akla gelmelidir. Türkiye'deki çocukluk çağı visseral leishmaniasis tedavisinde lipozomal amfoterisin B etkili bir tedavi gibi görünmektedir.

Abstract

Objective: Kala-azar is a multisystem infection of the reticuloendothelial system. It is characterized by prolonged fever, hepatosplenomegaly, pancytopenia, and hypergammaglobulinemia. The conventional treatment of kala-azar consists of pentavalent antimony compounds. Because of the resistance to drugs, including antimony and the side effects of antimony compounds, liposomal amphotericin B therapy is now being used. In our study, we aimed to present our 6 months of experience about treatment with liposomal amphotericin B of pediatric patients with kala-azar.

Method: In this study, 6 consecutive cases of visceral leishmaniasis admitted to Mustafa Kemal University Medical Faculty Hospital between January 2014 and June 2014 were analyzed retrospectively. All patients with kala-azar were treated with liposomal amphotericin B (AmBisome®).

Results: Bone marrow aspirate was obtained in all cases and Leishmania amastigotes were detected in all of them. Fever, hepatomegaly and splenomegaly were present in all cases. Anemia (100%) and neutropenia (100%) were the most frequent hematological finding. Hypergammaglobulinemia was noted in 5 cases. Severe Hemophagocytic lymphohistiocytosis (HLH) secondary to visceral leishmaniasis revealed in 1 patient. Despite initiating appropriate antileishmanial and HLH 2004 protocol treatments, She died after 19 days of hospitalization due to acinetobacter septicemia. In 5 patients were finally cured.

Conclusion: Kala-azar should be suspected in the differential diagnosis with prolonged fever, marked splenomegaly hepatomegaly, and cytopenia. Liposomal amphotericin B seems to be the effective therapy in the treatment of pediatric visceral leishmaniasis in Turkey.

Anahtar Kelimeler: Kala-azar, lipozomal amfoterisin B.

Keywords: Kala-azar, Liposomal amphotericin B.

Giriş

Visseral leishmaniasis retikuloendotelial sistemi tutan yaygın bir enfeksiyon hastalığıdır (1). Visseral leishmaniasis kemirgen ve köpekler tarafından taşınan ve kum sineğinin ısırması ile insana bulaşan bir zoonozdur (2). Etkeni Leishmania Donovanii, Leishmania Chagasi, ve Leishmania Infantum'dur. Ülkemizde nadiren görülür. Bu nedenle ayırıcı tanıda en son düşünülen seçeneklerden birisidir. Uygun

tedavi edilmediğinde, kronik progresif hastalık ölüme yol açar (3). Hastaların %80'i beş yaş altındadır. Visseral leishmaniasisli hastalar kronik ateş, splenomegali ve pansitopeni ile başvurur. Kilo kaybı yaygındır ve hastalar pansitopeninin sekeli (kanama, şiddetli anemi ve araya giren enfeksiyonlar) ile başvurabilirler (3).

Tablo 1. Hastaların demografik özellikleri

	1.olgu	2.olgu	3.olgu	4.olgu	5.olgu	6.olgu*
Yaş (ay)	48	51	48	28	51	18
Cinsiyet	kız	kız	erkek	erkek	erkek	kız
Başvuru şikayetleri						
Ateş	+	+	+	+	+	+
Karında şişlik	+	+	+	-	+	-
Solukluk	+	+	-	-	-	+
Tanı						
Kemik iliği	+	+	+	+	+	+
3N besiyerinde üreme	+	+	-	+	-	-
Eşlik eden hastalık	Yok	Yok	Pnömoni	Yok	Pnömoni	HLH

HLH: hemofagositik lenfositosis. * Eksitus olan olgu.

Tedavide beş değerlikli antimon bileşikleri ve lipozomal amfoterisin B kullanılmaktadır. Tedavide antimon içeren ilaçlara karşı direnç gelişmesi ve antimon bileşiklerinin yan etkileri nedeniyle amfoterisin B kullanımı gündeme gelmiştir. Amfoterisin B'nin etki mekanizması; Leishmania amastigotları ile enfekte olan makrofajlar tarafından dolaşımdan ilaç partiküllerinin fagosite edilmesidir (1). Beş değerlikli antimon bileşikleri ve pentamidine dirençli leishmania tedavisinde lipozomal amfoterisin B ilk kez Davidson ve ark. (4) tarafından kullanılmıştır. Avrupa'da kala-azar tedavisinde ilk seçenek lipozomal amfoterisin B dir. Güncel tedavi rejimi olarak lipozomal amfoterisin B ile total 20 mg / kg/doz (4 mg/kg/gün 1., 2., 3., 5. ve 10. günlerde) ile % 95 iyileşme oranı sağlanmıştır (5). Davidson ve ark. (6) tarafından aynı zamanda lipozomal amfoterisin B'nin 3 mg/kg/gün 10 günlük (30 mg/kg total doz) tedavi rejiminin Avrupalı hastalarda %100 etkin olduğu bildirilmiştir.

Bu çalışmada uzamış ateş, hepatosplenomegali ve sitopeni ile başvuran hastalarda ayırıcı tanıda kala-azarı da dikkate almak ve lipozomal amfoterisin B ile tedavi edilen altı vakanın sonuçlarının literatür eşliğinde irdelenmesi amaçlandı.

Materyal ve Metod

Ocak 2014-Haziran 2014 tarihleri arasında Mustafa Kemal Üniversitesi Tıp Fakültesi Hastanesi Pediatrik Hematolojisi ve Onkolojisi kliniğine başvuran hastalardan kala-azar tanısı

alan 6 olgu retrospektif olarak incelenmiştir. Olguların demografik (yaş, cinsiyet), klinik (semptomlar ve fizik muayene) ve laboratuvar bulguları kaydedilmiş, tam kan sayımı (Hemoglobin (Hgb), beyaz küre, trombosit), kan biyokimyası (total protein, albümin), karaciğer fonksiyon testleri (AST, ALT), ferritin, PT, PTT ve immunoglobulin G sonuçları hastane kayıtları incelenerek değerlendirilmiştir. Hemofagositik lenfositosis (HLH) gelişen olgulardan fibrinojen ve trigliserit testleride istenmiştir. Tüm olgulara kemik iliği aspirasyonu yapılmış ve aynı anda kemik iliğinden alınan örnekler Novy-McNeal-Nicolle (NNN) vasatına ekilmiştir. Kemik iliği örnekleri Wright-Giemsa ile boyandıktan sonra Pediatrik Hematoloji Onkoloji ve Parazitoloji Bölümlerince değerlendirilmiştir. Normal değerler; PT; 11-15 sn, PTT; 24-35 sn fibrinojen; 150-400 mg/dl, ferritin; 11-306,8 ng/ml, trigliserit; 0-150 mg/dL, IgG; 7-16 g/L olarak alındı. Hikaye, fizik muayene ve laboratuvar bulguları ile kala-azar tanısı alan hastalara lipozomal amfoterisin B (AmBisome®) 3 mg/kg/gün tek doz 1-5, 10, 21 ve 28.günlerde toplam 24 mg/kg IV verildi. HLH saptanan hastaya lipozomal amfoterisin B (AmBisome®) günde 3 mg/kg dozunda 10 gün (toplam 30 mg/kg) verildi. Hastaların tedaviye cevapları tedavinin birinci, beşinci ve onuncu gününde fizik muayene ve laboratuvar bulguları ile değerlendirildi.

İstatistiksel analiz SPSS versiyon 15 kullanılarak yapıldı. Değerler, ortalama \pm standart deviasyon (SD) olarak verildi.



Tablo 2. Viseral leishmaniasisli hastaların hematolojik ve biyokimyasal özellikleri.

Olgu	Lökosit sayısı (mm ³)	Nötrofil sayısı (mm ³)	Hgb (g/dl)	Trombosit sayısı (mm ³ de)	PT (sn)	PTT (sn)	AST (U/L)	ALT (U/L)	CRP (mg/L)	IgG (g/L)	Protein (g/dL)	Albumin (g/dL)
1	4020	1250	6.4	150000	13.9	31.1	23	7	48	21.6	7.8	3.6
2	2800	800	5.7	164000	14.2	31.6	51	8	68	29.2	9.2	2.5
3	4390	870	7.1	86000	13.7	26.1	33	17	78	7.9	6.3	3.8
4	5840	880	7.2	78000	15.2	39.7	40	14	22	22.9	8.9	2.6
5	2140	570	7.6	105000	16.1	39.7	46	11	28	42.9	9.7	1.9
6*	3520	980	5.3	28000	20.1	54.2	398	55	142	19.2	5.8	2.7

Hgb: hemoglobin, PT: Protrombin Zamanı, PTT: Parsiyel Protrombin zamanı, CRP: C-reaktif protein, AST: aspartat aminotransferaz, ALT: alanin aminotransferaz, IgG: immunoglobulin G. * Eksitus olan olgu.

Bulgular

Bu çalışmaya dahil edilen 6 kala-azarlı hastanın 3'ü erkek, 3'ü kız, ortalama yaş 40,7±14,1 ay (aralığı: 18-51 ay) ve hastalık şikayetlerinin başlama süresi 10,7±5,8 gün (5-20 gün) idi. Hastaların 2'si Hatay Altınözü ilçesi ve 4'ü Suriye'den gelmişlerdir. Hastaların klinik özellikleri Tablo 1'de gösterilmiş olup, en sık görülen semptomlar, ateş (%100), karın şişliği (%66,7), ve solukluktur (%50). Hastaların karaciğer alt kenarı kosta sınırını midklaviküler hattın ortalama 5,3 cm (3-9 cm) ve dalak ortalama 7,2 cm (5-9 cm) geçmekte idi. Hemogram değerleri incelendiğinde, tek veya tüm serilerde sitopeni olduğu gözlemlendi. Hastaların Gruber-Widal, Brusella aglütinasyon testleri, monotest, Epstein Barr Virus (EBV) Viral Capsid Antijen (VCA), TORCH grubu antikorlar ve hepatit markerleri negatif idi. Hastalara ait laboratuvar değerleri Tablo 2'de gösterilmiştir. Hastaların ortalama beyaz küre sayısı 3785±1295/mm³, nötrofil sayısı 892±223/mm³, ortalama Hgb değeri 6,5±0,9 g/dl, ortalama trombosit sayısı 101833±49929/mm³ ve ortalama immüno-globulin G değeri 23,9±11,6 g/L idi. Tüm hastaların kemik iliği aspirasyonlarının ışık mikroskopi ile incelemesi sonucunda; normal kemik iliği hücrelerinin yanı sıra makrofaj sayısında artma, makrofajlar dışında ve içinde amastozigot formunda leishmania parazitleri olduğu görüldü (Şekil 1a, Şekil 1b). Buna karşılık, 6 hastanın sadece 3'ünde Novy-

McNeal-Nicolle (NNN) vasatına ekilen kemik iliği kültüründe üreme olmuştur (Şekil 1c). Hastalara uygulanan tedavi yaklaşımları incelendiğinde, tek başına lipozomal amfoterisin B tedavisi ile 6 hastanın 5'inde (%83,3) şifa sağlanmıştır. Tedavinin birinci, beşinci ve onuncu gününde fizik muayene ve laboratuvar bulguları değerlendirme sonuçları Tablo 3'de sunulmuştur. Hastaların beşine 28. günde kontrol kemik iliği yapıldı, sadece olgu 1 (1-2 adet amastigot) dışında tüm hastaların kemik iliği aspirasyonu normal olarak değerlendirildi. Beş hastada tedavi 28. gün ek liposomal amfoterisin B (3 mg/kg/doz) verilerek sonlandırılmıştır. Klinik ve laboratuvar olarak şifa sağlanan hastalarda takip süresince relaps görülmedi. Eksitus olan 18 aylık kız olgu yüksek ateş, hepatosplenomegali ve pansitopeni nedeniyle kliniğimize başvurdu. Hastada organomegali (hepatosplenomegali), pansitopeni, hipertrigliseridemi (588 mg/dL), hiperferritinemi (75050 ng/ml) ve hipofibrinojenemi (100 mg/dl) saptandı. Hastanın kemik iliği aspirasyonunda leishmania amastigotları ve hemofagositoz görüldü (Resim 1d). Hasta hikaye, fizik muayene ve laboratuvar bulguları ile visseral leishmaniasis ile birlikte hemofagositik sendrom tanısı aldı. Başlangıç lipozomal amfoterisin B (3 mg/kg/gün, 10 gün) tedavisine rağmen hastanın kliniğinde kötüleşme görüldü. Hastaya ciddi HLH bulguları ön planda olduğu için lipozomal amfoterisin B tedavisinin 6. günü HLH 2004 protokolü (tek doz 0,5 g/kg intravenöz immünglobulin (IVIg),



kortikosteroid, tek doz etoposid ve 2 gün siklosporin) başlandı. Hastanın orgonomegalisinde hastaneye yatışının 10. gününde antileishmaniyal ve HLH tedavileri ile belirgin gerileme oldu (Tablo 3). Hasta sekonder bakteriyel enfeksiyon (acinetobacter sepsisi) sonucu hastaneye yatışının 19. günü eksitus oldu.

Tartışma

Ülkemizde Ege, Akdeniz ve İç Anadolu bölgesindeki illerde viseral leishmaniasisin endemik olduğu bilinmektedir (2). Çocuklarda visseral leishmaniasisde ilerleyici splenomegali, hepatomegali, anemi, kilo kaybı, solukluk ve intermitan uzamış ateş görülür. Şüpheli durumlarda tanı genellikle kemik iliği aspirasyonu ve kemik iliği kültürü ile konur (2, 7, 8). Fizik muayenede, en belirgin bulgu ileri boyutlara ulaşabilen dalak büyüklüğüdür. Hepatomegali ve daha az sıklıkla lenfadenopati görülebilir (9). Hastalığın tanısında laboratuvar incelemeler önemli bir yer tutmaktadır. Anemi, lökopeni, trombositopeni ve hipergamaglobulineminin varlığı tanısız açıdan büyük değer taşır (2, 7, 9).

Kliniğimize 6 aylık sürede 6 kala-azarlı olgu başvurdu. Olgularımızda yüksek ateş, hepatosplenomegali ve solukluk mevcuttu. Hastalarımızda anemi (%100), lökopeni (lökopeni %50, nötrofeni %100), trombositopeni (%50) ve hipergama-globulinemi (%83,3) saptadık. Tanıya kemik iliği aspirasyonunda amastigotları görerek ve kültürde üreterek ulaştık. Hastaları ölüme götüren en önemli komplikasyonlar kanamalar ve bakteriyel süperenfeksiyonlardır (pnömoni, tüberküloz, dizanteri, septisemi) (9,10). Kadivar ve ark. (10) visseral leishmaniasisli 54 hastanın % 41'inde bakteriyel enfeksiyonlar bildirmişlerdir. İzlediğimiz olguların birinde bakteriyel süperenfeksiyona rastlandı ve visseral leishmaniasis ilişkili HLH'li olgumuz bakteriyel süperenfeksiyondan eksitus oldu.

Visseral leishmaniasisin standart tedavisi beş değerlikli antimon bileşikler (Pentostam™) ve meglumin antimonat (Glucantim®) dir. Beş değerlikli antimon bileşikler % 90 etkili olmasına karşın bazı dezavantajları vardır.

Hastanın en az 28 gün günlük enjeksiyon almak için hastanede yatması gerekmektedir. Antimon bileşiklerinin hafif ve orta yan etkileri atralji, miyalji, kimyasal pankreatit, hepatit, gastrointestinal semptomlar ve elektrokardiyogramda olası T-dalga değişiklikleridir (11). Liposomal amphotericin B'nin visseral leishmaniasis sağaltımında en az beş değerlikli antimon bileşikler kadar etkili olduğu ve onlardan daha az toksik olduğu bildirilmiştir (12). Apa ve ark. (13) visseral leishmanialı 17 vakada beş değerlikli antimon bileşikler ile liposomal amphotericin B tedavisinin etkinliğini karşılaştırmışlar ve liposomal amphotericin B kullanılan grupta ateşin daha hızlı düştüğü ve hastanede kalış süresinin daha kısa olduğunu bildirmişlerdir. Liposomal amphotericin B'nin üşüme, titreme, ateş, kusma ve baş ağrısı gibi sık görülen yan etkileri yanında renal ve hepatoselüler fonksiyonları bozabildiği, anemi yapabildiği bildirilmiştir (12). Olgularımızın tümü ilacı iyi tolere etti ve hiçbirinde liposomal amphotericin B'nin bu yan etkilerine rastlanmadı. Liposomal amphotericin B'nin çeşitli kullanım, doz ve rejimleri bildirilmiştir. Avrupa'da, immunokompetan hastalarda 18-21 mg/kg'lık toplam dozun %90-%98 etkili olduğu gösterilmiştir (14). Ülkemizde de liposomal amphotericin B'nin farklı tedavi protokolleri kullanılmıştır. Biz Apa ve ark. (13) yaptığı çalışmaya benzer dozda liposomal amphotericin B kullandık. Hastaların 28. gün kemik iliği aspirasyonları incelemesinde bir hastada nadir amastigotlar görülünce ek 3 mg/kg/doz tekrar yapıldı. Total liposomal amphotericin B dozu 24 mg/kg/doz olarak kullanılmıştır.

Kala-azar hemofagositoz dahil birçok hematolojik hastalığa veya benzer tablolara neden olabilir. Hemofagositik sendromun visseral leishmaniasis ile birlikteliği ise oldukça nadirdir. Türkiye'den rapor edilmiş az sayıda pediatrik olgu sunumu mevcuttur (2, 15). Leishmania %2 sıklıkla sekonder HLH'ye neden olmaktadır. Kemik iliği incelemelerinde hemofagositoz ve leishmania amastigotları görülür (16). HLH tanısının konulabilmesi için HLH-2004 çalışma grubunca belirlenen sekiz kriterden beşinin varlığı yeterlidir. Olgumuzda HLH tanısı bir haftayı geçen ateş yüksekliği, hepatosplenomegali, pansitopeni, hipergliseridemi, hipofibrinojenemi, hiper-



ferritinemi ve kemik iliği aspirasyonunda hemofagositozun gösterilmesi ile kondu. HLH ile kala-azar klinik ve laboratuvar bulguları birbirine çok benzer. Her ikisinde de yüksek ateş, hepatosplenomegali ve pansitopeni görülür. HLH'de ferritinin aşırı yüksekliği ve hemofagositozun gösterilmesi, kala-azarda ise belirgin hipergamaglobulinemi tanıya yol göstericidir (2, 15, 16). Bizim olgumuzda da hipergamaglobulinemi saptandı. Sekonder HLH'de genellikle altta yatan hastalığın tedavisi yeterlidir. Literatürlerde lipozomal amfoterisin B'nin kala-azar ile birliktelik gösteren HLH olgularında ilk seçilecek ilaç olmasının daha uygun olacağı bildirilmektedir. HLH bulgularının daha ön planda olduğu belirlenen olgularda immunosupresif tedavinin eklenmesi de gerekebilir (2, 17). İnfeksiyon ilişkili HLH'de ciddi hiperferritenemi süresince steroid ve IVIG erken dönemde verilebileceği bildirilmiştir (18, 19). Bu olgularda kortikosteroid ve IVIG tedavisine yanıt alınamazsa HLH-2004 tedavi protokolünün ilk 8 haftalık bölümü verilerek takip edilmesi, reaktivasyon saptanırsa tedaviye devam edilmesi önerilmektedir (16). Bouguila ve ark. (20) ciddi visseral leishmaniasis ilişkili HLH'li bir olguda kortikosteroid ve etoposidli tedavi rejimini uygulamışlar ve sonucun başarılı olduğunu bildirmişlerdir. Bizde olgumuzda ağır visseral leishmaniasis ve HLH tablosu birlikteliği olduğu için literatüre uygun olarak günlük doz 3 mg/kg'dan 10 gün lipozomal amfoterisin B uygulandı (6). Lipozomal amfoterisin B tedavisi ile hastanın kliniğinde düzelme olmadı. Hastada HLH bulguları daha ön planda olduğu için HLH 2004 protokolünün (IVIG, kortikosteroid, etoposidli ve siklosporin) ilk 8 haftalık tedavisi başlandı. Bu tedavi ile hastanın organomegalisi geriledi ve hematolojik parametreleri düzelmeye başladı. Ancak araya giren bakteriyel süperenfeksiyondan hasta eksitus oldu.

Kala-azar'da tedaviye cevap kriterleri kesin olarak saptanmış değildir. Klinik olarak ateşin kontrol altına alınması, kilo alımı, hepatosplenomegalinin gerilemesi, laboratuvarında anemi, lökopeni ve trombositopeninin düzelmesi iyileşmeyi destekler (9). Vakalarımızın beşinde tedavinin 28.gününde cevap alınmıştır. Tedavi sonrası yapılan kemik iliği aspirasyonu incelemesinde

bir olgu (nadir amastigot) dışında amastigotlara rastlamadı. Beş kala-azarlı hasta halen sorunsuz şekilde polikliniğimizden takip edilmektedir.

Sonuç olarak, bu dönemde Hatay, leishmaniasis yönünden endemik bölge konumundadır. Tedavi olanağı bulunan, ancak tedavi edilmediğinde çoğunlukla fatal olabilen bu hastalığa tanı konulması büyük önem arz eder. Bu bakımından, yüksek ateş, hepatosplenomegali ve solukluk klinik bulguları ile başvuran olgularda kala-azarın da düşünülmesi gerekir. Bu çalışmada visseral leishmaniasis tedavisinde hastanede yatış süresini kısalttığı, yan etkisinin az olması ve hastalar tarafından iyi tolere edilebilmesi nedeniyle lipozomal amfoterisin B'nin öncelikli olarak düşünülmesi gerektiği kanaatindeyiz.

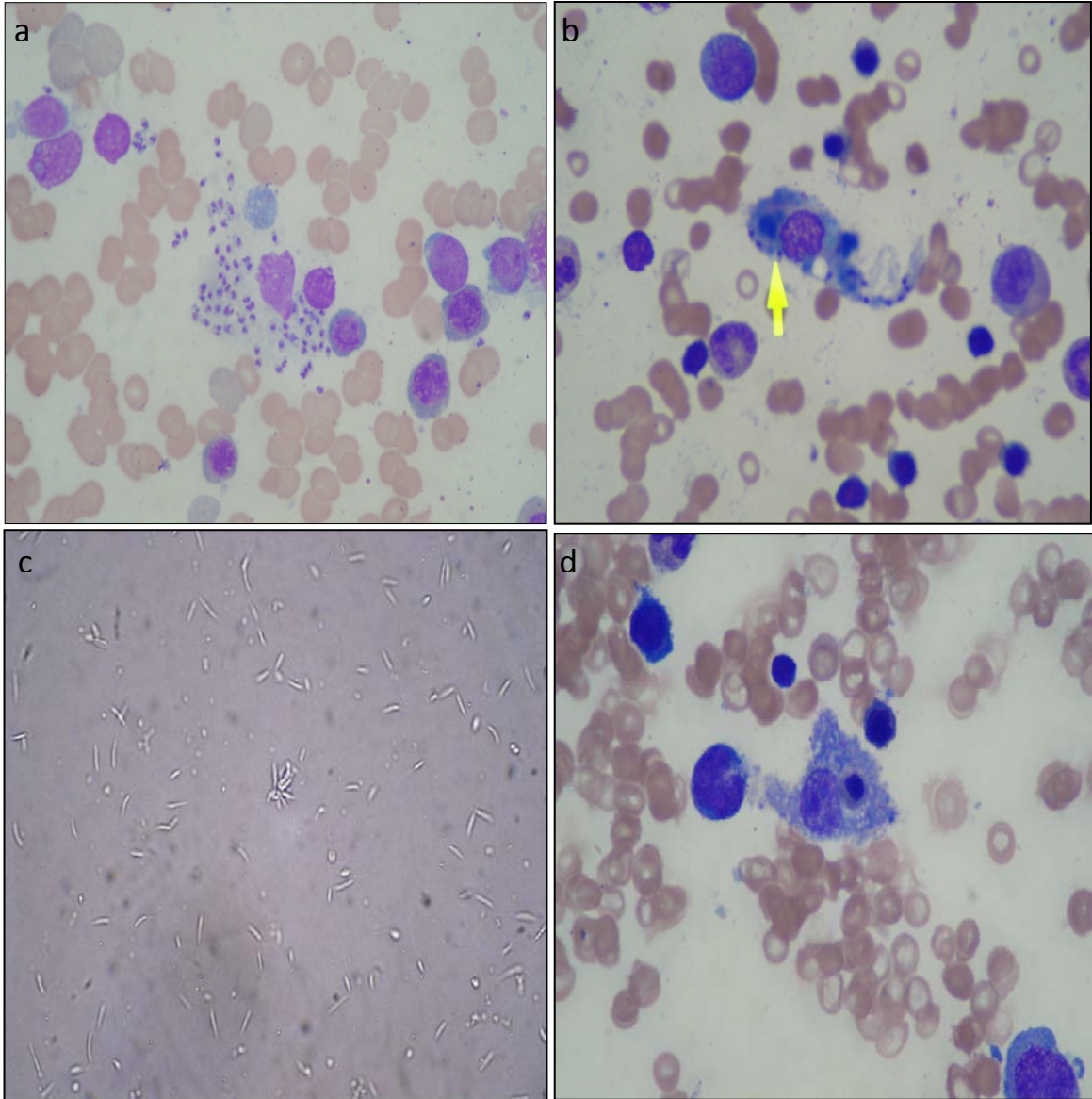
Kaynaklar

1. Güneş AM, Sevinir B, Baytan B, Günay Ü, Aynacı D. Kala-azar ve lipozomal amfoterisin B ile tedavi. Çocuk Sağlığı ve Hastalıkları Dergisi 2004;47:103-6.
2. Gülez P, Hızarcıoğlu M, Dinçel N. Hemophagocytic Syndrome Associated with Visceral Leishmaniasis: Report of Two Cases. J Pediatr Inf 2011;5:106-9.
3. Kuk S, Poyrazoğlu G, Arslan FA, Erensoy A, Akarsu S. Bir çocukta visceral leishmaniasis olgusu. Fırat Tıp Dergisi 2007;12:237-8.
4. Davidson RN, Croft SL, Scott A, Maini M, Moody AH, Bryceson AD. Liposomal amphotericin B in drug-resistant visceral leishmaniasis. Lancet. 1991;337:1061-2.
5. Moore EM, Lockwood DN. Leishmaniasis. Clin Med 2011;11:492-7.
6. Davidson RN, Di Martino L, Gradoni L, Giacchino R, Russo R, Gaeta GB, Pempinello R, Scott S, Raimondi F, Cascio A, et al. Liposomal amphotericin B (AmBisome) in Mediterranean visceral leishmaniasis: a multi-centre trial. Q J Med 1994;87:75-81.
7. Arik Yılmaz E, Tanir G, Tuygun N, Taylan Ozkan A. Visceral leishmaniasis in 13 pediatric patients in Turkey: treatment experience. Türkiye Parazit Derg 2009;33: 259-62.
8. Smith OP, Hann IM, Cox H, Novelli V. Visceral leishmaniasis: rapid response to AmBisome treatment. Arch Dis Child 1995;73:157-9.



9. Kocabaş E, Antmen B, Alhan E, Yıldıztaş D, Aksaray N. Çocukluk çağında kala-azar. Çukurova Üniversitesi Tıp Fakültesi Dergisi 1998;23:95-101.
10. Kadivar MR, Kajbaf TZ, Karimi A, Alborzi A. Childhood visceral leishmaniasis complicated by bacterial infections. East Mediterr Health J 2000;6:879-83.
11. Berman JD. Editorial response: US Food and Drug Administration approval of Ambisome (liposomal amphotericin B) for treatment of visceral leishmaniasis. Clin Infect Dis 1999;28:49-51
12. Balcioğlu İC, Kurt Ö, Özbilgin A. Antiparaziter ilaçlar. ANKEM Derg 2004;18:237-44.
13. Apa H, Devrim İ, Bayram N, Deveci R, Demir-Özek G, Cartı ÖÜ. Liposomal amphotericin B versus pentavalent antimony salts for visceral Leishmania in children. Turk J Pediatr 2013;55:378-83.
14. Bern C, Adler-Moore J, Berenguer J, Boelaert M, den Boer M, Davidson RN, Figueras C, Gradoni L, Kafetzis DA, Ritmeijer K, Rosenthal E, Royce C, Russo R, Sundar S, Alvar J. Liposomal amphotericin B for the treatment of visceral leishmaniasis. Clin Infect Dis 2006;43:917-24.
15. Koçak N, Eren M, Yüce A, Gümrük F. Hemophagocytic syndrome associated with visceral leishmaniasis. Indian Pediatr 2004;41:605-7.
16. Bör Ö. Hemofagositik Lenfohistiyositozis. Güncel Pediatri 2004;2:113-116
17. Rajagopala S, Dutta U, Chandra KS, Bhatia P, Varma N, Kochhar R. Visceral leishmaniasis associated hemophagocytic lymphohistiocytosis-case report and systematic review. J Infect 2008;56:381-8.
18. Rajagopala S, Singh N. Diagnosing and treating hemophagocytic lymphohistiocytosis in the tropics: systematic review from the Indian subcontinent. Acta Med Acad 2012;41:161-74.
19. Rajagopala S, Singh N, Agarwal R, Gupta D, Das R. Severe hemophagocytic lymphohistiocytosis in adults-experience from an intensive care unit from North India. Indian J Crit Care Med 2012;16:198-203.
20. Bouguila J, Chabchoub I, Moncef Y, Mlika A, Saghrouni F, Boughamoura L, Essoussi AS. Treatment of severe hemophagocytic syndrome associated with visceral leishmaniasis. Arch Pediatr 2010;17:1566-70.





Şekil 1. Makrofaj dışında (a), içinde (b) amastozigot formunda leishmania parazitleri, kültürde üreme (c) ve hemofagositik hücre (d) görülmektedir.

Tablo 3. Hastaların tedaviye yanıtı

Ol- gu	Lökosit sayısı (mm ³)			Hgb (g/dl)			Trombosit sayısı (mm ³)			Organomegali					
	1.gün	5.gün	10.gün	1.gün	5.gün	10.gün	1.gün	5.gün	10.gün	Dalak		Karaciğer			
1	4020	3360	5500	6.4	8.4	10.4	150.000	178.000	410.000	8 cm	4 cm	2 cm	9 cm	4 cm	3 cm
2	2800	2390	7770	5.7	9.2	11.4	164.000	155.000	220.000	7 cm	5 cm	3 cm	5 cm	3 cm	2 cm
3	4390	2340	6440	7.1	6.2	10.6	86.000	42.000	261.000	8 cm	6 cm	3 cm	6 cm	4 cm	2 cm
4	5840	5370	8060	7.2	8.2	10.6	78.000	40.000	166.000	5 cm	3 cm	2 cm	4 cm	2 cm	1 cm
5	2140	2570	4700	7.6	6.9	11.0	105.000	93.000	177.000	9 cm	7 cm	4 cm	5 cm	4 cm	2 cm
6*	3520	14810	6790	5.3	7.6	7.9	28.000	56.000	28.000	6 cm	9 cm	1 cm	3 cm	6 cm	2 cm

Hgb: hemoglobin. * Eksitus olan olgu.

