

# GİRİŞİMSEL İŞLEM UYGULANAN OMUZ AĞRILI HASTALARIN DEMOGRAFİK VE KLİNİK ÖZELLİKLERİ

## DEMOGRAPHIC AND CLINICAL FEATURES OF PATIENTS WITH SHOULDER PAIN WHO APPLY TO INTERVENTIONAL PROCEDURE

Şule ŞAHİN ONAT, MD<sup>1</sup> \*, Elif UMAY ALTAŞ, MD<sup>1</sup>

<sup>1</sup>Ankara Fizik Tedavi Rehabilitasyon Eğitim ve Araştırma Hastanesi, Ankara - Türkiye

### Özet

**Amaç:** Girişimsel işlem uygulanan omuz ağrılı hastaların demografik ve klinik özelliklerini dokümente etmek.

**Materyal ve Method:** Omuz ağrısıyla başvuran 79 hasta alındı. Hastalar ultrasonografik olarak incelendi. Tanılarına göre bireysel girişimsel işlem tedavileri oluşturuldu. Klinik değerlendirmeler ağrı için vizüel analog skala (VAS) (istirahatte, aktivite sırasında ve gece), omuz eklem hareket açıklığı ölçümü (EHA), fonksiyonellik için de omuz özürülük ölçütü (OÖÖ) ve The University of California-Los Angeles skalası (UCLA) kullanılarak tedavi öncesi ve tedavi sonrası 4.hafta bitiminde değerlendirildi.

**Sonuçlar:** Hastalarımızın (28 E, 51 K) yaş ortalaması (30-84)  $56.7 \pm 9.9$  idi. Tanılar sıklık sırasına göre SASD bursit, rotator manşet tendonunda tam kat parsiyel yırtık, supraspinatus tendinozisi, biceps tendiniti, kalsifik tendinit, subakromiyal subdeltoid (SASD) bursit ve biceps tendiniti birlikteliği, rotator manşet tendonunda tam kat komplet yırtık olarak izlenmekteydi. Yapılan tedaviler ise intrabursal steroid enjeksiyonu, proloterapi, TZP (trombositten zengin plazma) enjeksiyonu, biceps tendonuna steroid enjeksiyonu, eklem içi steroid enjeksiyonu, intrabursal ve biceps tendonuna steroid enjeksiyonu, eklem içi hacimli enjeksiyon, supraskapular sinir bloğu, TZP ve supraskapular sinir bloğu, proloterapi ve supraskapular sinir bloğu idi.

**Sonuç:** Tüm hastalarda ağrı, eklem hareket açıklığı ve fonksiyonellik anlamında düzelme oldu. Omuz ağrısı olan hastalara US eşliğinde yapılan ağrı tedavileri etkin bulundu.

**Anahtar kelimeler:** Omuz ağrısı, girişimsel işlem, ağrı tedavisi, rotator manşet.

### Abstract

**Objective:** To document the demographic and clinical features of interventional procedures in patients with shoulder pain.

**Materials/Methods:** 79 patients with shoulder pain were admitted. The patients were examined ultrasonographically. Individual interventional procedures were created according to their diagnosis. Outcome measures including visual analog scale (VAS) (pain at rest, during activity and at night), shoulder range of motions (ROMs), shoulder disability questionnaire (SDQ) and The University of California-Los Angeles scale (UCLA) were evaluated before (baseline) and after the treatment (4<sup>th</sup> week).

**Results:** The mean age of our patients (28 E, 51 K) was  $56.7 \pm 9.9$ . The diagnoses were followed by subacromiale subdeltoid (SASD) bursitis, complete partial partial rupture in the rotator cuff tendon, supraspinatus tendinosis, biceps tendinitis, calcific tendinitis, SASD bursitis and complete biceps tendinitis in the order of frequency. The treatments were intrabursal steroid injection, prolotherapy, platelet-rich plasma (PRP), steroid injection into the biceps tendon, intra-articular steroid injection, intrabursal and biceps tendon injection, intra-articular volume injection, suprascapular nerve block, PRP and suprascapular nerve block, prolotherapy and suprascapular nerve block.

**Conclusion:** We found a significant improvement in terms of pain, ROM and functionality all patients. Pain treatments via US were found to be effective in patients with shoulder pain.

**Key words:** Shoulder pain, pain management, rotator cuff, invaziv treatment.

\* Yazışma Adresi (Adress for Correspondance):

Şule Şahin Onat, MD  
Ankara Fizik Tedavi Rehabilitasyon Eğitim ve Araştırma Hastanesi,  
Ankara - Türkiye  
Tel: (0312) 310 32 30

## Giriş

Omuz ağrısı prevalansı %6.9'dan 34'e kadar değişen bir aralıktadır (1). Omuz ağrısının en sık karşılaştığımız nedenleri tendon ve bursaları içeren yumuşak doku lezyonlarıdır. Genelde subakromiyal sıkışma sendromu veya rotator manşet patolojileri ile birliktedir (2). Subakromiyal sıkışma sendromu; supraspinatus tendonu, subakromiyal bursa ve bisipital tendonun humerus ile korakoakromiyal ark arasında sıkışması sonucu oluşmaktadır (2). Rotator manşet tendinozisi, kalsifik tendinit, tam kat parsiyel ve komplet yırtık gözlenebilir (2). Yine subakromiyal subdeltoid (SASD) bursit ve biceps tendinozisi de izlenebilir (1). Tarihsel olarak çoğu tabloda kortikosteroid enjeksiyonu yapılabilirken, trombositten zengin plazma (TZP) enjeksiyonu, proloterapi de yeni kullanılan güncel tedavilerdir (1). Yine ağrı kontrolünde kullanılabilecek supraskapular sinir blokajı da hem tek başına hem de diğer tedavilerle kombine olarak uygulanmaktadır (1).

Çalışmamızda girişimsel ağrı polikliniğimize omuz ağrısıyla başvuran hastalarımızın yapılan ultrasonografik (US) incelemelerindeki tanılarını ve bu tanılara uygun oluşturulan invaziv tedaviler sonucundaki başarılarını dokümente etmeyi amaçladık.

## Methods

Çalışmaya Ankara Fizik Tedavi Eğitim ve Araştırma Hastanesi girişimsel işlem polikliniğine omuz ağrısıyla başvuran hastalar alındı. Herhangi bir romatizmal hastalığı olanlar, kırık, tümör, cerrahi geçirmiş olanlar, son 6 ayda kortikosteroid enjeksiyonu yapılan hastalar çalışma dışı bırakıldı.

Hastaların demografik verileri, etkilenen taraf, boy, kilo, vücut kitle indeksi, omuz ağrısı süresi kaydedildi. Logic P5 cihazıyla 7-12 MHz frekansında lineer prob ile yapılan ultrasonografik değerlendirmede tespit edilen tanılar kaydedildi. Tanılarına göre bireysel girişimsel işlem tedavileri oluşturuldu. Tüm girişimsel işlem tedavileri ultrason eşliğinde yapıldı. Hastalar uygulama öncesi ve uygulamadan sonraki 4. haftada değerlendirildi. Değerlendirmede hastaların eklem hareket açıklığı ölçümü (EHA), istirahatte, aktiviteyle ve gece olan ağrıları için VAS (vizüel analog skala), omuz özürülük ölçütü (OÖÖ), University of California-Los Angeles (UCLA) skalası kullanıldı.

### Değerlendirme Parametreleri

**Ağrı:** İstirahat halinde, aktivitede ve gece uyku sırasındaki ağrı seviyesi 10 cm'lik VAS (vizüel analog skala), ile değerlendirildi. (0: Hiç ağrı yok, 10 cm: Dayanılmayacak şiddette ağrı olması). Geçerlilik ve güvenilirliği gösterilmiştir (3).

**Eklem Hareket Açıklığı (EHA):** EHA standart gonyometre ile ölçüldü. Omuz fleksiyon ve abduksiyonunu ölçerken hasta otururken, dirsek eklemi ekstansiyonda kol sagittal ve koronal planda olur. Gonyometrenin eklem noktası kemik belirleyicinin üzerine gelecek şekilde yerleştirilir. Bu ölçümlerin gözlemciler arası geçerlilik ve güvenilirliği gösterilmiştir (4).

**Fonksiyonellik:** Fonksiyonellik için Omuz Özürülük Ölçütü (OÖÖ) ve University of California-Los Angeles (UCLA) skalası kullanıldı. OÖÖ 16 maddeden oluşmaktadır. (0: Özürülük olmaması, 100: Maksimum özürülük) (13). UCLA skalası ağrı, aktif fleksiyon açısı, fleksiyon kas gücünü ve hasta doyumunu değerlendiren maddeler içermektedir. Ağrı ve fonksiyonu içeren her bir element 1'den 10'a kadar skorlanır. Aktif fleksiyon açısı, fleksiyon kas gücünü ve hasta doyumunu değerlendiren maddeler 1'den 5'e kadar skorlanır (5).

### İstatistiksel Analiz

Tüm istatistiksel analizler SPSS 22.00 programı kullanılarak yapıldı (SPSS Inc., Chicago, Illinois). Tanımlayıcı istatistikler yapıldı. Aritmetik ortalamalar, yüzdeler hesaplandı. Tedavi öncesi ve sonrası değerlendirmeleri karşılaştırmak için paired t testi kullanıldı. Anlamlılık değeri olarak  $p < 0.05$  kabul edildi

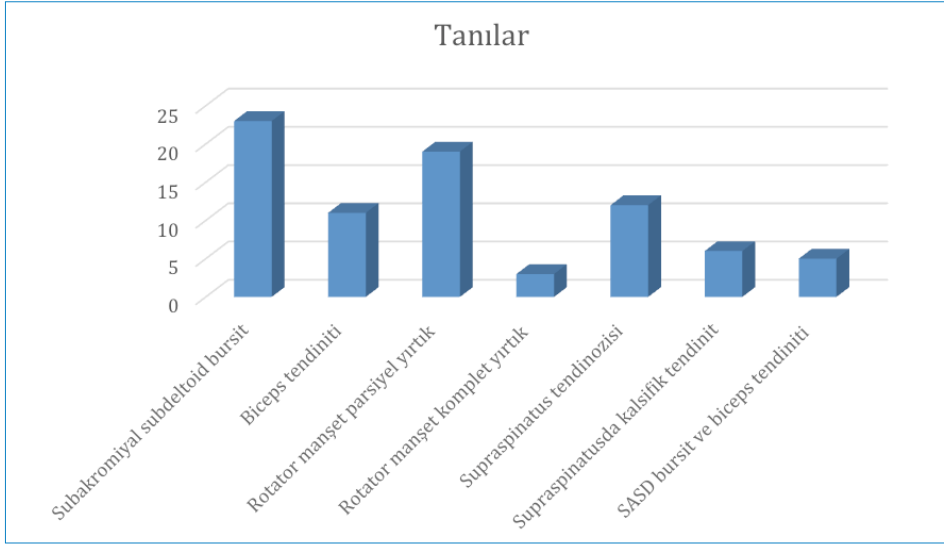
## Bulgular

Toplam 79 tane omuz ağrılı hasta alındı. Hastalarımızın yaş ortalaması (30-84)  $56.7 \pm 9.9$  idi. Hastaların 28'i (%35.4) erkek, 51'i (%64.6) kadın idi. 78'inin (%98.7) dominant eli sağ, 1'inin (%1.3) dominant eli sol idi. Hastaların 45'inde (%57) sağ, 34'ünde (%43) sol omuz ağrısı bulunmaktaydı. Hastaların boy ortalaması  $165.5 \pm 10.7$  cm, kilo ortalaması  $78.1 \pm 12.3$  kg, vücut kitle indeksi ortalaması  $27.4 \pm 2.6$  idi. Hastaların ultrasonografik tanıları Grafik 1'de, yapılan tedavilerde Grafik 2'de gösterilmiştir.

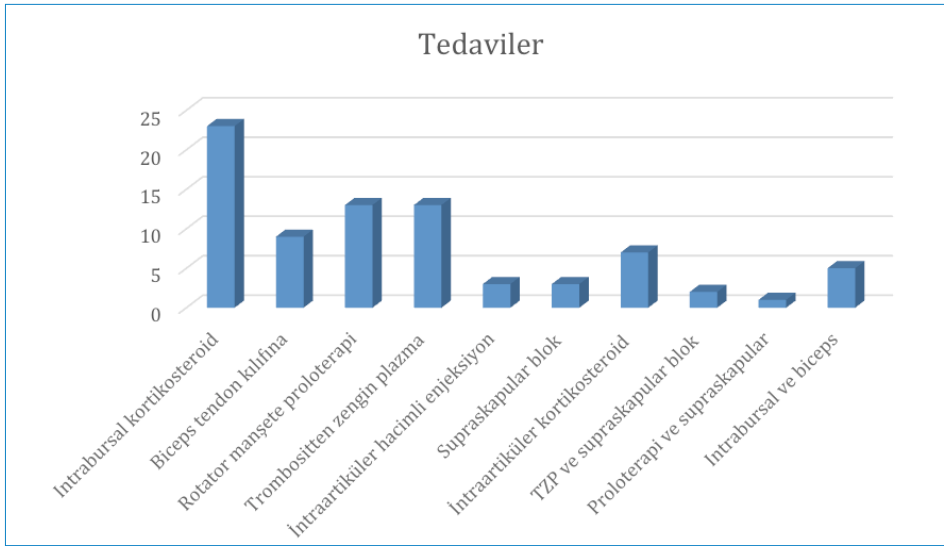
## Tartışma

Girişimsel ağrı polikliniğine omuz ağrısıyla başvuran hastalarımızın tanıları sıklık sırasına göre SASD bursit, rotator manşet tendonunda tam kat parsiyel yırtık, supraspinatus tendinozisi, biceps tendiniti, kalsifik tendinit, SASD bursit ve biceps tendiniti birlikteliği, rotator manşet tendonunda tam kat komplet yırtık olarak izlenmekteydi. Yapılan tedaviler ise intrabursal steroid enjeksiyonu, proloterapi, TZP, biceps tendonuna steroid enjeksiyonu, eklem içi steroid enjeksiyonu, intrabursal ve biceps tendonuna steroid enjeksiyonu, eklem içi hacimli enjeksiyon, supraskapular sinir bloğu, TZP ve supraskapular sinir bloğu, proloterapi ve supraskapular sinir bloğu idi.

Subakromiyal subdeltoid (SASD) bursa supraspinatus tendonunun üstünde akromiyonun altında rotator manşet bir örtü gibi kaplayan büyük bir sinovyal boşluktur (6). Rotator manşet sağlam olduğunda bu bursa eklem aralığıyla ilişkili değildir. Subakromiyal subdeltoid bursit ağrılı omuzlarda US incelemede en sık konulan tanılardan biridir ve primer veya sekonder nedenleri olabilmektedir. Daha az gördüğümüz primer nedenler romatoid artrit, gut, tüberküloz, polimiyaljiya romatikadır. Sekonder inflamasyon ise rotator manşet dejeneratif hastalıkları, tendinopatiler, tendon yırtıkları ve sıkışma sendromunda görülmektedir. Normalde SASD



**Grafik 1** | Hastalarımızın tanılarının dağılımı.



**Grafik 2** | Hastalarımıza yapılan tedavilerin dağılımı.

bursa kollabedir ve incecik görünmektedir. Bursit durumunda ise inflamasyona bağlı olarak hipo/anekoik effüzyon, bursal duvarda kalınlaşma izlenmektedir. İntrabursal steroid enjeksiyonu lokal inflamasyonu baskılamaktadır. Yapılan çalışmalarda intrabursal steroid enjeksiyonunun oral NSAİİ kullanımına üstün olduğu gösterilmiştir (7). Çalışmamızda omuz ağrısıyla başvuran hastaların en sık aldıkları tanı SASD bursitti. Bazı vakarda buna biceps tendiniti eşlik etmekteydi. Literatürler uyumlu olarak bu hastaların tedavisinde intrabursal steroid enjeksiyonunun etkin olduğunu gözlemledik.

Dejeneratif tendinopati kollajen liflerde yapısal dejeneratif değişiklikler, eşlik eden fibrozis, minimal inflamasyon veya inflamasyonsuz seyrederek (6, 8). Ultrasonda dejeneratif tendonda tipik fibriller tendon yapısının bozulması, fibril kaybı, etkilenen tendon kısmında kalınlaşma görülmektedir. Tendondaki yırtık tam kat veya kısmi kat tutulumuyla ve tendonun hepsinde (komplet) veya bir kısmında (parsiyel)

olabilmektedir. Bizim hastalarımız da gördüğümüz 2. en sık tanı rotator manşet parsiyel yırtıklarıydı. Komplet yırtıklar ise daha az görülmekteydi. Rotator manşet tendinopatisinde kuru iğneleme, TZP, proloterapi kullanılabilir (6). TZP uygulamasında trombositten salınan büyüme faktörleriyle hücrelerin mitozu, TGF-B (transforming growth factor) artar, kollajen sentezi ve vasküler endotelial büyüme faktörü artar ve böylece kanlanmayla birlikte dokudaki restorasyon sağlanmaktadır (9). Literatürde rotator manşet yırtığı tamiri yapılan hastalarda tamir sırasında TZP uygulamasının etkin olduğu gösterildi (10, 11). Nourissat ve ark.ları da kronik rotator manşet tendinopatisinde lezyonun tip ve alanından bağımsız TZP uygulaması ilk basamak olmasını destekleyecek kanıt yok demişlerdir (12). Proloterapi bir uyarıcı madde verilerek hasarlı tendon bölgesinde, eklemde, eklem çevresi dokularda, ligamanlarda normal doku büyümesini arttırmanın sağlandığı bir rejeneratif tedavi metodudur (13). Prolo-

terapide uyarıcı madde olarak hipertonic glukoz solusyonu, polidokanol, manganez, çinko, büyüme hormone ve otology hücre solusyonları (trombositten zengin plazma gibi) uygulanmaktadır. Lokal inflamamtuvar kaskadı arttırarak büyüme faktörleri ve kollajen depozitlerinin salınımını tetiklemektedir (13). Literatürde hipertonic dekstroz solusyonunun rotator manşet tendinopatisinde hem ağrı hem de fonksiyonellikte etkin olduğuna dair birçok çalışma mevcuttur (14, 15, 16). Biz de rotator manşet tendinopatisi olan hastalarımızın bir kısmına TZP, bir kısmına proloterapi uygulamış ve 1. ayda başarılı sonuçlar elde etmiştik.

Biceps braki kasının uzun tendonundaki inflamatuvar tenosinovit sinovyal kılıfta efüzyon ve hipertrofiyle seyretmektedir. Tek başına olabileceği gibi rotator manşet tendonundaki yırtıkla birlikte de olabilmektedir (6). Ultrason ile biceps tendonundaki anekoik efüzyon varlığı aksiyel ve longitudinal olarak gözlenebilir, tendondaki ruptur, subluksasyon, dislokasyon da görülebilir. Tedavide ilk basamak istirahat, fizyoterapi, NSAİİ kullanımıdır. Bunun yetersiz kaldığı hastalarda tendon etrafına kılıf içine steroid enjeksiyonu yapılabilir (17). Bizim hastalarımızda da 4. en sık görülen tanı biceps tendinitiydi ve 5 hastada (%6.3) SASD bursitle birlikte görülmektedir. Tedavilerinde de biceps etrafına yapılan steroid enjeksiyonlarının 1. ay sonunda etkin olduğunu gözlemledik.

Rotator manşette kalsifik tendinopati kalsiyum karbonatın intratendinöz depolanmasıdır. Omuz ağrılarının yüzde 20'si, asemptomatik hastalarda %7.5 oranında görülür ve kadınlarda daha sıktır (18, 19). %80 hastada supraspinatus, 15 infraspinatus, 5 subskapular tendonda olur (6, 18). Kalsifik tendinopati patogenezinde mikrotravmaya bağlı lokal azalmış oksijen konsantrasyonu, fibrokartilajenöz metaplaazi, tendon nekrozu ve kalsiyum hidroksiapatit kristallerinin birikmesine bağlı akut inflamasyon bulguları bulunmaktadır. Ultrasonda genelde rotator manşetin yapışma yerinde hiperkoik kalsifikasyon gözlenir (6). Asemptomatik olabileceği gibi semptomatik olduğunda fizik tedavi ajanları, oral NSAİİ kullanımı, litotripsi, kortikosteroid enjeksiyonu düşünülebilir. Hastalarımızın 6'sında (%7.6) kalsifik tendinit bulunmaktaydı ve kortikosteroid enjeksiyonun bu hastalardaki iyi sonuçlarını göstermiş olduk.

Donuk omuz genel popülasyonda %3-5 oranında diabetes mellitusu olanlarda %20 oranında görülür, 40-60 yaş arasında pik yapar (20). Donuk omuz kapsüler kronik inflamasyon anormal doku tamiriyle azalmış kapsüler hacimde ve glenohumeral eklemden hareket kısıtlanmasıyla giden bir durumdur (20). Tedavi seçenekleri fizik tedavi, NSAİİ kullanımıdır. Bu tedaviler yetersiz kaldığında intrartiküler enjeksiyonlar gündeme gelmektedir (6). Ultrason eşliğinde enjeksiyonlar ile ağrıdaki azalma ve mobilitedeki artma doküman edilmiştir (21). Kapsüler distansiyon sağlayan lokal anestezi, steroid ve serum fizyolojik karışımından oluşan hacimli enjeksiyonlarda intraartiküler olarak uygulanmaktadır. Bizde 3 hastamızda (%3.8) kapsüler distansiyonu sağlayacak enjeksiyon yaptık. Park ve ark.ları ise lidokain ve hyaluronik

asitten oluşan kapsüler distansiyon sağlayan intraartiküler (İA) enjeksiyonları steroid enjeksiyonlarından daha etkin olduğunu göstermiştir (22).

Supraskapular sinir blokajını ilk defa Wertheim and Roventine US eşliğinde tanımladı (23). Böylelikle pnomotoraks, sinir hasarı gibi potansiyel komplikasyonlar azaltıldı. Hasta otururken skapular çıkıntıya transvers koyulan lineer prob ile baktıktan sonra spinoglenoid çentik görüntüleri. Doppler aktivitesiyle supraskapular arter görüldükten sonra medialinde supraskapular sinir izlenir, in-plane yaklaşımla perinöral enjeksiyon yapılır (6). Bizde de bu teknikte 5 ml prilokain (%2) uygulandı.

Biceps tendon kılıf enjeksiyonu, akromioklaviküler ve glenohumeral eklem enjeksiyonlarının US eşliğinde yapıldığında anatomik belirleyicilere göre yapılmasından daha belirgin etkili olduğunu gösteren bir çok çalışma bulunmaktadır (24, 25). İntraartiküler enjeksiyonun US eşliğinde yapılması kör enjeksiyonlara göre enjeksiyonun başarısı açısından önerilmektedir (26). Bizim çalışmamızda da tüm hastalara yaptığımız girişimler US eşliğinde yapılmıştı. Hastalarımızın 4. haftadaki ağrı ve fonksiyonel iyileşme parametrelerinin hepsindeki düzelenmeyi işlemlerin US eşliğinde yapılmasına bağlamaktayız. Bundan dolayı girişimsel işlemlerin ultrason ile beraber yapılmasının hem hekimin konforu hem de hastadaki başarılı sonuçlar için gerekliliğine dikkat çekmek istedik.

## Kaynaklar

1. Lin KM, Wang D, Dines JS. Injection Therapies for Rotator Cuff Disease. *Orthop Clin North Am.* 2018;49(2):231-239.
2. Şengül M, Karagöz A, Nacı B, Erdem HR. Ağrılı Hastalarda Klinik Testlerin Tanısal Performanslarının Araştırılması. *Turk J Phys Med Rehab* 2014;60:236-44.
3. Price DD, McGrath PA, Rafii A, Buckingham B. The validation of visual analogue scales as ratio scale measures for chronic and experimental pain. *Pain* 1983;17:45-56.
4. Hayes K, Walton JR, Szomor ZL, Murrell GA. Reliability of five methods for assessing shoulder range of motion. *Aust J Physiother* 2001;47:289-294.
5. Windt D, Heijden G, Winter AF. The responsiveness of the shoulder disability questionnaire. *Ann Rheum Dis* 1998;57:82-87.
6. Messina C, Banfi G, Orlandi D, et al. Ultrasound-guided interventional procedures around the shoulder. *Br J Radiol.* 2016;89(1057):20150372.
7. Arroll B, Goodyear-Smith F. Corticosteroid injections for painful shoulder: a meta-analysis. *Br J Gen Pract* 2005; 55: 224-8.
8. Rees JD, Wilson AM, Wolman RL. Current concepts in the management of tendon disorders. *Rheumatology (Oxford)* 2006; 45: 508-21. doi: 10.1093/rheumatology/kel046
9. Sengodan VC, Kurian S, Ramasamy R. Treatment of Partial Rotator Cuff Tear with Ultrasound-guided Platelet-rich Plasma. *J Clin Imaging Sci.* 2017;7:32.
10. Saltzman BM, Jain A, Campbell KA, Mascarenhas R, Romeo AA, Verma NN, et al. Does the use of platelet-rich plasma at the time of surgery improve clinical outcomes in arthroscopic rotator cuff repair when compared with control cohorts? A systematic review of meta-analyses. *Arthroscopy* 2016;32:906-18.
11. Randelli P, Arrigoni P, Ragone V, Aliprandi A, Cabitza P. Platelet rich plasma in arthroscopic rotator cuff repair: A prospective RCT study, 2-year follow-up. *J Shoulder Elbow Surg* 2011;20:518-28.
12. Nourissat G, Ornetti P, Berenbaum F, Sellam J, Richette P, Chevalier X. Does platelet-rich plasma deserve a role in the treatment of tendinopathy? *Joint Bone Spine* 2015; 82: 230-4.
13. Ryu K, Ko D, Lim G, Kim E, Lee SH. Ultrasound-Guided Prolotherapy with Polydeoxyribonucleotide for Painful Rotator Cuff Tendinopathy. *Pain Res Manag.* 2018;2018:8286190.

14. Bertrand H, Reeves KD, Bennett CJ, Bicknell S, Cheng AL. Dextrose Prolotherapy Versus Control Injections in Painful Rotator Cuff Tendinopathy. *Arch Phys Med Rehabil.* 2016;97(1):17-25.
15. Lee DH, Kwack KS, Rah UW, Yoon SH. Prolotherapy for Refractory Rotator Cuff Disease: Retrospective Case-Control Study of 1-Year Follow-Up. *Arch Phys Med Rehabil.* 2015;96(11):2027-32.
16. Seven MM, Ersen O, Akpancar S, Ozkan H, Turkkan S, Yıldız Y, Koca K. Effectiveness of prolotherapy in the treatment of chronic rotator cuff lesions. *Orthop Traumatol Surg Res.* 2017;103(3):427-433.
17. Nho SJ, Strauss EJ, Lenart BA, Provencher MT, Mazzocca AD, Verma NN, et al. Long head of the biceps tendinopathy: diagnosis and management. *J Am Acad Orthop Surg* 2010; 18: 645–56.
18. Serafini G, Sconfienza LM, Lacelli F, Silvestri E, Aliprandi A, Sardanelli F. Rotator cuff calcific tendonitis: short-term and 10-year outcomes after two-needle us-guided percutaneous treatment—nonrandomized controlled trial. *Radiology* 2009; 252: 157–64.
19. Uhthoff HK, Sarkar K. Calcifying tendinitis. *Baillieres Clin Rheumatol* 1989; 3: 567–81.
20. Robinson CM, Seah KT, Chee YH, Hindle P, Murray IR. Frozen shoulder. *J Bone Joint Surg Br* 2012; 94: 1–9.
21. Juel NG, Oland G, Kvalheim S, Løve T, Ekeberg OM. Adhesive capsulitis: one sonographic-guided injection of 20 mg triamcinolon into the rotator interval. *Rheumatol Int* 2013; 33: 1547–53.
22. Park KD, Nam HS, Lee JK, Kim YJ, Park Y. Treatment effects of ultrasound-guided capsular distension with hyaluronic acid in adhesive capsulitis of the shoulder. *Arch Phys Med Rehabil* 2013; 94: 264–70.
23. Wertheim HM, Rovenstine EA. Suprascapular nerve block. *Anesthesiology* 1941; 2: 541–5.
24. Aly AR, Rajasekaran S, Ashworth N. Ultrasound-guided shoulder girdle injections are more accurate and more effective than landmark-guided injections: a systematic review and meta-analysis. *Br J Sports Med* 2015;49:1042-9.
25. Wu T, Song HX, Dong Y, Li JH. Ultrasound-guided versus blind subacromial-subdeltoid bursa injection in adults with shoulder pain: A systematic review and meta-analysis. *Semin Arthritis Rheum* 2015;45:374-8.
26. Tagliafico A, Russo G, Boccalini S, Michaud J, Klauser A, Serafini G, et al. Ultrasound-guided interventional procedures around the shoulder. *Radiol Med* 2014; 119: 318–26.