



El Parmak Yokluğunda Ayaktan Ele Damarsız Falanks Transferiyle Tedavi(Olgu Sunumu)

Kadir Ertem*, İrfan Ayan**, Mustafa Karakaplan*, Hacı Bostan*, Arslan Bora*

*İnönü Üniversitesi Tıp Fakültesi, Ortopedi ve Travmatoloji AD, Malatya

**Mersin Üniversitesi Tıp Fakültesi, Ortopedi ve Travmatoloji AD, Mersin

Eldeki konjenital deformiteler içinde kısmi parmak yokluklarının kemik grefti ile uzatma veya iskelet desteği olmaksızın parmak yumuşak dokusunun bulunduğu durumlarda kemiğin stabilizasyonu oldukça zordur. Bu çalışmamızda sol elde doğuştan üçüncü ve dördüncü parmak yokluğu olan bir olguya, ayak ikinci ve üçüncü parmak proksimal falankslarını, damarsız olarak transfer ettik. Hastanın 20 aylık takibinde fonksiyonel ve kozmetik olarak kabul edilebilir bir sonuç elde ettik.

Anahtar Kelimeler: Konjenital, Deformite, Parmak Yokluğu, Kemik Grefti

Nonvascularized Toe Phalanx Transfers in The Treatment Of Aphalangia(A case report)

In congenital malformations the lengthening of partially aplastic digits, by on-top plasty of a bone graft, or the bony stabilization of finger stumps consisting of soft tissue without skeletal elements, is extremely difficult. In this study we report a rare case with congenital aphalangia of third and fourth fingers of the left hand treated with nonvascularised proximal phalanxes of second and third toes. We had satisfactory results for function and cosmetic at the 20th months followup evaluation.

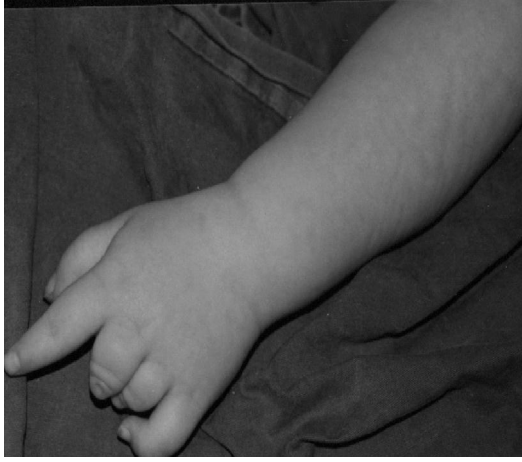Key Words: Congenital, Deformity, Phalanx Aplasia, Bone Graft.

Konjenital kısa parmaklarla ilgili birçok farklı tip, değişik isimlerle açıklanmıştır. Brakidaktili bunlar içinde en yaygın olarak kullanılanıdır.¹ Hastalardaki kısa parmakları nedeniyle yaşadıkları fonksiyonel yetersizlikler yanında belirgin rahatsızlık oluşturan kozmetik sorunlar nedeniyle çeşitli tedavi olanakları cerrahlar tarafından sunulmaktadır. Bunlar arasında ayak parmaklarından ele, damarsız proksimal falanks transferi; ayaktan ele damarlı serbest falanks transferi; değişik cihazlarla mevcut parmağın tedrici uzatılması gibi çeşitli tedavi olanakları vardır.¹⁻⁶

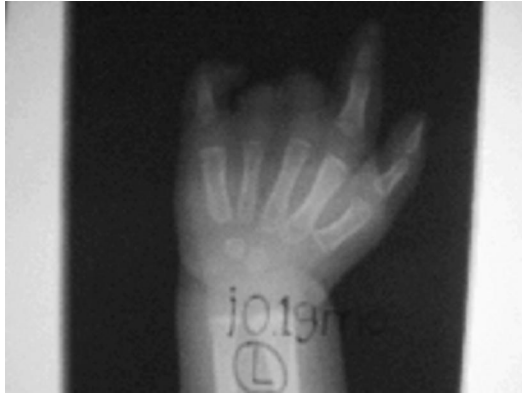OLGU

İE sol el 3 ve 4. parmaklarda parmak yokluğu(afalangia) ve 5. parmakta klinodaktili vardı.Bu 3-4. parmakların olduğu yerde bunlara ait çıkıntılar mevcuttu (Resim1-2). Beraberinde başka bir konjenital anomalisi yoktu. Hasta 19 aylık iken yapılan müdahale ile sol ve sağ ayak 2. parmak proksimal falanksları periostları korunarak sol el 3. ve 4. parmaklara taşındı. 5. parmak için yumuşak doku gevşetmesi uygulandı. K-teli ile tespit edildi (Resim3). Altı haftalık uzun kol ateli sonrası hastaya fizyoterapi başlandı. Hasta daha sonra altı aylık aralarla poliklinik kontrollerinde hastanın sol el ve her iki ayak fonksiyonları ve radyografilerde falanksların gelişimi değerlendirildi (Resim 4-7). Hastanın 20 aylık takip sonrası (5 yaş) yaptığımız değerlendirmede; hastanın sol elini sağ eli kadar gündelik faaliyetlerinde kullandığı ve donör her iki ayakla ilgili yürümede ve fonksiyonlarında herhangi bir yetersizlik olmadığı görüldü. Sol el 3. ve 4.parmak MP(metakarpofalangeal) eklem fleksiyonu 70° ve ekstansiyon oranı 0° bulunmuştur. Radyografik incelemesinde 3-4. parmak fizis hatlarının açık olduğu bunların boyları post-operatif 6. haftadaki ölçümlerde sırayla 11 ve 10mm iken son ölçümlerinde 16 ve 13mm uzunlukta oldukları bulundu. Burada 3-4. falankslarda kısmi rezorpsiyon olsa da büyümenin devam ettiği anlaşılmaktadır.

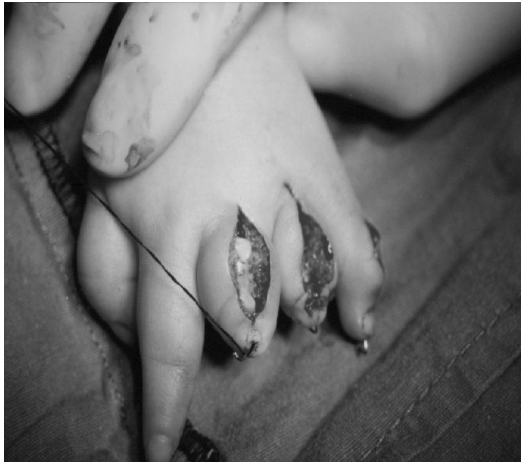Resim1. Ameliyat Öncesi clin görüntüsü



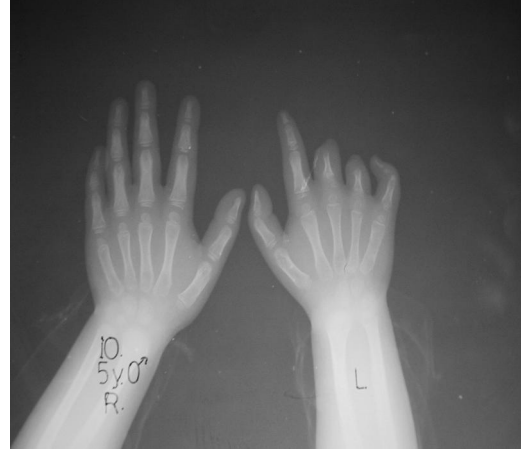Resim2. Ameliyat öncesi radyografisi



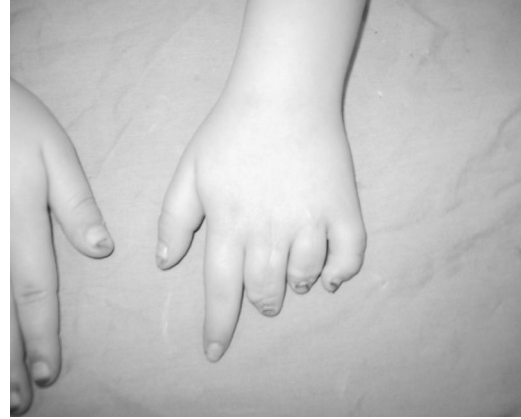Resim 3. Ameliyat esnasında



Resim 4. Ameliyattan 20 Ay sonrası radyografisi



Resim 5. Ameliyattan 20 ay sonrası clin görüntüsü

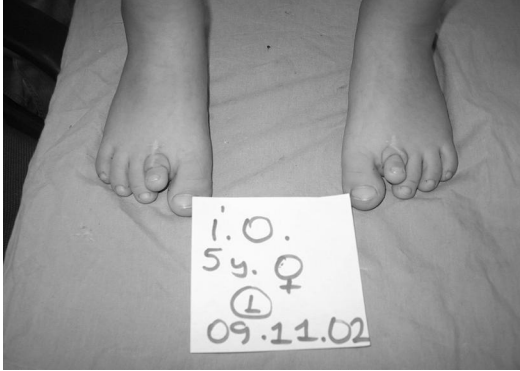


Resim 6. Ameliyattan 20Ay sonrası fonksiyonel görüntüsü



El Parmak Yokluğunda Ayaktan Ele Damarsız Falanks Transferiyle Tedavi(Olgu Sunumu)

Resim7. Ameliyattan 20 ay sonrası ayakların görüntüsü



TARTIŞMA

Mikrocerrahi yöntemlerindeki son dönemlerdeki hızlı gelişmelere paralel olarak, eldeki falanksların konjenital yokluğu yada travmatik nedenlerle kayıpları neticesinde ayaktan ele damarlı falanks transferi son yıllarda yaygınlık kazanmıştır. Buck-Gramcko(1995), konjenital deformiteli 30 çocuğa ayaktan başparmak transferi yapmış. 25'inde başarılı sonuç almış. Bu özellikle karpometakarpal eklemi olmayanlara serbest damarlı parmak transferi yapılmaması gerektiğini ileri sürmüştür(7). Chung (2000), başparmak yokluğu olan 21 hastanın 16'sına ayaktan ele damarlı falanks transferi yapmışlar.Ortalama 7.2 yıllık takipleri sonucunda fonksiyonel ve kozmetik olarak iyi sonuç aldıklarını ve donör ayaklarda minimal rahatsızlık kaydettiklerini bildirmişlerdir(5). Ancak damarlı falanks transferinin teknik olarak zorlukları vardır. Ayrıca ameliyat süresinin uzun olması ve transfer sonrası, olabilecek komplikasyonların göz önünde bulundurulması gereklidir.

Konjenital el parmak kısalık veya yokluklarında kemiğin tedrici olarak birtakım cihazlar yardımıyla uzatılması, uygulamasının kolay olması, ameliyatın kısa sürmesi ve donör alan problemleriyle karşılaşmama gibi avantajlarından dolayı yaygın olarak uygulama alanı bulabilmektedir. Foucher(2001) ilizarov yöntemiyle 41 hastaya tedrici uzatma uygulamış.3.8 ay süresinde ortalama 2.3cm kadar uzatma sağlanmış. Bunlardan 31 hasta kaynarken, 10 hastaya ilave kemik grefti konarak kaynama elde edilmiş. %32 olan komplikasyon oranı içinde ikisinde tam yetersizlik, birinde ekstensör tendon rüptürü, üçünde çivi dibi enfeksiyonu, ikisinde ağrı, ikisinde geç kaynama, ikisinde angüstasyon ve birinde kallus kırığı, birinde metakarpofalangeal eklem çıkığı, ve birinde eklem sertliği kaydedilmiştir. Bu tedavide

parmak duyusunun korunması ve kemikte rezorpsiyon olmaması avantaj olduğu bildirilmiştir(6).

Konjenital olarak elde fleksör ve ekstensör mekanizmanın bulunduğu ancak kemik desteğin olmadığı parmak yokluklarında ayaktan ele damarsız falanks transferi uygulaması kolay, açık olan fizisten (periostu korunarak) büyüme potansiyeli bulunan, donör sahada minimal rahatsızlığın görülebildiği, uygulama alanı olan bir ameliyat tekniği olmuştur. Buck-Grumcko(1990), 1976-1990 arası 57 çocuğa 97 ayak parmak transferi yapmış. Kemik grefti alınırken periostu korunmuş ve donör alana da tendon interpozisyonu yapılarak parmakta olabilecek kısılma en aza indirilmiştir. Bu hastalarda 0°-90° arası eklem hareket genişliği elde ettiğini bildirmiştir(3). James (1998) damarsız falanks transferinin kısıtlı endikasyonu olduğunu, bunlarda açık görünen fizis fonksiyonel büyüme plağı özelliğinde olmayabileceğini açıklamıştır(1). Bourke(2002) donör alanda karşılaşılan komplikasyonlardan dolayı iliaktan silindirik grefti tarif etmiştir(2). Bizim olgumuzda her iki ayak ikinci parmak proksimal palanks transferi uygulamamızın, 41 aylık takibimiz neticesinde, fonksiyonel olarak parmaklarda metakarpofalangeal ortalama 70° eklem hareket genişliği vardı, düz röntgen incelemesinde geçen sürede greftte büyümenin olduğu ve fizis hattının açık olduğu görülmüştür. Donör bölge ayaklarda yürüme fonksiyonu normal ve kozmetik olarak minimal deformite vardı.

Bu tür hastaların tedavileri planlanırken özellikle ailesi ile detaylı görüşülerek bu tedavi şekillerinin avantaj ve dezavantajları detaylı olarak açıklandıktan sonra, her hastaya göre tedavi protokolü oluşturulmasının gerekliliğine inanmaktayız.

KAYNAKLAR

1. James MA, Durkin RC. Nonvascularized toe proximal phalanx transfers in the treatment of aphyalangia. *Hand Clin* 1998;Vol.14(1), 1-15.
2. Bourk G, Kay SP. Free phalangeal transfer: donor site outcome. *Br J Plast Surg* 2002; 55(4):307-11.
3. Buck-Gramcko D. The role of nonvascularized toe proximal phalanx transplantation. *Hand Clin* 1990;6(4):643-59.
4. Bradbury ET, Kay SP, Hewison J. The psychological impact of microvascular free toe transfer for children and their parents. *J Hand Surg [Br]* 1994; 19(6):689-95.
5. Chung KC, Wei FC. An outcome study of thumb reconstruction using microvascular toe transfer. *J Hand Surg [Am]* 2000; 25(4):651-8.
6. Foucher G, Pajardi G, Lamas C, Medina J, Navarro R. Progressive bone lengthening of the hand in congenital malformations.41 cases. *Rev Chir Orthop Reparatrice Appar Mot* 2001; 87(5):451-8
7. Buck-Gramcko U, Buck-Gramcko D. Free toe transplantation in congenital hand defects. *Handchir Microchir Plast Chir* 1995; 27(4):181-8.

Yazışma Adresi:

Dr Kadir ERTEM
İnönü Üniversitesi Tıp Fakültesi
Ortopedi ve Travmatoloji AD, Malatya
E-posta : kertem@inonu.edu.tr
Tel : 542 647 3933