

# SEMPTOMATİK KORONO-KAMARAL FİSTÜL: OLGU SUNUSU

Dr. Ramazan ÖZDEMİR \*  
Dr. Hasan PEKDEMİR \*  
Dr. Alpay Turan SEZGİN \*  
Dr. Aytekin GÜVEN \*  
Dr. Cemal TUNCER \*

56 yaşında, kadın hasta; göğüs ağrısı, çarpıntı ve başdönmesi nedeniyle kardiyoloji polikliniğine başvurdu. Hastaya Efor testi ve Holter uygulandıktan sonra, koroner anjiyografi önerildi. Çekilen anjiyografi'de: sol ana koronerden sirkumfleks arter lokalizasyonundan çıkan, proksimalinde anjiomatöz yumaklaşma gösteren, distale doğru kalınlaşarak giden ve sol atriuma - sol serbest duvarı seviyesinde boşalan korono-kamaral fistül tesbit edildi. Anjina pektoris ve ventriküler aritmili hastaların ayırıcı tanısında bu gibi seyrek olguların da hatırlanması gerektiği düşünüldü. Bu koroner anomaliye çok nadir rastlanması sebebiyle olgu sunusu olarak takdim edildi.

**Anahtar kelimeler:** Korono-kamaral fistül, anjina pektoris, ventriküler aritmi.

## **Symptomatic coronary-camaral fistula: a case report**

56 years old, female patient was admitted to the Department of Cardiology Clinic because of chest pain, palpitation and dizziness. After examination, Holter and Treadmill tests were performed and coronary angiography was suggested. Angiography revealed a coronary-camaral fistula; originating from left main, near localized circumflex artery lodge, which its proximal portion consist of angiomateuse complex while distal portion getting thicker and draining in the free wall of left atrium. Although coronary-camaral arterial fistulae are rare ruling out this entity in patients with angina pectoris and ventricular arrhythmia is essential and we believe worth publishing.

**Key words:** Coronary-camaral fistulae, angina pectoris, ventricular arrhythmia.

\* İnönü Üniversitesi Tıp Fakültesi  
Kardiyoloji AD  
MALATYA

**Yazışma Adresi:**  
Dr. Ramazan Özdemir,  
İnönü Üniversitesi Tıp  
Fakültesi, Kardiyoloji AD,  
MALATYA  
Tel : 422 3410660  
Fax: 422 3410729

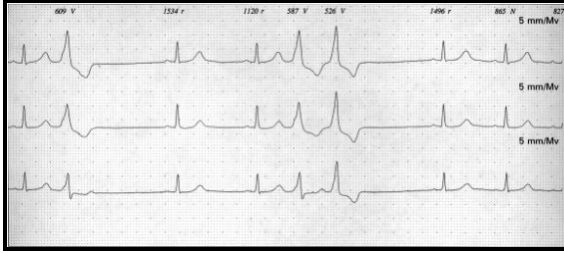
Koroner arterlerin konjenital anomalileri; pulmoner arterden anormal orjinlenme, koroner AV fistül, sol koroner arterin sağ sinüs valsavadan orijin alması, sağ koroner arterin sol sinüs valsavada orijin alması, hipoplastik ya da aplastik koroner arterler ya da korono-intrakardiyak fistüldür<sup>1</sup>. Bu durumlar herhangi bir şikayet yapmayabilir. Ancak bazı vakalarda anjina pektoris, aritmi, ani ölüm olayları olabilmektedir.

## **OLGU**

Elli altı yaşında kadın hasta, çarpıntı ve göğüs ağrısı nedeniyle kardiyoloji

## Özdemir ve ark

polikliniğine başvurdu. Sorgulamasında hastanın on-onbeş yıldır çarpıntı, iki yıldan beri eforla artan ama istirahatte de olan, sırta ve sol kola yayılan göğüs ağrısı olduğu ve bu şikayetlerinin son iki aydır arttığı öğrenildi. Fizik muayenesinde kan basıncı: 130/75 mmHg, nabız: 78/dakika ve aritmik, kalpde dinlemekle sık gelen ekstra atımlar dışında patolojik bulguya rastlanmadı. Laboratuvar değerlendirmesinde, Hb: 13.8 gr/dl, Htc: %40.3, lökosit: 6500 m<sup>3</sup>, trombosit: 256000 m<sup>3</sup>, AKŞ: 86 mg/dl, BUN: 12 mg/dl, kreatinin: 0.9 mg/dl, diğer biyokimyasal değerleri normal sınırlarda idi. Telekardiyografi ve ekokardiyografisi normaldi. EKG'de ise sinüs ritminde, bigemine ve trigemine gelen multimorfik ventriküler ekstra atımlar vardı. Efor testinde tüm derivasyonlarda, 2 mm'nin üstünde yaygın ST depresyonu mevcuttu. Yapılan 24 saatlik holter testinde ise bigemine, trigemine, couple tarzında gelen multifokal ventriküler ekstra atımlar ve salvolar şeklinde ventriküler taşikardi atakları vardı (Resim 1).

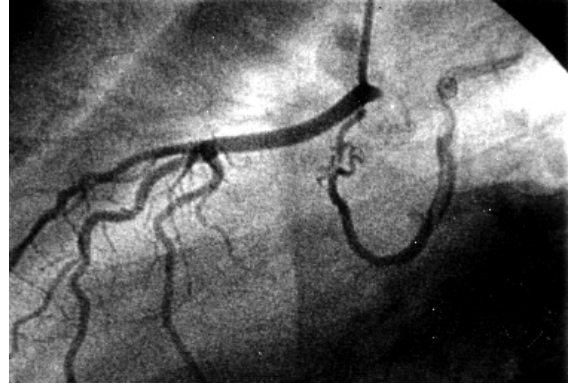


**Resim 1.** Holter elektrokardiyogram örneği.

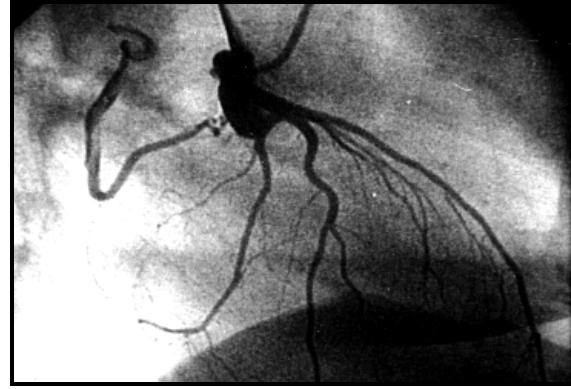
Anjina pectoris ve ventriküler aritminin etiyolojisini araştırmak için yatırılan hastanın anjiyografisinde; ventrikülografi, sol ana koroner, sol ön inen arter ve sağ koroner arter normaldi. Ancak sirkumfleks arter lokalizasyonunda koroner anomali tesbit edildi. Sirkumfleks arter yerine sol ana koroner arterden çıkan, proksimalinde anjiomatöz yumaklaşma gösteren, distale doğru kalınlaşarak giden ve sol atriyumun sol serbest duvarı seviyesinde boşalan korono-kamaral fistül tesbit edildi (Resim 2, 3).

### TARTIŞMA

Koroner arterlerin fistülü koroner dolaşımın nadir konjenital anomalilerinden birisidir. Fistül epikardiyal koroner arter ile kardiyak boşluklar,



**Resim 2.** Lateral görünüm.



**Resim 3.** Sağ anterior oblik görünüm.

koroner sinüs, mediastinal damarlar, vena kava ve pulmoner arter gibi büyük damarlar arasındadır<sup>2</sup>. Bu koroner arter fistüllerinin yarısı sağ koroner arterden, diğer yarısı ise sol ön inen arter ve sol sirkumfleks arterden kaynaklanır. Bu fistüllerin ise %41 sağ ventriküle, %26 sağ atriyuma, % 17 pulmoner artere, % 3 sol ventriküle ve % 1 süperiyör vena kavaya drene olur ve çoğu tekdir. Ancak birden çok fistül de tesbit edilmiştir<sup>3,4</sup>. Koroner arter fistüllerinin büyük bir kısmı hemodinamik bozukluğa yol açmayan küçük fistüller olup çoğunlukla tesadüfen koroner anjiyografi esnasında tesbit edilirler ve asemptomatiktirler. Büyük olanlar miyokardiyal iskemi, akut miyokard infarktüsü, stroke, aritmiler, konjesif kalp yetmezliği, infektif endokardit, süperiyör vena kava sendromu ve anevrizmal fistül rüptürüne neden olabilir. Bu hastaların uzun dönemde survisi fistül nedeniyle drenajın büyüklüğü ve koroner sirkülasyondan çalınan kana bağlı oluşan miyokardiyal iskemiye bağlıdır<sup>5,6</sup>. Semptomatik koroner arteriyel fistül, transkateter veya cerrahi metotlar ile

## Semptomatik korono-kamaral fistül: olgu sunusu

kapatılmalıdır. Cerrahi tedavinin sonuçları mükemmeldir<sup>7,8</sup>. Yakın zamanda transkateter teknik ile fistüllerin kapatılması mümkün olmuştur. Perry ve arkadaşları koroner arteriyel fistülü olan dokuz vakadan altısına Gainturco coil, ikisine double-umberella device, bir hastaya da coil ve umbrella kombinasyonu uygulamışlar. Birden çok kamaraya dranajı olanlara ise cerrahi tedavi uygulanmıştır<sup>9</sup>. Bizim vakamızda anjina pektoris ve aritmilerin, korono-kamaral fistül nedeniyle normal koroner kan akımında azalmaya sekonder iskemi nedeniyle olabileceği düşünüldü. Transkateter tekniği ile korono-kamaral fistüle coil konularak fistülün kapatılması planlandı. Ancak önerilen tedaviyi hasta kabul etmedi. Bunun üzerine hastanın kardiyoloji polikliniğinde sık takip yaptırması önerilerek taburcu edildi.

Sonuç olarak anjina pektoris ve/veya aritmi ile başvuran hastaların ayırıcı tanısı arasında seyrek

olarak karşılaştığımız korono-kamaral fistüllerin de düşünülmesi gerektiğine kanaatine varıldı.

### KAYNAKLAR

1. Myerburg RJ, Castellanos A. Caediac arrest and sudden cardiac death. Braunwald E. Heart disease. A textbook of cardiovascular medicine. Fifth edition. WB Saunders, Philadelphia, 1997:742-72.
2. Waller BF. Nonatherosclerotic coronary heart disease. Alexander RW, Schlant RC, Fuster V. Hurst's The Heart. ninth edition. Mc Graw-Hill, New York 1998;Volume 1: 1197-232.
3. Bittl J.A. Levin D.C. Coronary arteriography. Braunwald E. Heart disease. A textbook of cardiovascular medicine. Fifth edition. WB Saunders, Philadelphia, 1997:240-69.
4. Reidy JF, Anjos RT, Qureshi SA, Baker EJ, Tynan MJ. Transcatheter embolization in the threatment of coronary artery fistulas. J Am Coll Cardiol 1991; 18:187-92.
5. Gupta NC, Beauvais J. Physiologic assessment of coronary artery fistula. Clin Nucl Med 1991 Jan;16(1):40-2.
6. Tkebuchava T, Von Segesser LK, Vogt PR, Jenni R, Arbenz U, Turina M. Congenital coronary fistulas in children and adults: diagnosis, surgical technique and results. J Cardiovasc Surg (Torino) 1996 Feb;37(1):29-34.
7. Fernandes ED, Kadivar H, Hallman GL, Reul GJ, Ott DA, Cooley DA. Congenital malformations of the coronary arteries: the Texas Heart Institute experience. Ann Thorac Surg 1992 Oct;54(4):732-40.
8. Urrutia-S CO, Falaschi G, Ott DA, Cooley DA. Surgical management of 56 patients with congenital coronary artery fistulas. Ann Thorac Surg 1983 Mar;35(3):300-7.
9. Perry SB, Rome J, Keane JF, Baim DS, Lock JE. Transcatheter closure of coronary artery fistulas. J Am Coll Cardiol 1992 Jul;20(1):205-9.