

Koledok Kistleri : İki Olgu Sunumu

**Dr. Selami Suma¹, Dr. Çetin Çelenk¹, Dr. Pınar Polat¹, Dr. Volkan Tanı¹, Dr. Suat Eren¹,
Dr. Adnan Okur¹**

Koledok kistleri ekstrahepatik ve/veya intrahepatik safra yollarında kistik dilatasyonlarla karakterize, nadir görülen bir anomalidir. Koledok kistlerinin erken tanı ve tedavisinin yapılması komplikasyonların önlenmesinde önemlidir. Oral kolesistografi ve intravenöz kolanjiografi tanıya yardımcı olmakla birlikte bugün için ultrason ve bilgisayarlı tomografi tanıda öncelikle kullanılan yöntemlerdir. İki olgu nedeniyle koledok kistlerinin bilgisayarlı tomografi ve ultrason görünüm özelliklerini sunmayı amaçladık. [Turgut Özal Tıp Merkezi Dergisi 1996;3(3):223-225]

Anahtar Kelimeler: Koledok kistleri, bilgisayarlı tomografi, ultrason

Choledocal cysts : two case reports

Choledocal cysts are uncommon pathologies which characterize by cystic dilatations of intrahepatic and/or extrahepatic bile ducts. Early diagnosis and the appropriate therapy of choledocal cysts are important for preventing the complications. Oral cholestyography and intravenous cholangiography are helpful in diagnosis but ultrasound and computerized tomography are the first diagnostic methods in recent years. We aimed to present the ultrasound and computerized tomography findings of choledocal cysts in two cases. [Journal of Turgut Özal Medical Center 1996;3(3):223-225]

Key Words: Choledocal cysts, computerized tomography, ultrasound

Koledok kistleri, bilier sistemin etyolojisi tam olarak bilinmeyen, az görülen bir anomalisidir. Ekstrahepatik ve/veya intrahepatik safra yollarında kistik dilatasyonlarla karakterize olan bu anomali doğumdan itibaren her yaşta görülebilir (1). Karın ağrısı, karında kitle ve sarılık hastalığın klasik triadidir. Belirti ve bulguların spesifik olmaması tanıyı geciktirmektedir. Olguların %40 - 60'ı 10 yaşından önce tanı alırken, %20 olgu da ilk defa erişkin çağda teşhis edilir (1, 2). Oral kolesistografi ve intravenöz kolanjiografi tanıya yardımcı olmakla birlikte bugün için ultrasonografi (US) ve/veya bilgisayarlı tomografi (BT) öncelikle kullanılan yöntemlerdir (3).

Koledok kistlerinin nispeten nadir görülmesi nedeni ile US ve BT yöntemlerinin tanı özelliklerini iki olguda sunmayı amaçladık.

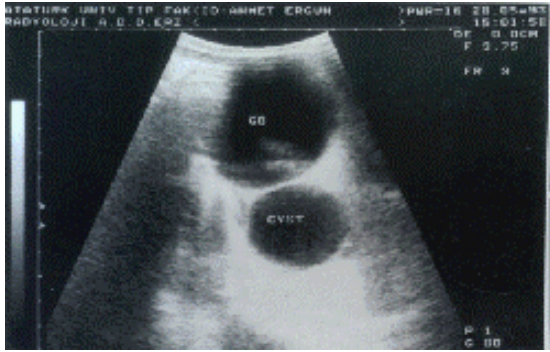OLGU SUNUMU

OLGU 1 : Aralıklı karın ağrısı ve sarılık nedeniyle incelenen 5 yaşında erkek çocukta US'de, porta hepatis lokalizasyonunda koledok ile ilişkisi saptanan 5x5 cm ebatlarında anekoik kistik yapı mevcuttu. BT' de porta hepatiste kalın duvarlı hipodens, kistik dansite veren lezyon tespit edildi. Safra kesesinin normalden geniş olduğu gözlemlendi.

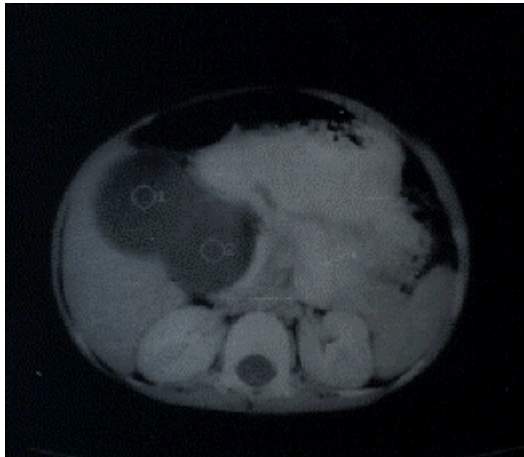¹ Atatürk Üniversitesi Tıp Fakültesi Radyoloji Anabilim Dalı, Erzurum
17-20 Aralık 1996 tarihinde Bursa'da yapılan 5. Ulusal Radyoloji Kongresinde poster olarak sunulmuştur

US ve BT incelemede başka abdominal patolojik bulgu tespit edilmedi (Resim 1a, 1b). Tip II koledok kisti ön tanısı ile opere edilen olguda, radyolojik bulgular desteklendi.

OLGU 2 : 12 yaşında kız çocuğu, karın ağrısı, sarılık ve sağ üst kadranda kitle nedeniyle US ile incelendi. US' de, porta hepatis lokalizasyonunda 12 cm çapında anekoik kistik lezyon tespit edildi. Safra kesesi normalden genişti. BT'de de porta hepatis lokalizasyonunda 12 cm çapında kalın duvarlı, düzgün kenarlı kistik dansite veren hipodens lezyon mevcuttu. Safra kesesi normalden geniş olan olguda, diğer abdominal oluşumlarda patoloji tespit edilmedi (Resim 2a, 2b). Tip II koledok kisti tanısı ile opere edilen olguda operasyon bulguları radyolojik tanımımızı destekledi.



a

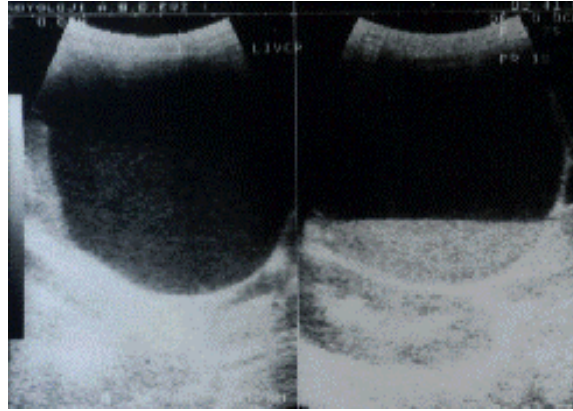


b

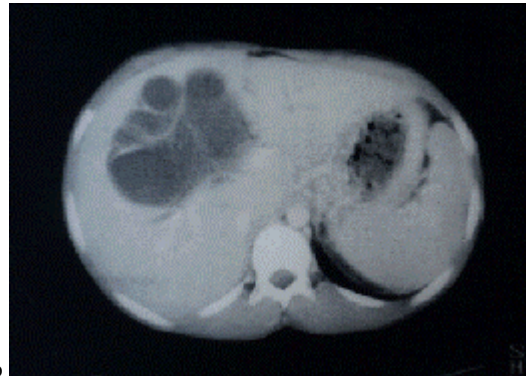
Resim 1. a: Olgu 1'de porta hepatisde koledok kistine ait ultrasonografik görünüm. b: Aynı olguya ait bilgisayarlı tomografi görünümü : porta hepatisde hipodens kistik lezyon

TARTIŞMA

Tadoni sınıflandırmasına göre koledok kistleri 5 gruba ayrılır (4). Tip I olguların %50 - 80'inde bulunur (1, 2, 4). Tip IA ekstrahepatik bilier ağacın dilatasyonudur. Tip IB koledokun distal kesiminde segmental dilatasyondur. Tip IC'de koledok ve ana hepatic kanalda fuziform dilatasyon vardır. Tip II koledok kisti olguların %2'sinde bulunur, ekstrahepatik safra yollarının divertikülüdür. Divertikül geniş veya dar boyunlu olabilir. Bizim iki olgumuz da radyolojik tanı ve cerrahi sonuçlarına göre tip II olarak yorumlandı. Tip III kist, intraduedonal koledok kesiminin fokal dilatasyonudur. Olguların %1.4-5'inde görülen bu tipe koledokosel denir. Tip IVA'da ekstrahepatik safra yollarındaki kistik dilatasyonla birlikte intrahepatik safra yollarında da kistik değişiklikler vardır. Olguların %19'u bu tiptir. Tip IVB'de multipl



a



b

Resim 2. a: Olgu 2 'de transvers ultrasonografik kesitte anekoik, posteriorunda hareketle yer değiştiren konsantr safraya ait ekojen yapılar içeren kistik lezyon izlenmektedir. b: Aynı olguya ait bilgisayarlı tomografide karaciğer sağ lob anterior segmentte hipodens koledok kisti izlenmektedir

ekstrahepatik kistler vardır. Tip V intrahepatik bilier ağaçta multiple kistik dilatasyonlarla karakterize olup, Caroli hastalığı olarak bilinir. Kist içinde taş oluşumu, kolesistit, kese taşı, pankreatit, kolanjiokarsinom, intrahepatik abse ve siroz sık izlenen komplikasyonlar olup tedavide güçlükler oluşturabilir. Bu komplikasyonlara adultlerde daha sık raslanılır.

Geçmiş yıllarda koledok kistlerinin tanısı güçlü ve sıklıkla operasyondan önce konulamazdı. Direkt grafilerde, eğer kist yeterince büyükse sağ üst kadranda yumuşak doku kitlesi olarak görülebilir (3). Gastrointestinal sistemin kontrastlı incelemelerinde indirekt bulgulardan yararlanılabilir. Oral kolesistografi ve intravenöz kolanjiografi tanıya yardımcı olmakla birlikte hiperbilirubinemi olan olgularda değeri sınırlıdır.

Bugün, koledok kistlerinin preoperatif tanısı, US ile kolayca yapılabilmektedir (5). US'de karaciğer hilusuna giren, safra kesesinden ayrı bir kistik yapının varlığı öncelikle koledok kistini düşündürmelidir. Spesifik tanı için kist içine giren safra yollarının gösterilmesi gerekmektedir (6). Eğer safra kanallarının kist içine girdiği gösterilemiyorsa, ayırıcı tanıda bu bölgedeki, hepatik, adrenal, renal kistler, gastrointestinal duplikasyon kistleri, mezenterik ve omental kistler, pankreatik psödokist, distandü safra kesesi, hepatik arter anevrizması gibi diğer kistik kitleler düşünülmelidir. Bu gibi durumlarda BT, manyetik rezonans görüntüleme, kolanjiografi ve sintigrafi gibi diğer tanı yöntemlerine başvurulabilir (3). BT, dilatasyonun derecesini, kistin çevre dokularla ilişkisini ve eşlik eden patolojileri göstermede oldukça faydalıdır (7). BT, özellikle US ile tespit edilemeyen daha distal safra kanallarının gösterilmesinde ve segmental intrahepatik dilatasyonun teşhisinde yararlıdır. Biz iki olgumuza US ve BT tanı yöntemlerini uyguladık. İki olguda da porta hepatis lokalizasyonunda tespit edilen kistler Tip II koledok kisti olarak yorumlandı. Tanı yöntemlerimizle, ilave bir patoloji tespit edemedik ve ayırıcı tanıda başka bir benzer lezyon düşünmedik. Koledok kisti olan olgularda kolanjit ve pankreatit atakları erken dönemde görülebilir. Çift koledok, safra yolları atrezisi, sklerozan kolanjit, konjenital hepatik fibrozis, anüler pankreas

birlikte görülebilen diğer anomalilerdir (8). Olguların %8 - 70'inde safra kesesi veya kist içinde taş bulunabilir. US, BT ve manyetik rezonans görüntüleme eşlik eden patolojilerin teşhisinde kullanılması gereken tanı yöntemleridir (3).

Tip II koledok kistlerinde tercih edilen tedavi yöntemi kistin eksizyonudur. Olgularımızda da kistler rezeke edildi.

Sonuç olarak; ciddi komplikasyonlara neden olabilen koledok kistlerinin, erken tanı ve tedavisinin yapılması, komplikasyonların önlenmesinde önemlidir. US ve BT bu amaçla kesin tanının konulmasında çoğu zaman yeterlidir. Ancak şüpheye düşülen olgularda, diğer tanı yöntemlerine başvurulabilir.

KAYNAKLAR

1. Yamaguchi M. Congenital choledocal cyst. Analysis of 1433 patient in Japanese literature. Am J Surg 1980;140:653-7.
2. Anand AC, Sahni P, Dip NBE, et al. Congenital biliary cyst in Indian adults. Am J Gastroenterol 1991;86:850-4.
3. Schulte SJ. Embryology, normal variation and congenital anomalies of the gallbladder and biliary tract. In: Freney PC, ed. Alimentary Tract Radiology. 5th ed. St Louis: Mosby 1994;1251-74.
4. Tadoni T, Watanabe Y, Narusue M, et al. Congenital bile duct cysts : classification, operative procedures and review of 37 cases including cancer arising from choledocal cyst. Am J Surg 1877;134:263-8.
5. Young W, Blane C, White SJ, Polley TZ. Congenital biliary dilatation : a spectrum of disease detailed by ultrasound. Br J Radiol 1990;63: 333-8.
6. Filly RA, Carlsen EN. Choledocal cyst : report of a case with specific sonographic findings. J Clin Ultrasound 1979;4:7-10.
7. Araki T, İtai Y, Tasaka A. CT of choledocal cyst. AJR 1980;135:729-36.
8. Crittenden SL, McKinley MJ. Choledochal cyst - clinical features and classification. Am J Gastroenterol 1985;80:643-7.

Yazışma adresi : Dr. Selami SUMA
Atatürk Üniversitesi Tıp Fakültesi
Radyoloji Anabilim Dalı
ERZURUM
Tel : 2331122 / 1136