

Tavşanların (*Oryctolagus cuniculus huxleyi*) mide ve mide bezleri üzerinde histolojik ve bazı histoşimik araştırmalar

Dr. Sacide KARAKAŞ*, Dr. M. Hanifi EMRE**, Dr. Ali OTLU***, Dr. Semra ERPEK***,
Dr. Feral ÖZTÜRK***

Bu araştırma tavşan mide duvarı ve mide bezlerinin ışık mikroskopik yapısını incelemek amacıyla yapıldı. Çalışmada Yeni Zelanda ırkı 30 adet erkek tavşan kullanıldı. Tavşanlarda mide duvarının tipik tubuler organların içerdiği bütün katmanlara sahip olduğu saptandı. Fundus ve piloris'in midenin asıl büyük bölümünü oluşturduğu, kardiya'nın ise oldukça sınırlı dar bir bölge olarak kaldığı anlaşıldı. Mide bezleri ile lamina muskularis mukoze arasında bezsiz bir bölge (lamina subglandularis) yoktu.

Tüm mide yüzeyi tek katlı prizmatik epitellerle döşenmişti. Kardiya bezleri oldukça kısa ve lumenleri diğer mide bezlerine göre daha geniştir. Kardiya ve piloris bezleri tek tip kübik hücrelerden, fundus bezleri ise başlıca üç ayrı tip hücreden oluşmuştur. Fundus bezlerinin boyun ve gövde kısmı kollum ve pariyetal hücreleri, dip kısmı ise prensipal ve pariyetal hücreleri içermektedir. Bu araştırmada ayrıca yüzey ve bez epitellerinin PAS ve alcian blue boyanma yetenekleri de saptandı. [Turgut Özal Tıp Merkezi Dergisi 2(1):7-13,1995]

Anahtar Kelimeler : Tavşan, mide, histoloji, histokimya.

Histological and some histochemical observations on stomach and gastric glands of rabbits (*Oryctolagus cuniculus huxleyi*)

The aim of this investigation was to study the light microscopic structure of the wall of stomach and gastric glands of rabbits. In this study 30 male rabbits belong to New Zealand strain were used. The wall of the rabbit stomach has all the layers of a typical tubular organ. In rabbits the cardiac zone was a limited area, the fundic and pyloric regions occupying the remainder of the stomach. There was not a subglandular layer (lamina subglandularis) between the base of the glands and the lamina muscularis mucosae.

The simple columnar epithelium lines entire stomach. The body of cardiac glands were relatively short and have a wider lumen than that of the fundic and pyloric glands. Secretory epithelium of cardiac and pyloric glands were cuboidal. Fundic glands have mainly three kind of cells. The neck and body the glands consists of collum and parietal cells, base of the glands contains principal and parietal cells. In addition, the PAS and alcian blue activity of surface and glands epithelia were recorded. [Journal of Turgut Özal Medical Center 2(1):7-13,1995]

Key Words : Rabbit, stomach, histology, histochemie.

Basit mideler grubundan olan tavşan midesi özofagus'un hemen girişinde dar bir kardiya (cardia), bunun hemen soluna doğru genişlemiş fundus (fundus) ve sağa doğru yönelmiş bulunan piloris (pyloris) bölümlerini içerir^{1,2}. Kardiya mukozası beyazımsı sirküler kıvrımlar içerirken fundus-piloris mukozası daha koyu renkte, iyi belirgin longitudinal

dürümlere sahiptir². Basit mideler içten dışa doğru tunika mukoza, submukoza, tunika muskularis ve tunika seroza katmanlarını içerir. Tunika mukoza ayrıca lamina epitelyalis, propriya mukoza, lamina muskularis mukoze alt katmanlarına ayrılır^{3,5}.

Midenin bütün bölümlerinde lamina epitelyalis tek katlı prizmatik, müköz özellikte hücrelerden

* : İnönü Üniversitesi Tıp Fakültesi Anatomi Anabilim Dalı - Malatya

** : İnönü Üniversitesi Tıp Fakültesi, Fizyoloji Anabilim Dalı - Malatya

*** : İnönü Üniversitesi Tıp Fakültesi, Histoloji ve Embriyoloji Anabilim Dalı - Malatya

Karakaş ve ark.

Tavşanların mide ve mide bezleri üzerinde histolojik ve bazı histoşimik araştırmalar

oluşur. Bu hücreler oval şekilli, hafifce bazal konumlu çekirdeklere sahiptir^{3,4}. Yüzey epitelleri yetişkinlerde PAS pozitif reaksiyon gösterirler^{3,5,6}.

Propriya mukoza'da bulunan mide bezleri topoğrafik yerleşimlerine bakılarak kardiya, fundus ve piloris bezleri olarak gruplandırılırlar^{3,1,6}. Bu bezlerin dağılımları ve hücresel yapıları hem prenatal hem de postnatal dönemlerde koyun, keçi, sığırlarda mukayeseli olarak⁶ ve sığırlarda araştırılmıştır. Kardiya ve piloris bezleri tek tip, fundus bezleri ise başlıca üç ayrı tip hücreden (kollum, pariyetal, prensipal) oluşmuştur^{3,7}. Fundus bezlerinin bilhassa dip kısımlarında Gümüşleme ile iyi seçilen enteroendokrin hücreler de bulunur^{3,4}.

Bu araştırmada bir laboratuvar hayvanı olarak sıkça kullanılan tavşanların midesinin ışık mikroskopik düzeyde incelenmesi, mide bezlerinin dağılımı, hücresel özellikleri ve bazı histoşimik boyanma (PAS, Alcian blue) özelliklerinin saptanması ve sonuçların elde edilebilen literatür bildirimlerle karşılaştırılması amaçlanmıştır.

MATERYAL ve METOD

Bu araştırmada 5 aylık 30 adet erkek tavşan materyal olarak kullanıldı. Bu tavşanlar : "Aflatoksin B₁'in tavşanlarda kan parametreleri ve bazı organlar üzerindeki fizyolojik, biyokimyasal ve histolojik etkilerinin araştırılması" adlı projenin⁸ de materyalleriydi. Adı geçen projede : tavşanların 6 adeti kontrol olarak ayrılıp diğerlerinden 8'er tavşanlı üç ayrı deneme grubu oluşturuldu. Aflatoksin B₁ alkolde eritilerek havuçlara enjekte edildi ve 3 ay süreyle deneme grubu tavşanlara yedirildi. Kontrol grubu hayvanların havuçlarına deneklerin aldığı miktarda alkol enjekte edildi. Aflatoksin B₁ : 1. gruba 0.0005 mg/kg, 2. gruba 0.075 mg/kg, 3. gruba 0.010 mg/kg/günlük doz hesabıyla verildi. Grup 1 için seçilen 0.0005 mg/kg'lık günlük doz tavşanlar için bildirilen⁹ subtoksik dozdur. Grup 2 ve 3 için uygulanan dozlar ise tarafımızdan tesbit edilmiştir. İki aylık deneme süresi sonunda yapılan muayenelerde sadece karaciğerde histopatolojik değişimler saptandı, mide mukozasında ise yer yer lenfosit infiltrasyonu artışı dışında histopatolojik bir durum gözlenmedi.

Deneme süresi sonunda uyutulan tavşanların midesinden (cardia, fundus ve pyloris bölgelerinden) alınan 0.5X1 cm'lik doku örnekleri %10'luk nötral formalin ve Helly solusyonlarında tespit edilip, parafin blokları hazırlandı. Elde edilen 5-7 mikronluk kesitlere aşağıdaki boyama yöntemleri

uygulandı:

1. Rutin tetkik için: Crossmann'ın üçlü boyaması¹⁰.
2. Elastik, retikülün ve kollagen iplikler için Gümüşleme boyaması¹¹.
3. Glikoproteinler ve bazal membran için PAS (Periodic Acid-Schiff) boyaması¹².
4. Glikozaminoglikanlar ve proteoglikanlar için alcian blue (Ph 2.5)-kernechtrod boyaması¹².

Boyanan preparatlar geniş sahalı araştırma mikroskobunda incelendi, mikrofotografları çekildi. Mikrometrik ölçümler mikroskoba uyarlanan objektmikrometre yardımıyla alındı.

BULGULAR

Tavşan midesinin özofagus'un giriş yerinde dar bir kardiya, bunun soluna doğru genişlemiş fundus ve median hattın sağına doğru önce bir genişleme (antrum pylori) sonra daralma gösteren (pyloric canal) piloris bölümlerinden oluştuğu gözlemlendi. Mide iç yüzeyi kardiya bölgesinde beyazımsı ve pek belirgin olmayan sirküler kıvrımlara, fundus-piloris bölgesinde ise soluk kırmızı, daha belirgin olan 3-5 adet longitudinal düğümlere sahipti.

Tavşan midesi içten-dışa doğru : tunika mukoza, submukoza, tunika muskularis ve tunika seroza olmak üzere dört tabakalı klasik mide yapısını aynen gösteriyordu (Resim 1). Tunika mukoza'nın lamina epitelyalis'i tek katlı yüksek prizmatik epitel hücrelerinden oluşmuştu. Üçlü boyama ile müköz özellik gösteren bu epitellerin sitoplazmaları 2/3 bazal kısımlarında hafif eozinofilik, 1/3 apikal kısımlarında ise daha bazofilik olarak izlendi. 20-25 mikron uzunluğundaki epitel hücrelerinin oval/oval şekilli çekirdekleri hücrenin salgılama perioduna bağlı olarak apikal, merkezi ve bazal yerleşimli olmak üzere farklı konumlarda gözlemlendi. Foveola gastrika'ları döşeyen epiteller ise daha alçak (10-15 mikron) prizmatik olup, daima bazal konumlu olan çekirdekleri yuvarlak veya hafifce ovaldi. Foveola'ların derinlikleri kardiya'dan piloris'e doğru ilerledikçe sürekli artış gösterdi. Yüzey ve foveola epitelleri PAS ile şidetli pozitif reaksiyon gösterdiler (Resim 2). Her grup için PAS ve alcian blue boyanma özellikleri Tablo 1'de gösterilmiştir.

Lamina propriya bütün mide bölümlerinde bezler içeriyordu. Bezler ile lamina muskularis mukoze arasında bezsiz bir alan (lamina subglandularis) seçilmedi. Kardiya bezleri oldukça kısa ve seyrek dağılımlı olup tek tip hücreden oluşmuştu, bez lumenleri diğer mide bezlerine göre daha genişti. Bez epitelleri müköz özellikte olup kübik şekilliydiler.

Karakas ve ark.

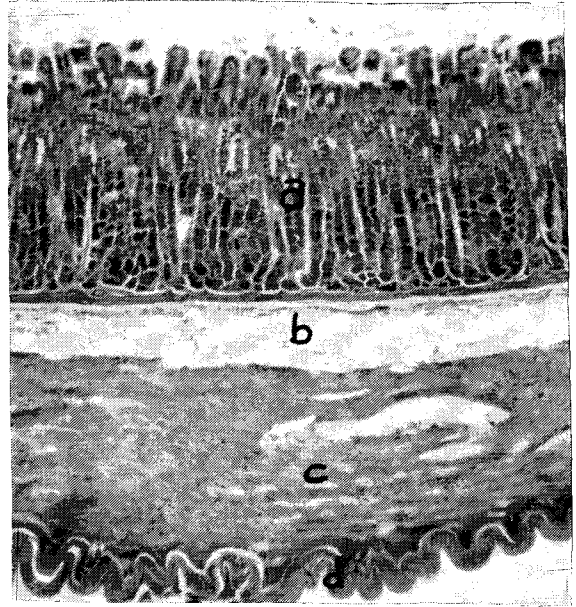
Tavşanların mide ve mide bezleri üzerinde histolojik ve bazı histoşimik araştırmalar

çekirdekleri yuvarlak ve merkezi konumluymdu. Alcian blue ile zayıf da olsa pozitif reaksiyon gösterdiler

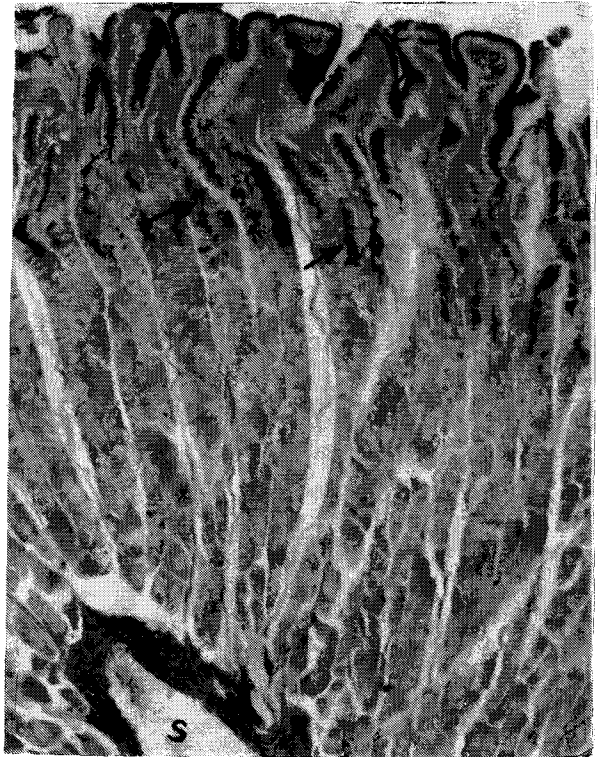Başlıca prensipal, pariyetal ve kollum hücreleri olmak üzere üç tip hücre içeren fundus bezleri oldukça uzun ve sık olup lamina propriya'yı tamamen doldürmüştü (Resim 3). Bezler arasındaki bağ dokusu oldukça kıt olup kollagen lifler, bezlere paralel uzanan düz kas telleri, fibroblastlar ve çok sayıda lenfosit içeriyordu. Aflatoksin B₁'i en fazla alan grupta (3. grup) bazı yerlerde normalden fazla miktarda lenfosit infiltrasyonları gözlemlendi. Fundus bezlerinin genişlemiş olan dip kısımları prensipal hücrelerle kuşatılmış olup etraflarında tek tük pariyetal hücreler de vardı. Piramid şekilli olan prensipal hücreler ortalama 10 mikron uzunluğunda ölçüldüler, çekirdekleri yuvarlak ve hafifce bazal konumluymdu, sitoplazmaları bol zimogen granül taşıyordu. Ortalama olarak 10-12 mikronluk bir çapa sahip bulunan pariyetal hücreler daha çok bezin korpus bölümünde hem kollum hücreleri arasında hem de bunları dıştan kuşatmış olarak bol sayıdaydı, hatta foveola epitelleri etrafında da bulunuyorlardı. Çekirdekleri yuvarlak, iri ve merkezi konumluymdu. Pariyetal hücreler daima kuvvetli eozinofilik özellikteydiler. Bezin boyun bölümünde bulunan pariyetal hücrelerden bazıları çift nukleus içeriyordu. Kübik şekilli, ortalama 8-10 mikron uzunlukta, çekirdekleri yuvarlak ve bazal konumlu tipik müköz (Resim 3) hücreler olan kollum hücreleri bezin boyun bölümünü kuşatmıştı. Kollum hücreleri hem PAS (Resim 2) hem de alcian blue ile pozitif reaksiyon verdiler. Fundus bezi hücrelerinin PAS ve alcian blue boyanma özellikleri Tablo 1'de gösterilmiştir.

Piloris bezleri tek tip müköz hücrelerden oluşmuştu. Bez epitelleri kübik şekilli olup oval ve hafifce bazal konumlu çekirdeklere sahiptiler (Resim 4). Piloris'te foveolaların oldukça derin oluşu (Resim 5) nedeniyle buradaki bezlerin boyun kısımları fundus bezlerinininkinden daha kısaydı. Fundus'a bitişik olan piloris bezleri dıştan tek tük pariyetal hücrelerle kuşatılmıştı, bu hücreler dereceli olarak seyrekleşti ve ortadan kalktı. Piloris bezi epitelleri fundus'tan farklı olarak alcian blue ile orta derecede pozitif reaksiyon verdiler (Resim 5).

Tavşan midesi iyi gelişmiş bir lamina muskularis mukoze içeriyordu (Resim 2, 3, 4, 5). İçte sirküler dışta longitudinal seyirli düz kas demetlerinden oluşmuştu. İç sirküler katmandan ayrılan düz kas telleri mukozaya dik düzlemde lamina propriya'daki bezler arasında uzanıyordu.



Resim 1. Fundus a tunika mukoza, b submukoza, c tunika muskularis, d tunika seroza. (Üçlü boyama, x132)



Resim 2 Fundus Yüzey ve foveola epitelleri ile kollum hücrelerinde (oklar) PAS (+) reaksiyon, m: lamina muskularis mukoze, s: submukoza, (PAS, x33).

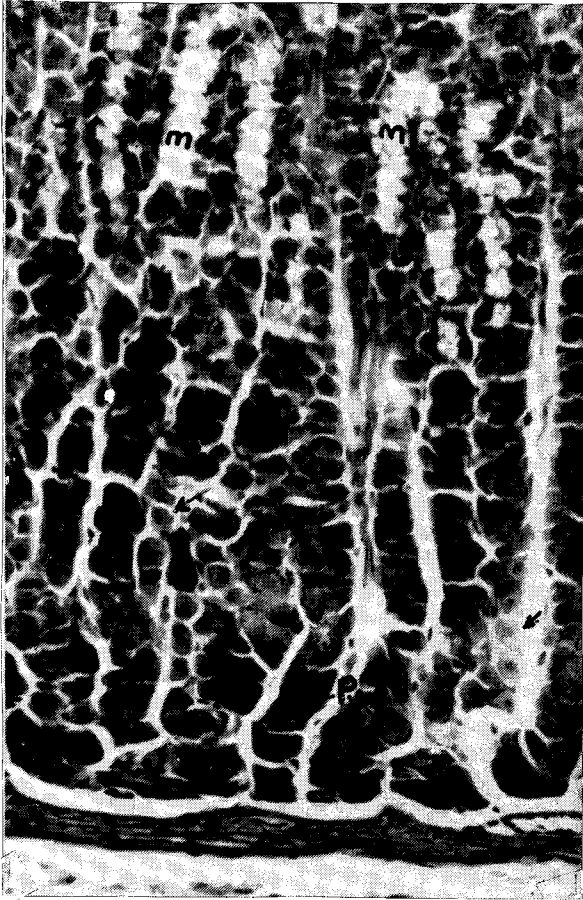
Karakaş ve ark.

Tavşanların mide ve mide bezleri üzerinde histolojik ve bazı histoşimik araştırmalar

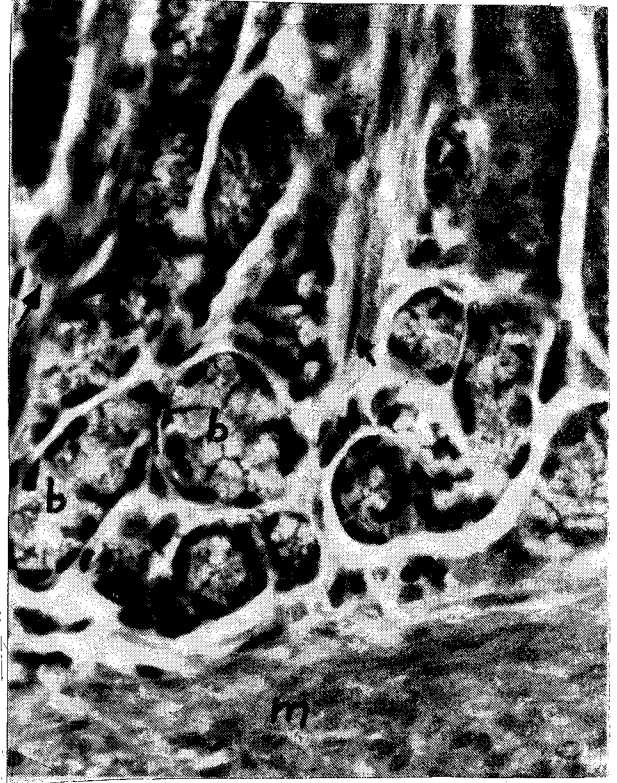Gevşek bağ doku yapısındaki submukoza kollagen ve elastik ipliklerden zengindi (Resim 6). Kapillar kan ve lenf damarlarından zengindi. 3. grup hayvanlarda bol lenfosit infiltrasyonu ve mastosit sayısındaki artış dikkati çekti.

Tunika muskularis içte sirküler dışta longitudinal seyirli iki tabakalı düz kasdan yapılmıştı. Endomizyum içinde bol retikülin iplikleri gözlemlendi. İki kas katmanı arasındaki miyenterik pleksuslar (Resim 7) iyi gelişmişti.

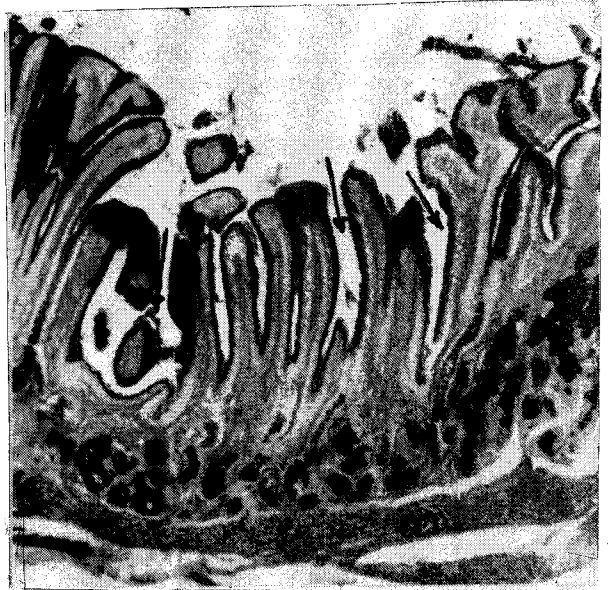
Tunika seroza, tek katlı yassı mezotel hücreleri ve bunun altında gevşek yapılı bir submezotelyum tabakasından ibaretti.



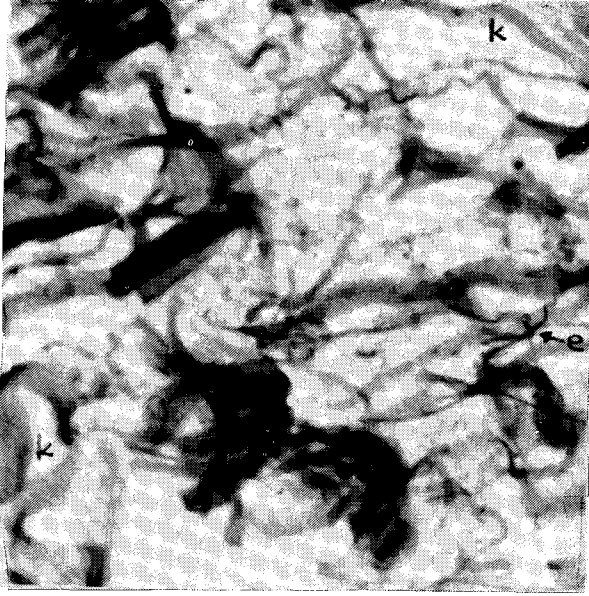
Resim 3. Fundus bezleri. m: müköz kollum hücreleri, oklar : pariyetal hücreler, p: prensipal hücreler, (Üçlü boyama, x66).



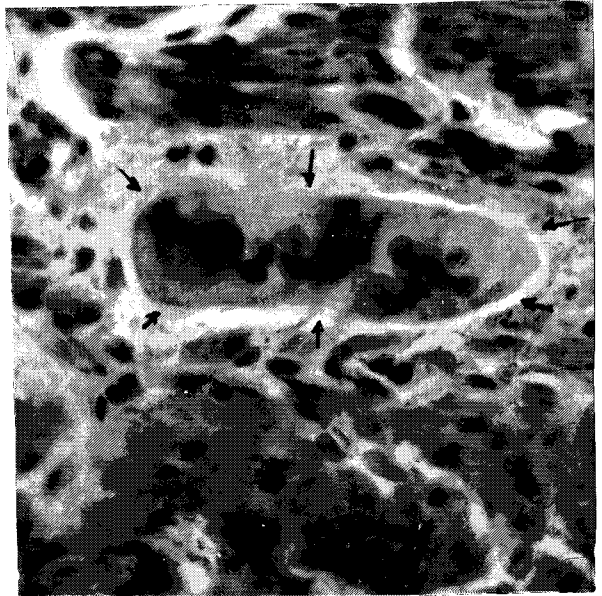
Resim 4. Pyloris. b: pyloris bezleri, oklar : bezler arasında düz kas telleri, m: lamina muskularis mukoze, (Üçlü boyama, x132).



Resim 5. Pyloris. oklar : foveola gastrika'lar, m: lamina muskularis mukoze, propriya'daki koyu bölgeler alcian pozitif bezleri gösteriyor, (Alcian blue+ Kernechtrod, x33).



Resim 6. Fundus, submukoza. k : kollagen demetler, e : elastik iplikler, (Gümüşleme, x132).



Resim 7. Pyloris. Tunika muskularis katmanları arasında otonom ganglion oklarla sınırlanmıştır, (Üçlü boyama, x132).

Tablo 1. Tavşan midesinde yüzey ve bez epitellerinin PAS ve alcian boyanma yetenekleri.

Mide bölümü	Hücre tipi	Kontrol grubu		1. grup		2. grup		3. grup	
		PAS	alcian	PAS	alcian	PAS	alcian	PAS	alcian
Cardia	yüzey epiteli	++	-	++	-	++	-	++	-
	foveola epiteli	++	-	++	-	++	-	++	-
	bez epiteli	-	+	-	+	-	+	-	+
Fundus	yüzey epiteli	+++	-	+++	-	+++	-	+++	-
	foveola epiteli	+++	-	+++	-	+++	-	+++	-
	collum hücresi	++	++	++	++	++	++	++	++
	parietal hücre	-	-	-	-	-	-	-	-
	principal hüce	-	-	-	-	-	-	-	-
Pyloris	yüzey epiteli	+++	-	+++	-	+++	-	+++	-
	foveola epiteli	+++	-	+++	-	+++	-	+++	-
	bez epiteli	-	++	-	++	-	++	-	++

(-): menfi, (+): zayıf, (++) : orta, (+++) : şiddetli reaksiyon

TARTIŞMA ve SONUÇ

Karın boşluğunda yerleşik bulunan tavşan midesi; özofagus'un hemen girişinde çok dar bir kardiya ile başlar, büyük bir kısmını oluşturan fundus median hattın soluna piloris ise median hattın sağına doğru bulunur. Bu gözlemimiz Craige¹ ve Çalışlar²'in tavşan midelerinin yerleşimine ilişkin tanımlamalarına uymaktadır. Çalışlar²'in kardiya mukozasında gözlemlediği beyazımsı sirküler kıvrımları biz oldukça silik/belirsiz olarak izledik. fundus-piloris mukozasında tanımladığı 3-5 adet longitudinal dürümler ise bizim materyallerimizde de

iyi belirgindi.

Diğer memelilerdeki bildirimlere³⁻⁷ uygun olarak tavşan mide yüzey epitelleri de tek katlı prizmatik ve müköz özellikteydi. Bu epitel hücrelerinin çekirdeklerini bazı yazarlar^{3,4}, oval şekilli ve bazal konumlu olarak tanımlamışlardır. Tavşanlarda ise uzun oval şekilli olan çekirdeklerin konumunu, hücrenin salgılama periyoduna bağlı olarak, apikal, santral ve bazal olmak üzere farklı yerleşimlerde izledik. Ayrıca tavşanlarda bu hücrelerin sitoplazmaları 2/3 bazal kısımda hafifce eozinofilik, 1/3 apikal kısımları ise bazofilik özellik göstermektedir. Çeşitli kaynaklar^{3,5,6}, mide yüzey

Karakaş ve ark.

Tavşanların mide ve mide bezleri üzerinde histolojik ve bazı histoşimik araştırmalar

epitellerinin PAS pozitif boyanma özelliğini belirtmektedirler. Tavşanlarda da bu hücrelerin aynı özelliği, hem de şiddetli olarak gösterdiğini saptadık.

Yüzey epitellerinin propriya mukoza içine invaginasyonları sonucu oluşan foveola gastrika'ların derinliklerinin kardiya'dan piloris'e doğru ilerledikçe artış gösterdiği tavşanlar için de doğrudur. Bu foveola'ları döşeyen tek katlı epiteller çeşitli kaynaklarca^{3,4} yüzey epitelleri gibi yüksek prizmatik olarak bildirilmektedir. Tavşanlardaki gözlemlerimize göre foveola epitelleri yüzey epitellerinden daha kısadır (10-15 mikron yüksekliğindedirler), çekirdekleri ise oval şekilli ve daima bazal konumludur. Ayrıca bu hücrelerin de PAS ile şiddetli pozitif, alcian blue ile oldukça zayıf bir reaksiyon gösterdiğini tesbit ettik.

Tavşan midesi bütün bölümlerinde de propriya mukozası içinde bezler taşımaktadır. Dellmann ve ark.³'ün carnivorlar için bildirdiği, mide bezleri ile lamina muskularis mukoza arasında bulunan ve lamina subglandularis adı verilen bezsiz bölge tavşanlarda bulunmamaktadır. Hassa ve ark.⁶ koyun, keçi ve sığırlarda kardiya bezlerinin oldukça seyrek dağılımlı olduğunu, tek tip müköz hücrelerden yapıldıklarını ve lumenlerinin diğer mide bezlerine göre daha geniş olduğunu bildirmektedirler. Tavşan kardiya bezleri de oldukça seyrek dağılımlı olup tek tip kübik şekilli müköz özellikte hücrelerden oluşmuştur, lumenleri de diğer mide bezlerine göre geniştir. Kardiya bezleri için aynı kaynak⁶ tarafından bildirilen alcian blue pozitif reaksiyonu tavşanlarda izleyemedik.

Fundus bezleri'nin; oldukça sıkı paketlenerek propriya'yı tamamen doldurduğu, boyun, gövde ve genişlemiş dip kısımlarının iyi seçildiği, başlıca kollum, paryetal ve prensipal olmak üzere üç ana tip hücre içerdiği çeşitli kaynaklar tarafından bildirilmektedir³⁻⁷. Tavşan fundus bezleri de aynı yapıyı göstermektedir. Kapp⁷ ergin sığırlarda prensipal hücrelerin bezin dip kısmında bulunduğunu, paryetal hücrelerin fetal dönemde ve yeni doğanlarda özellikle prensipal hücreler etrafında sık bulunurken erginlerde bezin gövde ve boyun kısımlarında sıklaştığını, kollum hücrelerinin ise sadece bezin boyun bölümünde bulunduğunu bildirmiştir. Materyallerimiz olan ergin tavşanlarda prensipal hücrelerin bezin genişlemiş dip kısmını oluşturduğunu, paryetal hücrelerin bezin gövde ve boyun kısımlarında sık bulunduğunu ancak prensipal hücreler etrafında az sayıda da olsa görüldüklerini, hatta foveola gastrika epitelleri etrafında bile tek tük bulduklarını gözledik.

Kollum hücreleri ise bezin sadece boyun kısımlarında görüldüler. Tavşanlarda kollum hücrelerinde sıkca mitotik figürlere rasladık. Bu durum sığırlarda da aynı gözlemlerde bulunan Kapp⁷'in belirttiği gibi bu hücrelerin fundus bezi epitelleri için kaynak hücre olasılığını desteklemektedir. Kollum hücrelerinin PAS pozitif reaksiyon verdikleri³, başka bir araştırmada ise hem PAS hem de alcian ile pozitif reaksiyon verdikleri⁶ bildirilmektedir. Bizim bulgularımız ikinci bildirimini destekler mahiyettedir (Tablo 2). Prensipal ve paryetal hücreler ise her iki boyama ile de reaksiyon göstermediler. Prensipal hücrelerin dışında gümüşleme ile iyi seçildiği bildirilen enteroendokrin hücreleri^{3,4} biz de aynı boyama yöntemiyle tavşanlarda tesbit ettik.

Foveola'ların daha derin oluşundan dolayı piloris bezlerinin daha kısa oldukları ve tek tip müköz hücrelerden yapıldıkları bildirilmektedir^{3,6}. Tavşanlarda da aynı yapıyı izledik. Ancak fundus'a bitişik kısımlarda müköz bez epitelleri dışında tek tük paryetal hücrelerin de bulunduğunu ve bunların dereceli olarak azalıp kaybolduğunu saptadık.

KAYNAKLAR

1. Craigie EH. A laboratory guide to the anatomy of the rabbit. 2nd edition, University of Toronto Press, Toronto 1970:60-2.
2. Çalışlar T. Laboratuvar hayvanları anatomisi. Ankara Üniversitesi Basımevi, Ankara 1978:21-2.
3. Dellmann HD, Brown EM. Textbook of Veterinary Histology. Lea and Febiger, Philadelphia 1976:227-34.
4. Junqueira LC, Carneiro J, Kelley RO. Basic Histology. 7th edition, Appleton and Lange, East Norwalk, Connecticut 1992:290-6.
5. Leeson CR, Leeson TS, Paparo AA. Textbook of Histology. 5th edition, W.B. Saunders Company, Philadelphia 1985:334-43.
6. Hassa O, Sağlam M, Tanyolaç A, Özer A. Ruminantlarda abomazum'un mikromorfolojisi ve salgıladığı enzimlerin lokalizasyonu üzerinde araştırmalar, TÜBİTAK Veterinerlik ve Hayvancılık Araştırma Grubu Proje No: VHAG-103, Ankara 1975.
7. Kapp JP. The fundic glands in the abomasum of the cow, with particular reference to age, Acta Anat. 1967:67(1):113-34.
8. Emre MH, Karakaş S, Otlu A, Temel İ, Yoloğlu S. Aflatoksin B₁'in tavşanlarda bazı kan parametreleri üzerindeki etkisi, Turgut Özal Tıp Merkezi Dergisi 1994;1(2): 93-103.

Karakaş ve ark.

Tavşanların mide ve mide bezleri üzerinde histolojik ve bazı histoşimik araştırmalar

9. Clark JD, Greene EC, Calpin JP, Hatch RC, Jain VA. Enduced aflatoxicosis in rabbits : Blood coagulation defects. *Toxicology and applied pharmacology* 1986;86:353-61.
10. Crossman G. A modification of Malloy's connective tissue stain with a discusion of the principles involved. *Anat. Rec* 1937;69:33-8.
11. Humason GD, Lushbaugh CC. Selective demonstration of elastin , reticulin and collagen by silver, orcein and aniline blau, *Stain Tech* 1960;35(4):209.
12. Luna LG. *Manuel of histologic staining methods of the Armed Forces Enstitute of Pathology.* Third edition , Mc Graw-Hill Book Company, New York 1968.

Yazışma adresi : Dr.Semra ERPEK
İnönü Ün. Tıp Fakültesi
Histoloji ve Embriyoloji ABD
44300 MALATYA