

Fetal ekokardiyografi ile kalpte rabdomiyomların saptandığı tuberusklerozlu bir olgu sunumu

A case report of tuberous sclerosis with cardiac rhabdomyomas diagnosed antenatally by fetal echocardiography

Dolunay Gürses, Ertürk Levent*, Zülal Ülger*, A. Ruhi Özyürek*

Pamukkale Üniversitesi Tıp Fakültesi, Çocuk Sağlığı ve Hastalıkları Anabilim Dalı, Denizli

**Ege Üniversitesi Tıp Fakültesi, Pediatrik Kardiyoloji Bilim Dalı, İzmir, Türkiye*

Özet

Tuberuskleroz başlıca merkezi sinir sistemi, deri, retina, böbrek ve kalp olmak üzere birçok sistemi tutan bir hastalıktır. En sık rastlanılan kalp tümörleri rabdomiyomlardır. Gebeliğinin 36. haftasında fetal aritmi nedeniyle gönderilen hastamızda yapılan fetal ekokardiyografi ile çok sayıda kalp içi kitle saptanarak kalpte rabdomiyom düşünüldü ve tuberuskleroz açısından araştırıldı. Doğum sonrası kraniyal manyetik rezonans görüntülemesinde subependimal çok sayıda kalsifik nodüller ve beyin beyaz cevherinde periventriküler ve subkortikal tuberlerin gözlenmesi ile tuberuskleroz tanısı kesinleştirildi. Rabdomiyomlar hastamızda hemodinamik bozukluğa yol açmadığından cerrahi yaklaşım düşünülmedi. İzleminde rabdomiyomların küçüldüğü ve aritmisinin tedavi gerektirmeksizin gerilediği gözlemlendi. Bu olgu sunumu ile fetal ekokardiyografide kalp içi kitle saptanan olgularda, tuberuskleroz tanısının düşünülmesi gerektiği vurgulanmak istendi. (*Türk Ped Arş 2009; 44: 146-8*)

Anahtar kelimeler: Fetal ekokardiyografi, rabdomiyom, tuberuskleroz

Summary

Tuberous sclerosis is a multisystem disease, involving primarily the skin, the brain, the kidneys, the heart and the eyes. The most frequent cardiac tumor is rhabdomyoma. In our patient who was referred to our hospital due to fetal arrhythmia, multiple intracardiac masses were detected by fetal echocardiography performed in the 36th week of pregnancy. Cardiac rhabdomyoma was considered and the baby was investigated for tuberous sclerosis. The diagnosis of tuberous sclerosis was established by the presence of multiple subependymal calcific nodules and periventricular and subcortical tubers in the postnatal magnetic resonance imaging. Since the rhabdomyomas had not caused hemodynamic impairment, surgical treatment was not considered. The patient was followed up and we observed that rhabdomyomas regressed and arrhythmia decreased without any medical treatment. We wanted to point out that the diagnosis of tuberous sclerosis should be considered in cases presenting with intracardiac masses on fetal echocardiography. (*Türk Arch Ped 2009; 44: 146-8*)

Key words: Fetal echocardiography, rhabdomyoma, tuberous sclerosis

Giriş

Çocukluk yaş grubunda birincil kalp tümörleri oldukça nadirdir ve çocuklarda yapılan otopsiler ile sıklığının yaklaşık %0,27 olduğu bildirilmektedir (1). Çocukluk çağında en sık karşılaşılan kalp tümörü rabdomiyomdur (RM). Kalpte RM'ler, doğum öncesi dönemde kalp yetersizliği, hidrops fetalis ve ölü doğuma neden olabilirler. Yenidoğan döneminde ise üfürüm, kalp yetersizliği ve aritmi ile kendini gös-

terebilir veya hiç belirti vermeyebilirler (2,3). Ekokardiyografi bu tümörlerin değerlendirilmesinde oldukça değerli bir yöntemdir (3-5). Kalp RM'lerinin en önemli özelliği kendiliğinden gerileme gösterebilmesidir. Ancak kalpte mekanik bir darlığa yol açması veya yaşamı tehdit edici aritmilere neden olması durumunda cerrahi tedavi uygulanmalıdır (2,6,7). Tuberusklerozlu (TS) olguların %43-60'ında kalpte RM'ler bildirilmektedir (8). Sık birliktelikleri nedeniyle kalpte RM saptanan olgularda TS düşünülmalıdır.

Yazışma Adresi/Address for Correspondence: Dr. Dolunay Gürses, Pamukkale Üniversitesi Tıp Fakültesi, Çocuk Sağlığı ve Hastalıkları Anabilim Dalı, Pediatrik Kardiyoloji Bilim Dalı, Doktorlar Caddesi, Bayramyeri, 20020, Denizli, Türkiye Tel.: +90 258 241 00 34/160 Faks: +90 258 241 00 40 Gsm: +90 505 478 55 62 E-posta: dolunayk@yahoo.com **Geliş Tarihi/Received:** 11.04.2008 **Kabul Tarihi/Accepted:** 25.09.2008

Türk Pediatri Arşivi Dergisi, Galenos Yayıncılık tarafından basılmıştır. Her hakkı saklıdır. / Turkish Archives of Pediatrics, published by Galenos Publishing. All rights reserved.

Bu olgu sunumunda fetal ekokardiyografi ile kalp içinde tümörler saptanan ve doğum sonrası dönemde TS tanısı koyulan; izlemlerinde RM'lerde küçülme gözlenen bir olgu sunuldu.

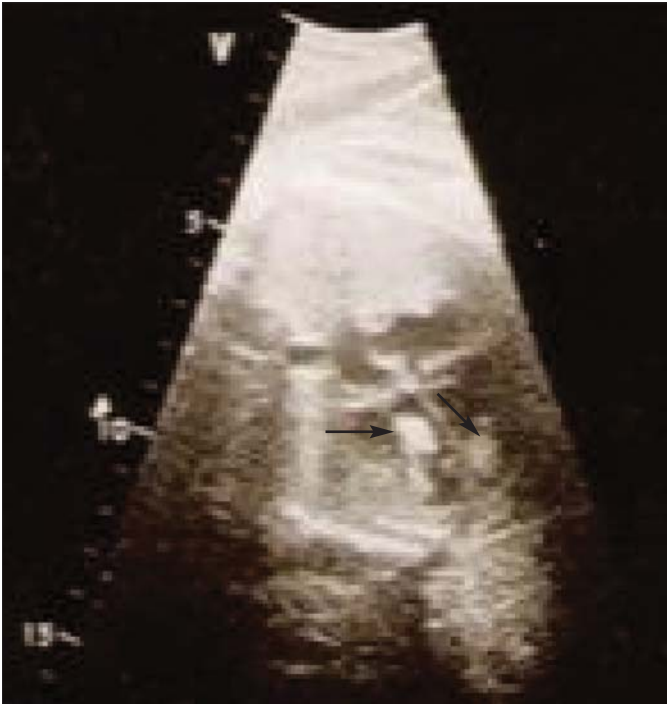Olgu sunumu

Fetal aritmi nedeniyle fetal ekokardiyografi yapılmak üzere 36. gebelik haftasında kliniğimize gönderilen 33 yaşındaki gebenin, öyküsünden annenin ilk gebeliği olduğu ve gebelik izlemlerinde fetal anomali saptanmadığı öğrenildi. Hastanın fetal ekokardiyografisinde her iki ventrikülde çok sayıda kitle (Resim 1) ve aritmi saptandı.

Sezaryan ile miadında doğum sonrası bebeğin fizik bakışında; doğum kilosu 3450 gr (50-75 p), boyu 50 cm (90 p), baş çevresi 36 cm (75 p) idi. Arteriyel kan basıncı 71/50 mmHg ve arteriyel oksijen doygunluğu %98 olarak saptandı. Deride hipopigmente alanların saptanmadığı olgunun, kardiyovasküler sistem muayenesinde kalp aritmikti, hız 132/dak idi ve 15-16 atımda bir ek atım duyuluyordu. Üfürüm duyulmadı. Diğer sistem bakıları normal olarak değerlendirildi.

Laboratuvar bulgularında; hemoglobin 15,4 g/dl, hematokrit %46, lökosit sayısı 16 900/mm³, trombosit sayısı 223 000/mm³ idi. Periferik yaymasında %68 polimorf nüveli lökosit, %30 lenfosit, %2 monosit saptandı. Trombositler kümeliydi. Kan elektrolitleri, karaciğer ve böbrek işlevleri ile kalp enzimleri normal sınırlarda idi. Karın ultrasonografisi normal olarak değerlendirildi.

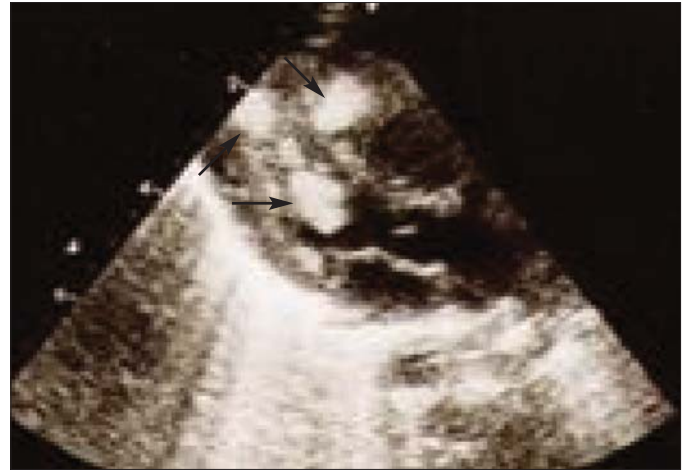Elektrokardiyografisinde (EKG); ritm sinüstri ve 10-12 atımda bir ventriküler erken vurular izlendi. Sağ eksen



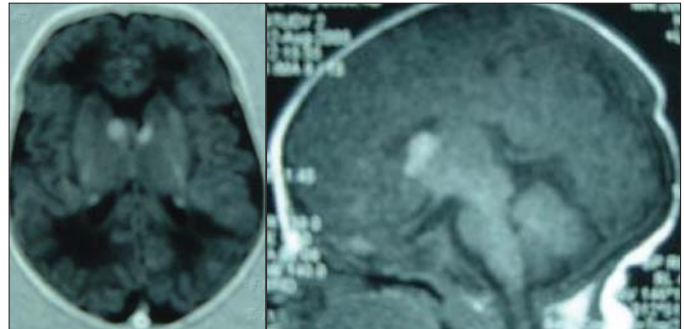
Resim 1. Fetal ekokardiyografide her iki ventrikül içinde rbdomyomlar

sapması ve sağ ventrikül üstünlüğü vardı. Telekardiyografisinde kalp sınırları normal düzeydeydi. Ekokardiyografisinde sol ventrikül içinde en büyüğü 9x8 mm, sağ ventrikül içinde 7x8 mm olmak üzere, atriyoventriküler kapaklarda ve ventrikül çıkış yollarında darlığa yol açmayan çok sayıda kitle saptanan (Resim 2) bebekte kardiyak RM düşünülmek üzere TS açısından araştırılması planlandı. Kranial ultrasonografide parasajital alanda beyaz cevher içerisinde hiperekojen odaklar izlenen hastanın, kranial manyetik rezonans görüntülenmesinde yan ventrikül komşuluğunda subependimal bölgede çok sayıda kalsifik lezyonlar ve beyinde beyaz cevherde periventriküler ve subkortikal alanlarda çok sayıda tüberler saptanarak (Resim 3) TS tanısı kesinleştirildi.

Monitorize edilerek, aritmi açısından izlenen hastada, ventriküler erken vurular zamanla azaldı. Oniki günlükken çekilen 24 saatlik Holter EKG monitorizasyonunda 192 966 atımda 8104 atım tek şekilli ventriküler erken vuru saptandı. Kalpteki RM'ler hemodinamik bozukluğa yol açmadığı için cerrahi girişim düşünülmeyen hasta, 14 günlükken taburcu edildi. İzleminde iki hafta aralar ile yapılan ekokardiyografik incelemelerde RM'lerin küçüldüğü ve üçüncü ayda yapılan ekokardiyografide en büyük kitlenin çapının 5x4 mm'ye gerilediği gözlemlendi. Üçüncü ayda yapılan göz muayenesi ve tekrarlanan karın ultrasonografisi normal sınırlardaydı.



Resim 2. Ekokardiyografide her iki ventrikül içinde rbdomyomlar



Resim 3. Kranial manyetik rezonans görüntüleme subependimal bölgede kalsifik nodüller

Tartışma

Tuberoskleroz, başlıca zeka geriliği, epilepsi ve adenoma sebaceum üçlüsü ile belirgin çok sayıda sistemi tutan bir hastalıktır. Başta merkezi sinir sistemi, deri, retina, kalp ve böbrek olmak üzere akciğer, sindirim sistemi, endokrin bezler ve kemik gibi birçok organı tutan bir hamartomatozudur. Otozomal baskın geçişli bu hastalıkta, olguların 3/4'ünde aile öyküsü alınmayabilir. Olguların %60-80'ini yeni mutasyonlar oluşturmaktadır (9).

Birincil kalp tümörleri çocukluk yaş grubunda oldukça nadir görülür. Çocukluk çağında en sık karşılaşılan kalp tümörleri RM'lerdir. Kalpte RM'ler genellikle TS ile ilişkilidir ve TS'li olguların %43-60'ında görülürler (8). Kalpte RM'lerin TS için en erken bulgulardan biri olabileceği bildirilmiştir (10). Sık birliktelikleri nedeniyle kalpte RM saptanan olgularda TS tanısı akla getirilmelidir.

Kalpteki RM'ler kalbin herhangi bir bölümünde yerleşebilmekle birlikte, genellikle ventriküllerde ve septuma yakın bölgelerde görülürler (3). Çoğunlukla çok sayıda kitliler şeklindedir. Klinik bulguları oldukça değişkendir. Hiç belirti vermeyebilecekleri gibi; yerleşim yerlerine, büyüklüklerine, sayılarına bağlı olarak kalp içi darlıklara, atriyoventriküler kapak işlevlerinde değişikliklere, kalp yetersizliğine, aritmilere, perikardiyal sıvıya, fetal hidropsa hatta ölüme yol açabilirler. En sık görülen ritm bozuklukları ventriküler taşikardi, supraventriküler taşikardi ve Wolf-Parkinson-White sendromudur (2,3). Kalpte RM'si olan TS'li olguların %80'inden fazlasında doğumda bir klinik bulgu olmadığı, belirti veren RM'li olgularda ise yaşamın ilk haftasında ölüm oranının %53 olduğu bildirilmiştir (11). Olgumuzda intrauterin dönemde her iki ventrikül içinde saptanan çok sayıda RM'ler, fetal aritmiye ve doğumdan sonra da ventriküler erken vurulara neden olmuştu.

Kalpteki RM'lerin en önemli özelliği kendiliğinden gerileme gösterebilmesidir. Tümör fetal hayatta en büyük boyutlara sahipken, yaşla birlikte küçülür ve hatta tamamen kaybolabilir. Bu nedenle çocuklarda erişkinlerden daha sık görülmektedir (2,3). Bu tümörlerin yenidoğan döneminde görülme sıklığı 1/40 000'dir (12). Dört yaşına kadar %70'lere varan oranlarda kendiliğinden gerileme bildirilmiştir (13).

Kalpteki RM'lerin doğum öncesi ve doğum sonrası tanı ve izleminde ekokardiyografi oldukça değerli bir yöntemdir (1-5). Aile öyküsü olan olgularda fetal ekokardiyografi ile RM'nin belirlenmesi TS'nin en erken bulgusudur (10). Literatürde kalpteki RM'de fetal ekokardiyografi ile doğum öncesi tanı az sayıda bildirilmiştir (2,5).

Rabdomiyomlar zamanla gerileyebildikleri için genel-

likle destekleyici tedavi ve ekokardiyografi ile izlenmesi önerilmekte, kalpte mekanik darlığa yol açması veya yaşamı tehdit edici aritmilere neden olması durumunda cerrahi tedavi önerilmektedir (2,6). Tümörleri hemodinamik bozukluğa yol açmayan ve aritmileri tedavi gerektirmeksizin kendiliğinden gerileyen hastamıza cerrahi girişim düşünülmüdü. İki haftalık aralarla ekokardiyografi ile izlenen ve halen üç aylık olan olgumuzda üç aylık izlem döneminde tümör boyutlarında küçülme izlendi.

Sonuç olarak, fetal ekokardiyografi ile kalpte RM'nin belirlenmesi TS'nin en erken bulgusu olduğundan, hastamızda olduğu gibi, fetal ekokardiyografide kalp içinde kitlesaptanan olgularda TS tanısı düşünülmelidir.

Kaynaklar

1. Nadas AS, Ellison RC. Cardiac tumors in infancy. Am J Cardiol 1968; 21: 363-6. (Abstract)
2. Bader RS, Chitayat D, Kelly E, et al. Fetal rhabdomyoma: prenatal diagnosis, clinical outcome, and incidence of associated tuberous sclerosis complex. J Pediatr 2003; 143: 620-4. (Abstract) / (Full Text) / (PDF)
3. Butany J, Nair V, Naseemuddin A, Nair GM, Catton C, Yau T. Cardiac tumors: diagnosis and management. Lancet Oncol 2005; 6: 219-28. (Abstract) / (Full Text) / (PDF)
4. Geipel A, Krapp M, Germer U, Becker R, Gembruch U. Perinatal diagnosis of cardiac tumors. Ultrasound Obstet Gynecol 2001; 17: 17-21. (Abstract) / (PDF)
5. Habbu H, Hayman R, Roberts LJ. Tuberous sclerosis in an antenatally diagnosed cardiac rhabdomyoma. J Obstet and Gynaecol 2005; 25: 193-218. (Abstract) / (PDF)
6. Söğüt A, Ömeroğlu RE, Özmen M, Aydın M, Yüksel A. Tuberosklerozlu bir olguda kardiyak rabdomiyom. İst Tıp Fak Mecmuası 2001; 64: 102-4. (Abstract)
7. Padalino MA, Basso C, Milanese O, et al. Surgically treated primary cardiac tumors in early infancy and childhood. J Thoracic and Cardiovasc Surg 2005; 129: 1358-63. (Abstract) / (Full Text) / (PDF)
8. Harding CO, Pagon RA. Incidence of tuberous sclerosis in patients with cardiac rhabdomyoma. Am J Med Genet 1990; 37: 443-6. (Abstract) / (PDF)
9. Gomez MR. Neurocutaneous disease. In: Bradley WC, Daroff RB, Fenichel GM, Marsden CD (eds). Neurology in Clinical Practice. 2nd ed. Oxford: Butterworth Heinemann 1996: 1566-71.
10. Dass BB, Sharma J. Cardiac rhabdomyoma and tuberous sclerosis: prenatal diagnosis and follow-up. Indian J Pediatr 2003; 70: 87-9. (Abstract) / (PDF)
11. Fenoglio JJ Jr, McAllister HA Jr, Ferrans VJ. Cardiac rhabdomyoma: a clinicopathologic and electron microscopic study. A J Cardiol 1976; 38: 241-51. (Abstract)
12. Lima-Rogel V, Torres-Montes A, Hernández-Sierra F, de los Santos-López F, Falcón-Escobedo R. Neonatal cardiac rhabdomyoma: a case report and clinico-epidemiologic considerations. Arch Inst Cardiol Mex 1998; 68: 421-5. (Abstract)
13. Nir A, Tajik AJ, Freeman WK, et al. Tuberous sclerosis and cardiac rhabdomyoma. Am J Cardiol 1995; 76: 419-21. (Abstract) / (PDF)