

İki buçuk yıllık karın ağrısı ve kusma öyküsü olan 14 yaşında kız hasta *Fourteen-year-old girl with abdominal pain and vomiting history for the last two and the half years*

Gönül Dinler, Meltem Ceyhan*, Ayhan Gazi Kalaycı, Rıza Rızalar**

Ondokuz Mayıs Üniversitesi Tıp Fakültesi, Çocuk Sağlığı ve Hastalıkları Anabilim Dalı, Çocuk Gastroenteroloji, Hepatoloji ve Beslenme Bilim Dalı, *Radyoloji, **Çocuk Cerrahisi Anabilim Dalı, Samsun, Türkiye

Olgu bildirisi

Ondört yaşında kız hasta, 2,5 yıldır tekrarlayan ve genellikle kusmanın (bazen safralı) eşlik ettiği karın ağrısı yakınması ile başvurdu. Karın ağrısı epigastrik bölgedeydi ve hasta kustuktan sonra rahatladığını ifade ediyordu. Beraberinde dispeptik yakınmalar, ateş, ishal, kabızlık, artralji, kilo kaybı gibi yakınmaları yoktu.

Fizik muayenede ağırlığı 34 kg (3-10p), boyu 144 cm (3-10p) bulundu. Hastanın tüm fizik muayene bulguları normaldi.

Laboratuvar tetkiklerinde tam kan sayımı, idrar, dışkı ve kan biyokimyasal değerlerinde bir özellik yoktu. Antigliyadin ve antiendomizyum antikorlar negatif bulundu.

Karın ultrasonografisi normaldi.

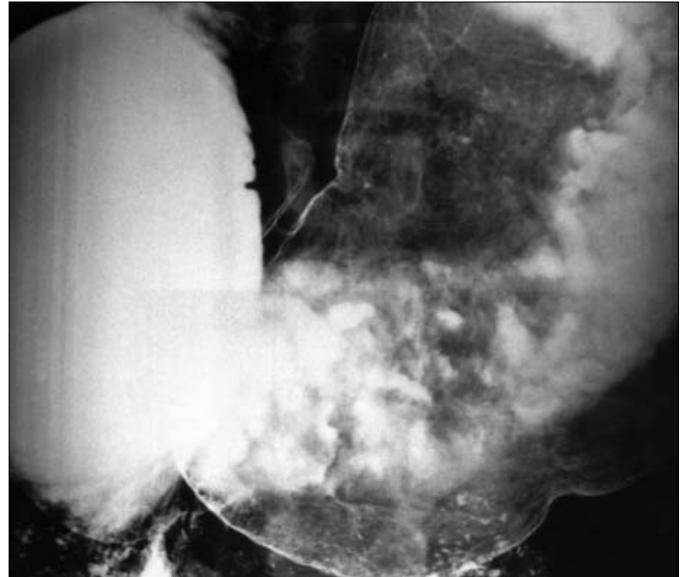
Başka bir merkezde çekilen özofagus-mide-duodenum grafisinde mide salgısında artış saptanmış, bu nedenle mukozaya çok iyi değerlendirilememekle birlikte normal olarak yorumlanmıştı.

Hastaya omeprazol ve domperidondan oluşan semptomatik tedavi başlandı. Ancak izleminde yakınmalarının devam etmesi üzerine üst sindirim sistemi endoskopisi yapıldı. Endoskopide mide ve duodenumun ikinci kısmı geniş ve mide içeriği ile dolu, mukozal yapılar normal bulundu.

Alınan biyopsi örneklerinde “konjesyon” dışında patoloji saptanmadı.

Sintigrafide mide boşalma zamanının uzadığı dikkati çekti.

Bu nedenle mide-özofagus-duodenum grafisi tekrarlandı (Resim 1).



Resim 1.

Resim 1. Özofagus-mide-duodenum grafisinde mide ve duodenumun geniş görünümü ve sonrasında çok az geçiş olması.

Tanı-Tartışma

Malrotasyon

Tekrarlanan özofagus-mide-duodenum grafisinde mide ve duodenum ileri derecede geniş görünümdeydi, duodenumun son kısmında belirgin darlık olup, aşağıya çok az miktarda geçiş görüldü (Resim 1). Bu bulgular duodenum son kısmında darlık, olası 'perde' veya malrotasyon olarak yorumlandı.

Hastaya laparotomi yapıldı. Laparotomide mide ve duodenum oldukça geniş bulundu. 'Perde' yoktu. Çekum üst ortada yerleşmişti ve çekumdan duodenumun son kısmına uzanan bantlar görüldü ve serbestleştirildi. Treitz bağından itibaren bağırsakların bir tur kendi eksenini etrafında dönmesiyle oluşan "mid-gut" volvulus mevcuttu ve elle düzeltilti. Cerrahi sonrası altı aylık izlemi süresince hastanın karın ağrısı ve kusma yakınması olmadı.

Tartışma

"Mid-gut" malrotasyon, bağırsakların intrauterin dönemde değişik evrelerde kalmış, tamamlanamamış dönüş anomalisidir (1). Genellikle hayatın ilk bir ayında daha fazla olmak üzere bir yaşa kadar bulgu verir. Bebek safralı kusar.

İleri yaşlarda görülmesi nadir de olsa, bu dönemde kronik veya kolik tarzı karın ağrısı, kusma, emilim bozukluğu, akut bağırsak tıkanıklığı, "mid-gut" volvulus, bağırsak iskemisi gibi bulgularla tanı alan olgular vardır; hatta hiç belirti vermeden otopside görülebilir (2-5).

Bir yaşından sonra bulgu veren malrotasyon olguları tanıda güçlük oluşturmaktadır. Volvulus tablosu daha az gelişir. Klinikte daha çok aralıklı, safralı veya safrasız kusma, kronik karın ağrısı, büyüme geriliği ve ishal yakınmaları ön planda olmaktadır (3). Bu bulgular ile de klinikte nadiren malrotasyon düşünülür. Daha çok tesadüfen, görüntüleme yöntemleriyle, ya da laparotomi sırasında tanı konur.

Geçikmiş belirtilerin nedeni tam olarak aydınlanmamış olsa da duodenumdaki darlığın şiddetinin klinik bulguları belirlediği düşünülmektedir. Bu darlık, karın ağrısı, kusma gibi belirtilere neden olacak kadar dar ama ileusa neden olmayacak kadar geniş olabilir. Belirtiler de bu kritik daralma noktasında kendini gösterir. Bu da neden bazı hastaların ya hiç bulgusuz ya da çok az bulguyla uzun yıllar yaşadığını açıklamaktadır. Hastamız da, 2,5 yıldır zaman zaman artıp azalan karın ağrısı ve kusma yakınması ile bir

süre semptomatik tedaviler almış ancak fayda görmemişti. Kustuğu zaman rahatlama hissi de muhtemelen kusarak darlığın gerisindeki basıncın azalmasından kaynaklanmaktaydı.

Özellikle bir yaşından sonra hastalar değişik klinik tablolarla gelebileceği için, malrotasyon düşünüldüğünde, ileri tetkiklerle tanının desteklenmesi ve sonraki dönemlerde volvulus gelişme riski nedeniyle cerrahi olarak düzeltilmesi önerilmektedir (4,5,7). Kamal (6) tarafından, altı aylıkken kusma nedeniyle araştırılan, üst sindirim sistemi grafilerinde bağırsakta malrotasyon şüphesi olan, ancak kliniği düzeldiği için tanıdan uzaklaşılacak fakat iki ay sonra malrotasyona bağlı volvulus tablosuyla gelip, kısa sürede kaybedilmiş olan bir olgu bildirilmiştir.

Bizim olgumuzda da, hastanın yakınmaları uzun süreli olup, ilk yapılan baryumlu grafileri malrotasyon veya bağırsak tıkanıklığını düşündürmemiştir. Ancak yakınmalarının artarak devam etmesiyle tekrarlanan üst sindirim sistemi endoskopi ve grafilerinde duodenal tıkanıklıktan süphelenilip, ameliyata alınmış ve bu duodenal tıkanıklığa neden olan bantlar ve görünüm olarak bağırsakların ve çekumun konumuyla malrotasyon saptanmıştır. Volvulus tablosu tam oluşmamış olsa da ince bağırsak dolaşımının iyi olmadığı ancak "redüksiyonla" hemen düzeldiği gözlenmiştir. Bu da, hastanın yakınmaları çok uzun süreli olsa da operasyonun kritik zamanda yapıldığını, gecikmesi halinde hayati tehlike oluşturabileceğini düşündürmektedir.

Sonuç olarak, malrotasyonun ileri yaşlarda da görülebileceği, tipik olmayan belirtilerin uzun sürmesi durumunda hastalığın düşünülmesi ve ileri araştırma yapılması gerektiği akılda tutulmalıdır.

Kaynaklar

1. Pickhardt PJ, Bhalla S. Intestinal malrotation in adolescents and adults: spectrum of clinical and imaging features. Am J Roentgenol 2002; 179:1429-35.
2. Vukic Z. Presentation of intestinal malrotation syndromes in older children and adults: report of three cases. Croat Med J 1998;39:455-7.
3. Gamblin TC, Stephens RE, Johnson RK, Rotwell M. Adult malrotation: a case report and review of the literature. Curr Surg 2003; 60:517-20.
4. Malek MM, Burd RS. Surgical treatment of malrotation after infancy: a population-based study. J Ped Surg 2005;40:285-9.
5. İlçe Z, Celayir S, Akova F, et al. Intestinal rotation anomalies in childhood: review of 22 years' experience. Surg Today 2003;33:893-5.
6. Kamal IM. Defusing the intra-abdominal ticking bomb: intestinal malrotation in children. Can Med Assoc J 2000;162:1315-7.
7. Powell DM, Othersen HB, Smith CD. Malrotation of the intestines in children: the effect of age on presentation and therapy. J Pediatr Surg 1989;24:777-80.