

Kusma yakınması ile başvuran 12 aylık kız hasta 12-month-old girl with vomiting

Erkut Öztürk, Zerrin Önal, Hüseyin Aldemir, Serdar Sander

T.C Sağlık Bakanlığı Bakırköy Kadın Doğum ve Çocuk Hastalıkları Eğitim Araştırma Hastanesi, Çocuk Kliniği, İstanbul, Türkiye

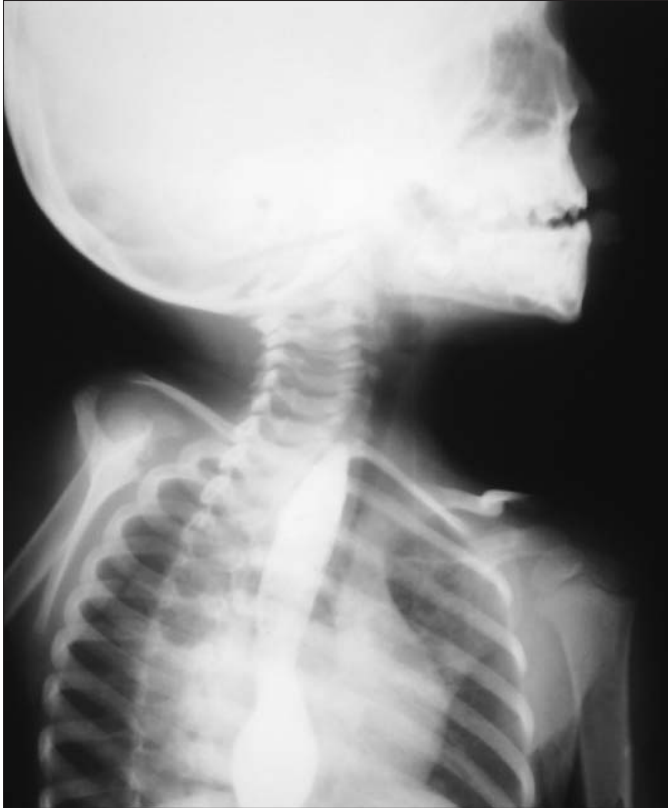Olgu bildirisi

12 aylık kız hasta, yaklaşık dört aydır her beslenme sonrası yediklerini içerir tarzda kusma ve kilo kaybı yakınmaları ile getirildi. Özgeçmiş ve soygeçmişinde özellik yoktu.

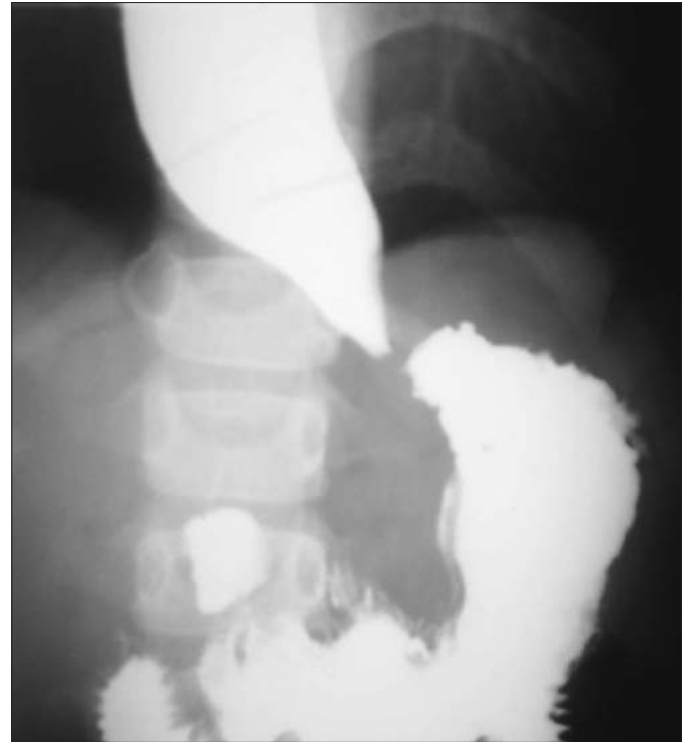
Olgunun fizik muayenesinde; genel durumu düşküncü, bilinci açık, vücut ağırlığı 6 kg (< 3p), boyu 68 cm (25-50 p), baş çevresi 40 cm (25-50 p), vücut sıcaklığı: 36°C deri altı yağ dokusunda azalma saptandı. Diğer sistem muayenelerinde özellik yoktu.

Laboratuvar tetkiklerinde kan sayımı, kan biyokimyası, tam idrar tetkiki ve kan gazında özellik yoktu.

Kan aminoasitleri "tandem mass", idrarda organik asit ve laktat düzeyleri normal bulundu. Akciğer ve ayakta direkt karın grafileri normal olan hastanın karın ultrasonografisinde de patolojik bulguya rastlanmadı. Gastroözofageal reflü hastalığına yönelik istenen 24 saatlik ph monitorizasyonunda reflü lehine bulgulara rastlandı. Bu nedenle öncelikle reflüye bağlı özofagus alt ucunda darlık düşünüldüğünden özofagus-mide-duodenum pasaj grafisi çekildi (Resim 1 ve Resim 2).



Resim 1.



Resim 2.

Resim 1. Olgunun baryumlu özofagus pasaj grafisi**Resim 2. Olgunun baryumlu özofagus mide duodenum pasaj grafisi****Tanı – Tartışma****Akalazya**

Pasaj grafisinde ağız yoluyla verilen opak maddenin, özofagus alt ucundaki kalem ucu şeklinde tama yakın darlığa bağlı olarak mideye geçemediği ve özofagusta biriktiği gözlenen hastada akalazya düşünüldü. Çocuk Cerrahisi birimine danışılan olguya Modifiye Heller Özofagokardiomyotomisi ve Fundoplikasyon uygulandı. İzlemlerinde herhangi bir komplikasyon gelişmeyen, yakınmalarında gerileme olan ve belirgin kilo alımı sağlanan hasta taburcu edildi. Olgunun halen Çocuk Gastroenteroloji ve Çocuk Cerrahisi polikliniklerinden izlemi devam etmektedir.

Tartışma

Latince’de “gevşeme bozukluğu” anlamına gelen akalazya; alt özofagus sfinkterinde nedeni bilinmeyen tonus artışı ve buna bağlı yetersiz gevşeme ile belirgin nöromusküler bir bozukluktur (1,2). Hastalığın görülme sıklığı 8/100 000 olarak bildirilmiştir (3). Akalazyalı olguların ancak % 5’i 15 yaşın altındaki çocuklardır (4). Çocukluk yaş grubunda 6/1 oranında erkek cinsiyette daha fazla görülmektedir.

Akalazyalı olgularda yakınmalar sıklıkla yutma zorluğu, regürjitasyon, kilo kaybı ve göğüs ağrısı şeklinde olup, bu yakınmalar arasında yutma zorluğu en sık rastlanan bulgudur (5). Bebek ve küçük çocuklar ise yakınma tanımlayamadıkları için daha çok kusma olarak tanımlanan beslenme sonrası regürjitasyon ve vücut ağırlık artımında duraklama gibi yakınmalarla getirirler. Hussain ve ark.’ları (6) 25 yıllık süre içinde akalazya tanısı konulan 33 çocuk olguda yutma zorluğu ve kusmanın ağırlıklı yakınmalar olduğunu bildirmişlerdir.

Literatürde ailesel geçiş bildirilmese de akalazya ile beraber görülen (Alport ve Allgrove Sendromları) bazı sendromlar tanımlanmıştır (7,8).

Akalazya tanısında klinik bulguların yanısıra, baryumlu özofagus pasaj grafisinde olgumuzda da görüntülediği gibi özofagusta genişleme, “aperistaltizm”, özofagus alt ucunda daralma, lümeninde baryum göllenmesi ve mide havya cebinde kaybolma gösterilmesi ile tanı konulmaktadır.

Üst sindirim sistemi endoskopisi, özofagus manometrisi ve endosonografi gibi yöntemler tanıda diğer yardımcı tekniklerdir (9).

Tedavide amaç alt özofagus sfinkter basıncını ortadan kaldırmak ve işlevsel tıkanıklığı düzeltmektir. Bunun için mekanik ve cerrahi yöntemler kullanılabilir. Son yıllarda alt özofagus sfinkterine botulismus toksininin enjeksiyonu gündeme gelmiştir (9).

Mekanik olarak endoskopik girişimden sonra, pnömatik genişleme ve basit bujinaj ile distal özofagus düz kaslarının gevşetilmesi mümkündür (10). Ancak çocuklarda genel anestezi ile uygulanmasının yanısıra, özofagus rüptürü ve pnömomediyastinum riski vardır. Akalazyanın tedavisinde son 40 yıldır özofageal genişleme ve özofageal miyotomi başarıyla uygulanmaktadır (11). Girişimden sonra gastroözofageal reflü (%36) ve buna bağlı özofajit sık görüldüğünden antireflü girişimlerle beraber uygulanır (12). Hastamıza Heller operasyonu ile beraber fundoplikasyon da uygulanmıştır.

Sonuç olarak kusma ve kilo alamama yakınması ile başvuran çocuklarda akalazya ayırıcı tanıda düşünülmelidir.

Kaynaklar

1. Hamza AF, Awad HA, Hussein O. Cardiac achalasia in children. Dilatation or surgery. Eur J Pediatr Surg 1999; 9: 299-302.
2. Woodfield CA, Levine MS, Rubesin SE, Langlotz CP, Laufer I. Diagnosis of primary versus secondary achalasia. AJR 2000;175:727-31.
3. Peterson WG. Etiology and pathogenesis of achalasia. Gastrointest Endosc Clin N Am 2001;11:249-66.
4. Daglı U, Alkım C. Özofagusun motor hastalıkları. Gastroenteroloji. Özden A (ed) 1. Baskı. Türk Gastroenteroloji Vakfı 2002; 21-7.
5. Eckardt VF. Clinical presentations and complications of achalasia. Gastrointest Endosc Clin N Am 2001; 11: 281-92.
6. Hussain SZ, Thomas R, Tolia V. A review of achalasia in 33 children. Dig Dis Sci 2002; 47: 2538-43.
7. Leichter HE, Vargas J, Cohen AH, et al. Alport’s syndrome and achalasia. Pediatr Nephrol 1988; 2: 312-4.
8. Zeharia A, Shuper A, Mimouni M, et al. Periventricular brain heterotopias in a child with adrenocortical insufficiency, achalasia, alacrima and neurologic abnormalities (Allgrove Syndrome). J Child Neurol 1999; 14: 331-4.
9. Rothenberg SS, Patrick DA, Bealer JF, Chang JHT. Evaluation of minimally invasive approaches to achalasia in children. J Pediatr Surg 2001; 36: 808-10.
10. Huet F, Mougnot JF, Saleh J, et al. Esophageal dilatation in pediatrics: study of 33 patients. Arch Pediatr 1995; 2: 423-30.
11. Tovar JA, Prieto G, Molina M, Arana J. Esophageal function in achalasia: preoperative and postoperative manometric studies. J Pediatr Surg 1998; 33: 834-8.
12. Lemmer JH, Coran AG, Wesley JR, et al. Achalasia in children: treatment by anterior esophageal myotomy (modified Heller operation). J Pediatr Surg 1985; 20: 333-8.