

Kedilerde Acetabulum Kırıklarının Mini Titanyum Plaklarla Sağaltımı

Ümit KAYA¹

¹Ankara Üniversitesi Veteriner Fakültesi, Ortopedi ve Travmatoloji Bilim Dalı, Ankara

ÖZET

Bu çalışmada, kedilerde acetabulum kırıklarının sağaltımında mini titanyum plakların (MTP) etkinliklerinin klinik olarak değerlendirilmesi amaçlandı. Çalışma materyalini, 1998-2001 yılları arasında Ankara Üniversitesi Veteriner Fakültesi, Ortopedi ve Travmatoloji Bilim Dalı Kliniği'ne muayene için getirilen, radyolojik ve klinik muayeneler sonrasında farklı acetabulum kırıkları belirlenen değişik ırk, yaş ve cinsiyetteki dokuz kedi oluşturdu. Çalışmada kullanılan dört veya dokuz delikli MTP'lar, kırığın tipine ve lokalizasyonuna göre barlı veya barsız olarak seçildi. Yalnızca acetabulum kırıkları için 4 delikli, tek taraflı acetabulum ve ilium kırıklarının fiksasyonunda ise uzun (6-9 delikli) MTP'lar kullanıldı. Tüm olguların klinik ve radyolojik muayeneleri periyodik olarak gerçekleştirildi. Postoperatif dönemde herhangi bir komplikasyonla karşılaşılmadı. Mini titanyum plakların boyutları ve acetabulum'un dorsal yüzeyine göre kolayca bükülebilme özellikleri ile kedilerde acetabulum kırıklarının sağaltımında tercih edilebilir fiksasyon materyalleri olabileceği gözlemlendi.

Anahtar kelimeler: Acetabulum kırıkları, kedi, mini titanyum plak.

Treatment of acetabular fractures with mini titanium plates in cats

SUMMARY

In this clinical study it is aimed to determine the effects of fixating mini titanium plates (MTP) in acetabular fractures in cats. The study group consists of 9 cats of different breed, age and sex that were admitted between 1998-2001 to the Department of Traumatology and Orthopaedics Clinic, at the Faculty of Veterinary Medicine, Ankara University. The plates which has 4 to 9 holes were used with or without bars according to the type and the localization of the fractures. Animals which had only an acetabular fractures stabilization achieved with four holes MTP and an acetabular fracture accompanied by an ilial fracture at same side stabilization was achieved by long (6-9 holes) mini titanium plates. The clinical and radiological examinations were performed periodically for each case. No postoperative complications have been observed. After evaluation of the findings, it has been observed that mini titanium plates are to be recommended as fixation material for surgical treatments of acetabular fractures in cats, as these are small in size, easy to shape on the dorsal rim of the acetabulum.

Keywords: Acetabular fracture, cat, mini titanium plate.

GİRİŞ

Küçük hayvanlarda, genel olarak kırıkların dağılımı değerlendirildiğinde pelvis kırıklarının görülme oranı % 25, pelvis kırıkları içinde acetabulum kırıklarının dağılımı ise % 29-43 olarak belirlenmiştir. Bölge kırıklarına genellikle trafik kazası veya yüksekten düşme gibi şiddetli travmalar neden olmaktadır (2, 4, 10, 12).

Kırıklar, acetabulum'un içinde herhangi bir yerde lokalize olur. İki fragmandan oluşan basit bir kırık şeklinde olabileceği gibi, multiple özellik de gösterebilir (9, 10, 12). Kırık hattına ve oluştuğu yere göre acetabulum kırıkları: Kranial, sentral, kaudal ve komünitif olmak üzere dört grupta sınıflandırılır (2). Pelvis bölgesi kırıkları, özellikle de acetabulum kırıkları caput femoris lüksasyonu veya collum femoris kırığı ile birlikte görülebilir (10).

Intraartiküler kırıklar olarak değerlendirilen acetabulum kırıklarının açık redüksiyon ve internal fiksasyonu: Dejeneratif eklem hastalıklarının, kötü kaynamanın ve instabilitenin gelişimine engel olması, ayrıca travma sonrası hayvanın fonksiyonel yaşamına dönüşünü hızlandırması gibi nedenlerle önerilmektedir (2-5, 15). Hayvanların genelde etkilenmiş taraf üzerine yatarak caput femoris' in kırık hattına girmesine ve fragmanların deplasmanına neden olmaları; arka ekstremitenin basışı anında yerden aktarılan güçlerin de acetabulum eklem yüzeyinin orta ve kranial 1/3'ünü etkilemesi sonrasında buradaki kırıklarda gözlenebilen önemli stabilizasyon kayıpları,

cerrahi sağaltımda diğer endikasyonları oluşturmaktadır (2, 5, 6, 8, 12).

Acetabulum kırıklarının operatif sağaltımında, kranial acetabulum'un oblik kırıklarında lag vidası uygulaması (2, 4, 6, 8, 12); sentral kırıklarında, dorsal acetabulum bölgesine, kırık hattının her iki tarafına vida veya Kirschner pin uygulaması ve sonrasında bunların çevresinde "8" şeklinde serklaj teli veya metilmetakrilat yerleştirilmesi de düşünülebilir (7,9). Bazı kırıklarda pin fiksasyonu denenmiş fakat, pinin yeterli iyileşmeye ulaşılmadan yerinden çıkabileceği bildirilmiştir (2, 6, 8, 12, 14).

Arbeitsgemeinschaft für Osteosynthesefragen / Association of the Study of Internal Fixation (OA/ASIF) grubunun geliştirdiği "C" tipli plaklar, basit acetabular kırıkların sağaltımında etkili bulunmuştur (4, 8, 12-14). ASIF mini plakları, "T" ve "L" şekilleri de olmak üzere köpeklerin acetabulum'una kolayca adapte edilmiştir (2, 10, 12). Ayrıca at nalı şeklinde üretilmiş acetabular plaklar da (2.0 ve 2.7mm) fiksasyonda başarıyla uygulanmıştır. İri yapılı ırklarda 2.7 ya da 3.5'luk Dinamik kompresyon plakları da (DCP), bükülerek bölgeye uygulanabilmektedir (2, 5, 12, 14). Bazı operatörler ise, acetabular kırıklar için değişik yönlere bükülebilir özelliğiyle rekonstrüksiyon plaklarını tercih etmektedirler (8, 9, 12-14). MTP' larla yapılan iki çalışmada ise, küçük ırk köpek ve kedilerde pelvis kırıklarının sağaltımında MTP' ların etkinlikleri vurgulanmaktadır (1, 11).

Literatürlerde acetabulum kırıklarının sağaltımında köpeklerle ilgili geniş bilgiler yer alırken, kedilerle ilgili yeterince kaynak bulunmamaktadır. Bu çalışmada, kedilerin acetabulum kırıklarının sağaltımında boyutları itibarıyla uygun bir fiksasyon materyali olarak belirlenen mini titanyum plaklarının kullanılması ve klinik sonuçlarının değerlendirilmesi amaçlanmıştır.

MATERYAL VE METOT

Materyal: Çalışma materyalini 1998-2001 yılları arasında Ankara Üniversitesi Veteriner Fakültesi, Ortopedi ve Travmatoloji Bilim Dalı Kliniği'ne muayene için getirilen ve farklı tiplerde acetabulum kırıkları belirlenen değişik ırk, yaş ve cinsiyetteki 9 kedi oluşturdu.

Bu klinik çalışmada, fiksasyon materyali olarak da mini titanyum plaklar ve vidalar kullanıldı. Dört veya dokuz delikli, 0.8 mm kalınlıkta MTP'lar, kırığın tipine ve lokalizasyonuna göre barlı veya barsız olarak seçildi. Sadece acetabulum'u içeren kırıklarda 4 delikli MTP'lar uygulandı. Acetabulum ve ilium kırıkları aynı tarafta olan 3 hayvanda her iki kırığın stabilizasyonu uzun (6-9 delikli) MTP'larla sağlandı. Vida uzunlukları ise 5-11 mm arasında belirlendi.

Metot: Operasyon için genel anestezi, xylazine hydrochlorid (Rompun, 23.32 mg/ml, Bayer) premedikasyonunu takiben uygulanan ketamine hydrochloride (Ketalar, 50 mg/ml, Parke-Davis) ile sağlandı. Acetabulum'un anterior ve dorsal bölümüne ulaşmak için gluteus medius ve gluteus profundus kaslarının total miyotomisi ve cranial'e retraksiyonu gerçekleştirildi. Acetabulum'un posterior kısmına ulaşmak için obturator internus ve gemelli kaslarının trochanteric fossa'ya intertio yerinden elevasyonu gerçekleştirildi. Bu aşamalarda özenle korunan ischiadicus siniri, obturator internus ve gemelli kaslarının kaudale retraksiyonu ile güvenli şekilde bölgeden uzaklaştırıldı.

Kırık bölgesi yeterli düzeyde açıklık ve fragmanların redüksiyonu sağlandıktan sonra, sadece acetabulum'u içeren kırıklarda 4 delikli, acetabulum ve ilium kırıkları aynı tarafta olan hayvanlarda ise 6-9 delikli pelvis kemiklerinin konturuna uygun olarak önceden bükülmüş barlı ya da barsız MTP her fragmana en az iki vida uygulanacak şekilde pozisyon verilerek ve mini titanium vidalarla tespit edilerek kırıkların fiksasyonu sağlandı. Tek taraflı sacroiliac lüksasyon gözlenen olgularda acetabulum veya acetabulum, ilium kırık bölgelerindeki redüksiyon ve fiksasyonun plak uygulaması ile korunması, ayrıca diğer sacroiliac bağlantının stabil olması nedeniyle fiksasyon uygulanmadı. İki hayvanda diğer iliumda şekillenen kırıklar da MTP' larla fikse edildi.

Operasyon sırasında parsiyel ya da total yapılan myotomiler 4/0 krome katgüt, deri ise rezorbe olmayan dikiş materyali ile dikildi. Bölgeye koruyucu pansuman uygulandı ve 2 hafta süre ile hareketler sınırlandı. Operasyon sonrası, 5 gün süre ile parenteral Enrofloxacin (Baytril, 50mg/ml, Bayer) uygulaması yapıldı.

Olgular, 10 günlük periyotlarda ve 2 ay süreyle yapılan klinik ve radyolojik muayenelerle değerlendirildi.

BULGULAR

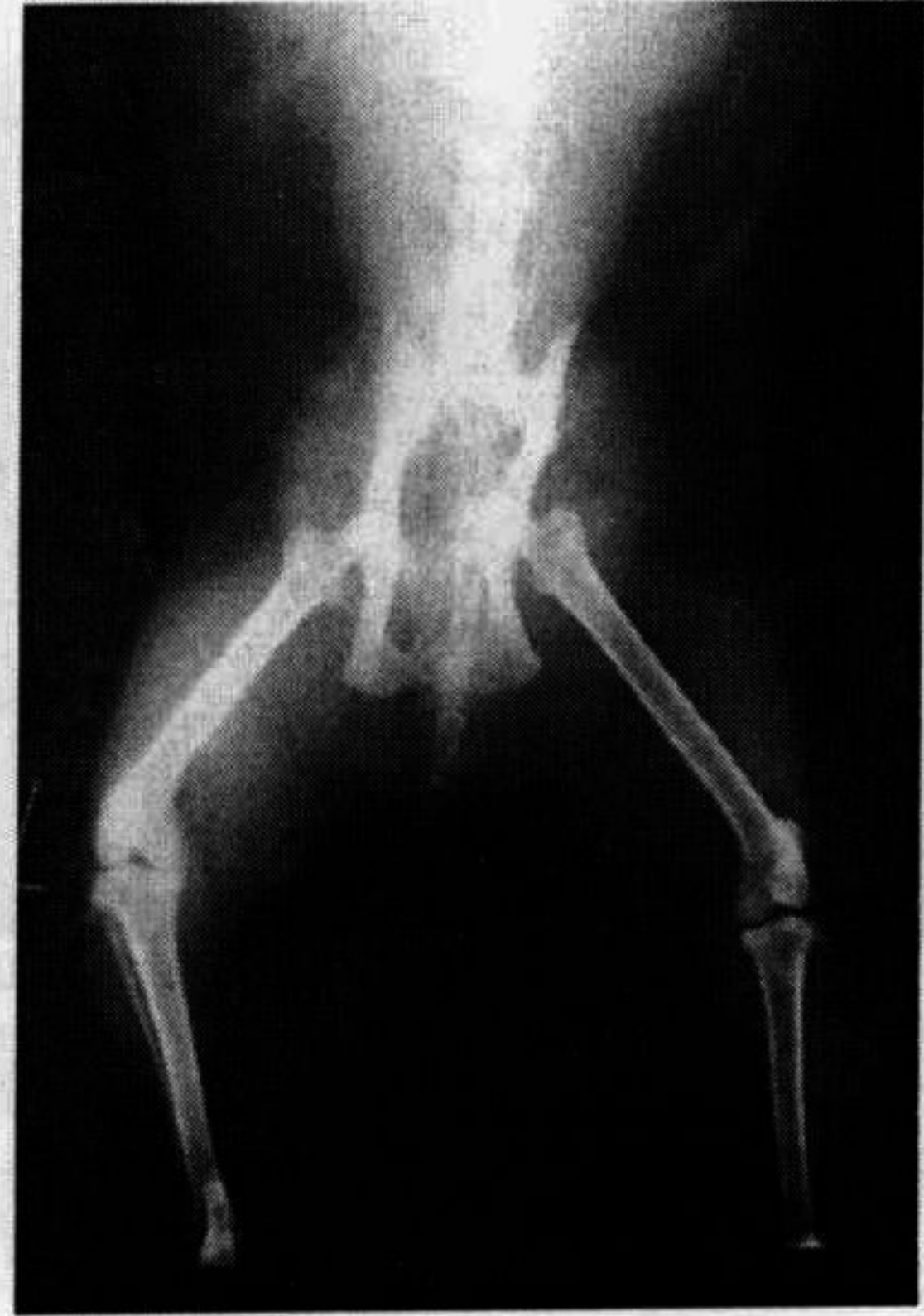Olguların alınan anamnezleri ve yapılan klinik ve radyolojik muayeneleri sonucunda, 7 hayvanda sentral, 1 hayvanda kranial ve 1 hayvanda kaudal acetabulum kırıkları belirlendi. Bu bulgulara ek olarak çalışma grubundaki 5 hayvanda ilium kırıkları; 3 hayvanda unilateral sacroiliac lüksasyon gözlemlendi.

Klinik muayenelere göre kırıkların oluşum nedenleri ise, 1 hayvanda trafik kazasına ve 6 hayvanda yüksekten düşmeye bağlı olarak belirlenirken, 2 hayvanda etioloji öğrenilemedi. Bir olguda caput femoris'in pelvis'in içine doğru yönlendiği gözlemlendi.

Operasyon sonrası ensizyon bölgesine koruyucu pansuman uygulanması dışında herhangi bir bandaj uygulaması yapılmadı. Tüm olguların klinik ve radyolojik muayeneleri, periyodik olarak gerçekleştirildi. Olguların postoperatif yapılan klinik ve radyolojik muayenelerinde dejeneratif eklem lezyonlarının gelişimine, sağlanan redüksiyonun ve fiksasyonun kaybına ilişkin herhangi bir bulgu ile karşılaşılmedi. Sacroiliac lüksasyonlarda ilk radyolojik muayene ile kontrolden çıkarıldığı dönem arasında redüksiyon kaybına ilişkin bulgular gözlemlenmedi.

Çalışma grubundaki olgularda MTP' lar yerinde bırakıldı ve uzun dönem izlenebilen olgularda (2 nolu olgu 18 ay, 3 nolu olgu 11 ay) bununla ilgili bir komplikasyon belirlenmedi. Bu süreçte izlenen hayvanlarda dejeneratif eklem hastalığının klinik belirtilerinden olan topallık şikayeti bildirilmedi.

Olgulara ait bulgular Tablo 1' de ve radyolojik sonuçlar Şekil 1, 2, 3, 4' de sunulmuştur.

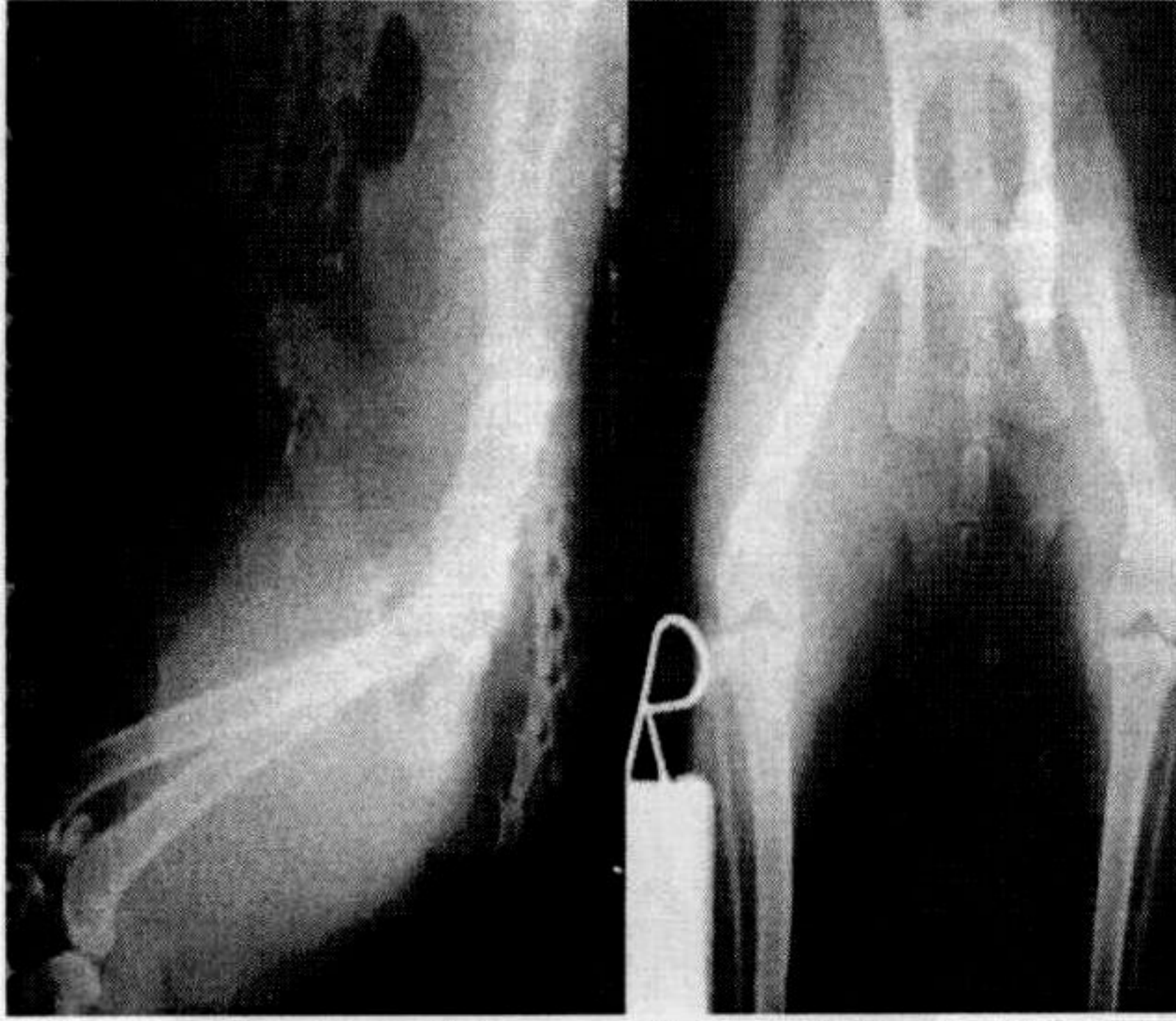


Şekil 1. Olgu no: 2'nin operasyon öncesi radyografik görünümü.

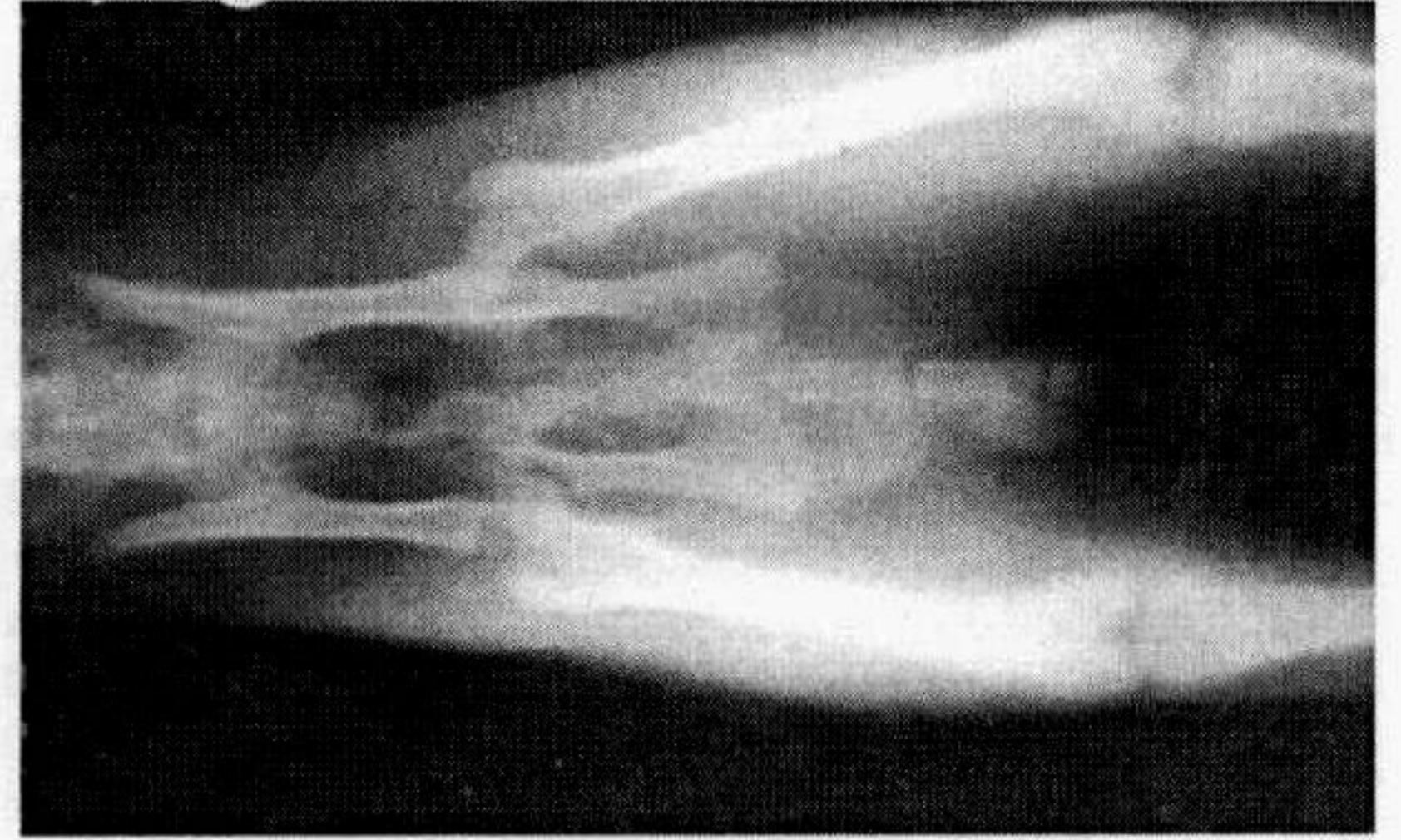
Tablo 1. Olgulara ait veriler ve sađaltım sonuçları.

Olgu no	Olgunun			Kırığın lokalizasyonu ve kullanılan MTP boyutu	Kırığın nedeni	Sonuç
	İrki	Yaşı	Cinsiyeti			
1	Melez	11 aylık	E*	Sol acetabulum-4 delikli	Yüksekten düşme	Fonksiyonel klinik iyileşme
2	Van	3	E	Sol acetabulum ve ilium-8 delikli	Yüksekten düşme	Fonksiyonel klinik iyileşme
3	Ankara	4	D**	Sađ cranial acetabulum ve ilium-6 delikli, USIL***	Yüksekten düşme	Fonksiyonel klinik iyileşme
4	Melez	1	D	Sađ acetabulum ve ilium-8 delikli	Trafik kazası	Fonksiyonel klinik iyileşme
5	Melez	2	E	Sol acetabulum-4 delikli, USIL	Bilinmiyor	Fonksiyonel klinik iyileşme
6	Melez	2	E	Sađ acetabulum-4 delikli	Bilinmiyor	Fonksiyonel klinik iyileşme
7	Melez	5	D	Sađ acetabulum ve ilium-9 delikli, USIL	Yüksekten düşme	Fonksiyonel klinik iyileşme
8	Melez	2	E	Sol acetabulum-4 delikli	Yüksekten düşme	Fonksiyonel klinik iyileşme
9	Melez	3	D	Sađ acetabulum ve ilium-9 delikli	Yüksekten düşme	Fonksiyonel klinik iyileşme

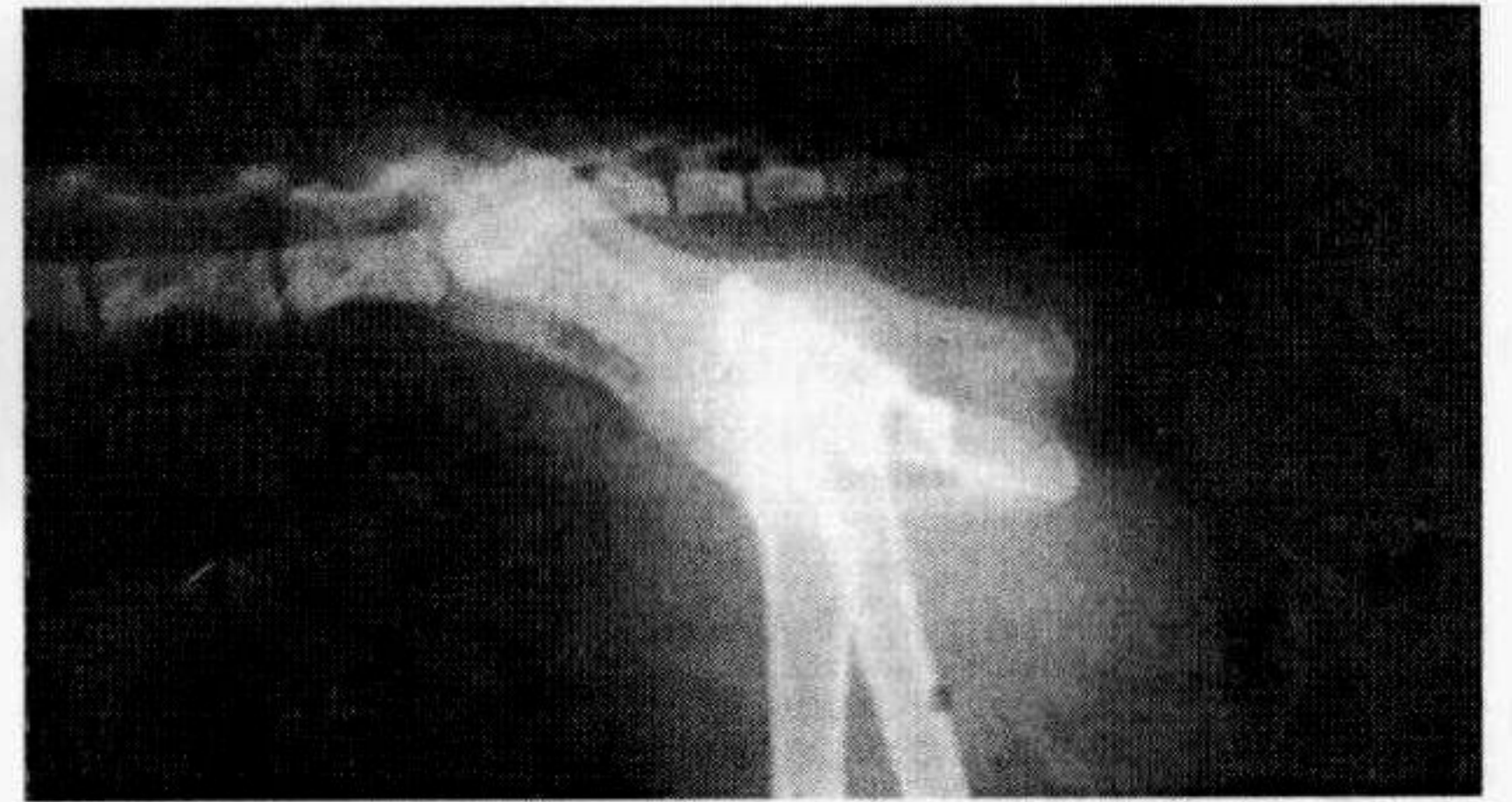* Dişi, ** Erkek, *** USIL (Unilateral Sacro-iliac Lüksasyon)



Şekil 2. Olgu no: 2'nin operasyon sonrası 2. haftadaki radyografik görünümü.



Şekil 3. Olgu no: 8' in operasyon öncesi radyografik görünümü.



Şekil 4. Olgu no: 8'in operasyon sonrası radyografik görünümü.

TARTIŞMA VE SONUÇ

Pelvis bölgesi kırıklarına genellikle trafik kazası veya yüksekten düşme gibi şiddetli travmalar neden olmaktadır (2, 4, 10, 10). Acetabulum Kırıkları, eklem içinde herhangi bir yerde lokalize olur. İki fragmandan oluşan basit bir kırık şeklinde olabileceği gibi, multiple özellik de gösterebilir (9-12). Kırık hattına ve oluştuğu yere göre acetabulum kırıkları; kranial, sentral, kaudal ve komünitif olmak üzere dört grupta sınıflandırılır (2). Pelvis kırıkları ve özellikle de acetabulum kırıklarının caput femoris lüksasyonu veya collum femoris kırığı ile birlikte görülebileceği bildirilmektedir (10).

Çalışma olgularında acetabulum kırıklarının lokalizasyonu değerlendirildiğinde, 7 olguda sentral, 1 olguda kranial ve 1 olguda kaudal acetabulum kırığı belirlendi. Ayrıca, gruptaki 5 olguda ilium kırığı, 3 olguda unilateral sacroiliac lüksasyon gözlemlendi. Fakat bu klinik seride collum ve caput femoris kırığına ve lüksasyonuna ilişkin bir lezyon gözlenmezken, bir olguda caput femoris' in kırık hattına yönlendiği radyografik olarak belirlendi.

Acetabulum kırıkları ile birlikte farklı lezyonların da görülmesi travmanın şiddetini ve büyüklüğünü göstermesi açısından önemlidir. Özellikle kedilerin yüksekten düşmesi sonucunda farklı pelvis kırıkları gözlenmektedir. Değerlendirilen klinik olgularda lezyonların nedeni çoğunlukla yüksekten düşme ve bir olguda da trafik kazası olarak bildirilmiştir.

Acetabulum kırıklarının operatif sağaltımında başarılı bir redüksiyon ve fiksasyon uygulamak için kırık bölgesinin yeterli oranda açılabilmesi ve yumuşak dokuları korurken fragmanların hareket ettirilebilmesi gereklidir. Acetabulum kırıklarına hem trochanter major'un osteotomisini içeren dorsal hem de kaudal yaklaşımla ulaşılabilir. Acetabulum'un kaudal sınırına çok yakın geçen siyatik sinirin korunmasına dikkat edilmelidir. Operatörlerin çoğunluğu bölgeye trochanter major'un osteotomisi ile dorsal yaklaşım uygulamaları (2, 4, 6, 8, 14). Alternatif olarak uygulanan gluteal kasların tendollarının kesilerek bölgeye ulaşılmasının daha travmatik bir işlem olduğu bildirilmektedir (8).

Bu çalışmada, operasyon bölgesine kasların myotomileri ile ulaşıldı ve bu uygulamayla ilgili herhangi bir komplikasyon ve ilgili ekstremitenin fonksiyon kaybı gözlenmedi.

Acetabulum kırıklarının operatif sağaltımında, kranial acetabulum'un oblik kırıklarında lag vidası (2, 4, 6, 8, 14); sentral kırıklarında, dorsal acetabulum bölgesine kırık hattının her iki tarafına vida veya Kirschner pin (8); bazı kırıklarda da pin fiksasyonu uygulaması denenmiştir (2, 6, 8, 12, 14). OA/ASIF grubunun geliştirdiği "C" tipli plaklarla olumlu sonuçlar alınmıştır (4, 8, 12-14). ASIF mini plakları, "T" ve "L" şekilleri de olmak üzere kullanılabilir (2, 10, 12). Ayrıca, at nalı şeklindeki plaklar veya DCP plakları da bükülerek acetabulum kırıklarında uygulanabilmektedir (2, 5, 12, 13). Değişik yönlere bükülebilme özelliğiyle rekonstrüksiyon plakları da tercih edilebilmektedirler (8, 9, 12-14). Söz konusu fiksasyon materyalleri ve yöntemleri

kaynaklarda genellikle köpekler için belirtilmiş ve kediler için spesifik bir uygulama olmadan bu materyallerin ya da yöntemlerin benzer ve uygun olanlarının düşünülebileceği bildirilmiştir (8). MTP' larla yapılan iki çalışmada ise, küçük ırk köpek ve kedilerde pelvis kırıklarının sağaltımında MTP' ların etkinlikleri vurgulanmaktadır (1, 11).

Bu çalışmada, kedilerin acetabulum kırıklarının sağaltımında boyutları itibarıyla uygun bir fiksasyon materyali olarak belirlenen mini titanyum plaklarının kullanılması, klinik ve radyolojik sonuçlarının değerlendirilmesi sonrasında, mini titanyum plakların boyutları ve kolay bükülüp şekillendirilebilmesi gibi özellikleriyle kedilerde acetabulum kırıklarının sağaltımında fonksiyonel materyaller olduğu gözlenmiştir.

KAYNAKLAR

- 1- Boudrieau RJ, Kleine LJ, (1988): Nonsurgically managed caudal acetabular fractures in dogs: 15 cases (1979-1984). JAVMA, 193, 701-705.
- 2- Braden TD, Priour WD, (1986): New plate for acetabular fractures: Technique of application and long-term follow-up evaluation. JAVMA, 188, 1183-1186.
- 3- Brinker WO, Hohn RB, Priour WD, (1984): Manual of Internal Fixation in Small Animals 1st Edition Springer-Verlag Berlin.
- 4- Brinker WO, Piermattei DL, Flo GL, (1997): Brinker, Piermattei, and Flo's Handbook of Small Animal Orthopedics and Fracture Repair 3rd Editon WB Saunders Company, Philadelphia.
- 5- Denny HR, (1993): A Guide to Canine and Feline Orthopaedic Surgery. 3rd Editon, Blackwell Science Book, Oxford.
- 6- Dyce J, Houlton JEF, (1993): The Use of Reconstruction Plates for repair of Acetabular Fractures in 16 Dogs. J. Small Anim. Pract., 34, 547-553.
- 7- Houlton JEF, Dyce J, (1994): Management of Pelvic Fractures in the Dog and Cat. Waltam Focus, 2, 17-25.
- 8- Kaya Ü, Temizsoylu D, Candaş A, (1999): The clinical studies on the treatment of pelvic fractures of cats and small breed dogs with mini titanium plates and screws. Ankara Üniv. Vet. Fak. Derg., 46: 199-205.
- 9- Olmstead ML, (1990): Surgical Repair of Acetabular Fractures (in) Current Techniques in Small Animal Surgery. MJ Bojrab (Editor), 594-595, Lippincott Company, Philadelphia.
- 10- Olmstead ML, (1995): Fractures of the Bones of the Hind Limb (in) Small Animal Orthopedics. ML Olmstead (Editor), 219-243, Mosby, St. Louis.
- 11- Olmstead ML, Newton CD, (1990): Management of Specific Fracture and Traumatic Dislocations (in) Small Animal Surgery. CL Harvey, CD Newton, A Schwartz (Editors), 594-595, JB Lippincott Company, Philadelphia.
- 12- Robins GM, Dingwall JS, Sumner-Smith G, (1973): The plating of pelvic fractures in the dog. Vet. Rec., 93, 265-269.