

Alabalıkların (*Onchorhyncus mykiss*) karaciğer ve böbrek dokularında bazı sulfonamid türevlerinin toksik etkilerinin araştırılması

Abdurrahman AKSOY¹ İdris TÜREL¹ M. Yavuz GÜLBAHAR²

¹Yüzüncü Yıl Üniversitesi, Veteriner Fakültesi, Farmakoloji-Toksikoloji Anabilim Dalı-VAN

²Yüzüncü Yıl Üniversitesi, Veteriner Fakültesi, Patoloji Anabilim Dalı-VAN

ÖZET

Bu çalışmada bazı sulfonamid türevlerinin (sulfadiazin, sulfamerazin, sulfametazin, sulfametoksazol ve sulfadimetoksin) alabalıkların karaciğer ve böbrek dokuları üzerine olan toksik etkileri araştırıldı. Çalışmada toplam 30 adet alabalık (*Onchorhyncus mykiss*) kullanıldı ve balıklar eşit sayıda olmak üzere 1 kontrol ve 5 deneme grubuna ayrıldı. Balıklara 200 mg/kg canlı ağırlık/ gün dozunda 14 gün boyunca sulfonamid türevleri pelet yemlere karıştırılarak verildi. İlaç uygulamasından sonra balıkların karaciğer ve böbrek dokuları 2'şer gün arayla 10 sefer alınarak patolojik yönden incelendi. Deneme gruplarındaki balıkların böbrek tubuluslarında dejeneratif değişikliklerin yanında, rejeneratif tubuluslar ve indifferent interstisyel hücrelerde artış gözlemlendi. İlaç uygulamasının 3-9. günlerinde özellikle sulfadiazin, sulfamerazin ve sulfametazin uygulananlarda bulgular sulfametoksazol ve sulfadimetoksin uygulanan gruba göre daha belirgindi. Karaciğerde herhangi bir değişiklik gözlenmedi.

Sonuç olarak, tedavi dozlarında kullanılan tüm sulfonamidlerin alabalıklarda böbrek hasarına neden olduğu tespit edilmiştir.

Anahtar kelimeler: Sulfonamidler, balık (alabalık), hepatotoksisite, nefrotoksisite.

*Investigation of hepatotoxic and nephrotoxic effects of some sulphonamides in the Rainbow trouts (*Onchorhyncus mykiss*).*

SUMMARY

Nephrotoxic and hepatotoxic effects of some sulphonamides (sulfadiazine, sulfamerazine, sulfamethazine, sulfamethoxazole ve sulfadimethoxine) were evaluated in 30 healthy rainbow trouts (*Onchorhyncus mykiss*). The fish were divided into 6 groups (1 control, 5 treatment), each containing 5 fish. Sulphonamides were administered at treatment dosage (200 mg/kg of body weight, oral) for 14 days. Fish were killed after the 14th day of administration. Kidney and liver samples obtained from all fish in two day intervals for ten times were evaluated for histological examination. Degenerative changes, increased indifferent interstitial cells and regenerating tubules were seen on the kidneys of all administered groups, between 3rd-9th days of treatment. The findings were more clear at the sulfadiazine, sulfamerazine and sulfamethazine administered groups than the others. No histopathological change in the livers was observed.

It is concluded that the risk of renal injury (nephrotoxicity) is substantial for all sulphonamides used in rainbow trouts in this study.

Key Words: Sulphonamides, fish (rainbow trout), hepatotoxicity, nephrotoxicity.

GİRİŞ

Tüm dünyada olduğu gibi ülkemizde de kültür balıkçılığının yaygınlaşmasıyla beraber koruyucu ve tedavi amacıyla antibakteriyel ilaç uygulaması gittikçe artmaktadır. Birçok antibiyotik ve sentetik antibakteriyel madde, kültür balıkçılığında hastalıklardan korunmak ve tedavi etmek amacıyla kullanılmaktadır. En çok kullanılan antibiyotikler, oksitetrasiklin, okzolinik asit, furazolidone, nitrofurazone, sulfonamid türevleri ve eritromisindir. Antibakteriyel ilaç uygulanan balıkların tüketim öncesi yasal sürelerine uyulmaksızın tüketime sunulması sonucu, insanlarda aşırı duyarlılık durumu veya allerjik reaksiyonlar ile organlar düzeyindeki sitotoksik etkilere bağlı yapısal bozukluklar gelişmektedir (4,7, 8,16,18).

Kültür balıkçılığının yapıldığı işletmelerde, bakterilerin sebep olduğu enfeksiyonların tedavisi için sulfonamidler yaygın olarak kullanılmaktadır (1,10,14). Sulfonamidler ve etkisi güçlendirilmiş sulfonamidler (sulfonamid + trimetoprim kombinasyonu) veteriner hekimliğinde, kümes hayvanları ve kültür balıkçılığında en yaygın kullanılan antibakteriyel ilaçlardır. Balıklarda sulfonamidlerle tedavi ilk defa 1937 yılında *Haemophilus piscum*'la enfekte alabalıklarda sulfanilamidin kullanılmasıyla başlamış ve bundan sonra bir çok sulfonamid türevi balıklardaki bakteriyel hastalıklara karşı kullanılmıştır (6,11). Ülkemizde ilk defa yapılan bu çalışmada, tedavi dozlarında kullanılan bazı sulfonamid türevlerinin alabalıkların karaciğer ve böbrek dokuları üzerine toksik etkilerinin bulunup bulunmadığının belirlenmesi amaçlanmıştır.

MATERYAL VE METOT

Çalışmada kullanılan balıklar, Van Tarım İl Müdürlüğü tesislerinden temin edildi ve araştırma Yüzüncü Yıl Üniversitesi Ziraat Fakültesi, Su ürünleri Balık İşletmesi tanklarında yürütüldü. Balıklar, 1'i kontrol olmak üzere, 6 gruba ayrıldı ve her grupta 5'er balık olacak şekilde tanklara konuldu. Deneme öncesi balıklar 15 gün süreyle adaptasyon amacıyla 3 nolu pelet balık yemiyle beslendiler. Deneme başlayınca 5 grubun her birine 3 nolu pelet yemi öğütülerek içerisine tedavi dozunda (200 mg/kg canlı ağırlık/gün) sulfadiazin (A grubu), sulfamerazin (B grubu), sulfametazin (C grubu), sulfametoksazol (D grubu) ve sulfadimetoksin (E grubu) karıştırılarak homojen hale getirildi. Karışımlar tekrar pelet haline getirilerek balıklara 14 gün süreyle verildi. Bu süre sonunda 1., 3., 5., 7., 9., 11., 13., 15., 17. ve 19. günlerde histopatolojik incelemeler için balıklardan alınan böbrek ve karaciğer doku örnekleri %10'luk tamponlu formalinde tespit edildi. Hazırlanan parafin bloklar 5-6 µm kalınlığında kesilerek hematoksilin-eozin (H&E) ile boyandı.

BULGULAR

Makroskobik bulgular:

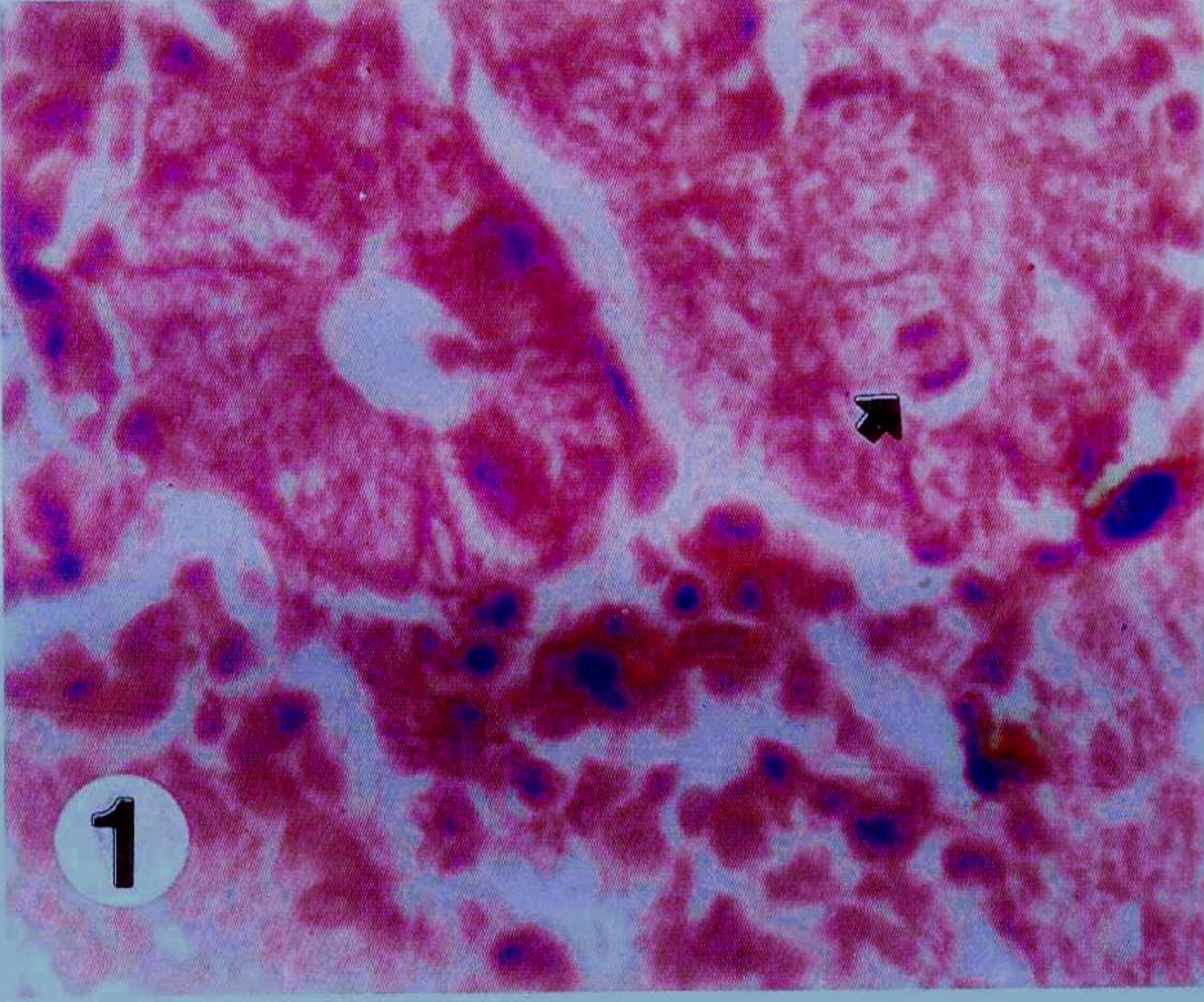
Deneme ve kontrol gruplarındaki balıkların böbreklerinde makroskobik bir bulguya rastlanmadı.

Mikroskobik bulgular:

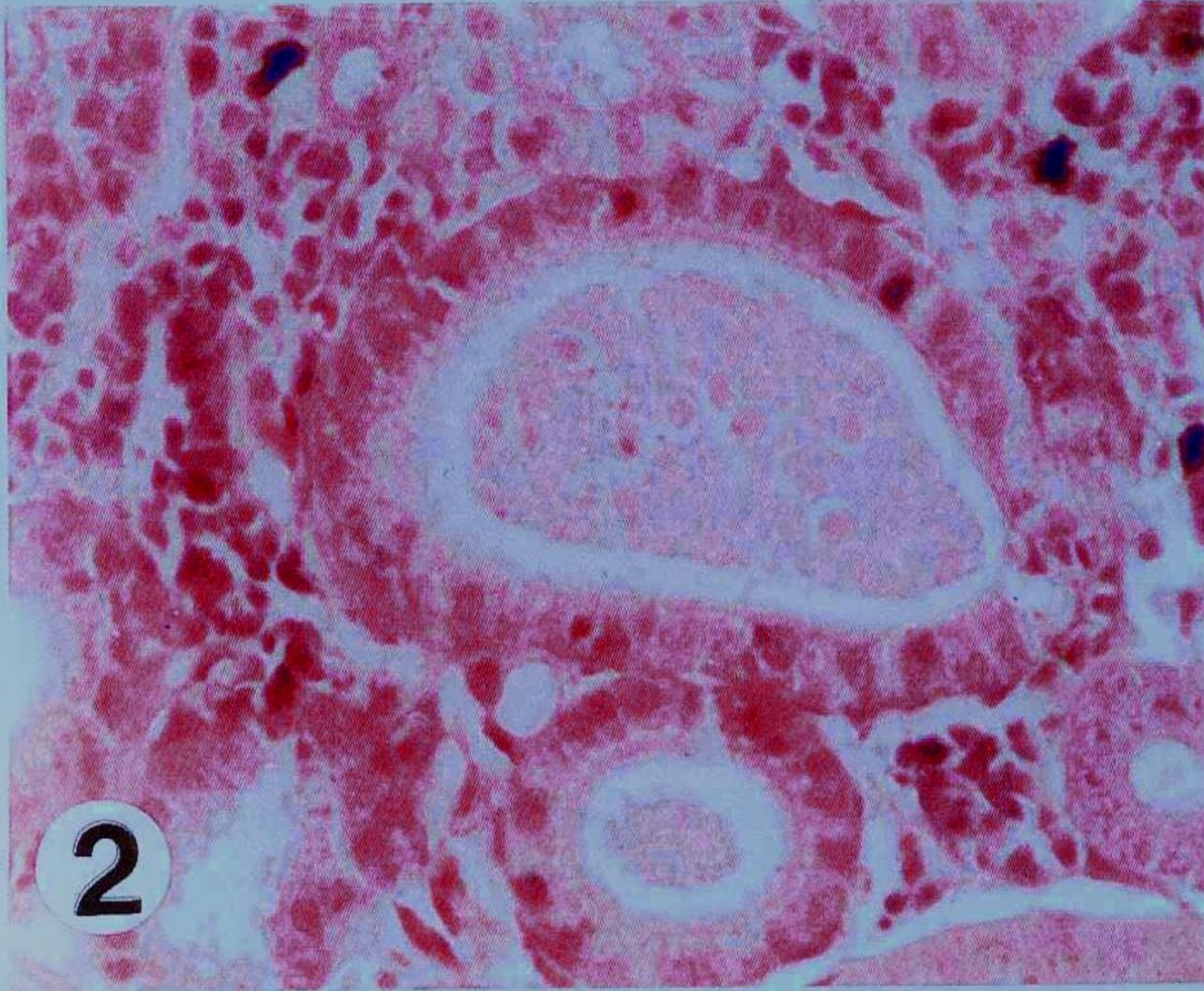
Böbrek: Deneme gruplarında interstisyel hücrelerin sayısındaki artış yanında, tubuluslarda dejeneratif değişiklikler dikkati çeken en önemli bulgulardı. Özellikle A, B, C gruplarında 3. ve 9. günler arasında bu değişiklikler daha belir-

gindi. Ayrıca çoğu tubuluslarda rejeneratif odaklar gözlemlendi. İndiferent interstisyel hücreler, sitoplazmayı hemen hemen doldurmuş bazofilik görünümdeki çekirdeğe sahipti ve bu hücreler özellikle rejeneratif tubuluslar ve damarlar çevresinde yoğunlaşmıştı. Rejeneratif tubulus epitelleri diğerlerine göre daha bazofilik görünümdeydi ve sıklıkla mitotik figürler gösterdi (Resim 1). Benzer bulgulara 9. günden sonraki gruplarda daha az olarak rastlandı. Deneme gruplarındaki bazı balıklarda ise hyalin silindirler gözlemlendi (Resim 2).

Karaciğer: Deneme grupları ile kontrol grupları arasında bir farklılık gözlemlenmedi.



Resim 1: Böbrek, rejeneratif tubulus ve interstiyel hücre artışı (ok: mitotik figür). H&E x400.



Resim 2: Böbrek tubulus lümeninde hyalin silindirler ve peritubuler ve glomeruler interstiyel hücre artışı. H&E x200.

TARTIŞMA VE SONUÇ

Sulfonamidler, böbreklerde esas olarak glomerüllerden süzülme ve daha düşük derecede olmak üzere tubuluslardan salgılanma suretiyle atılırlar. Bir kısmı tubuler reabsorpsiyona uğrarlar. İdrarda kısmen asetillenmiş ve kısmende değişme-

miş sulfonamid şeklinde bulunurlar; plazmadakine göre 10-100 kez konsantre edilmiş durumdadırlar. Sulfonamidler öncelikle idrarla atıldıkları için idrar pH'sının düşmesi tubullerde çökmelerini kolaylaştırır. Osmotik basınç nedeniyle, su tubullerden basit geçişle geri emildiğinden, tubul boşluğundaki ilaç yoğunluğu giderek yükselir. Özellikle dehidrasyon durumlarında ve yoğunluk artırıcı faktörlerin etkisiyle, böbrek tubulleri, pelvis ve idrar yollarındaki ilaç yoğunluğu giderek yükselir. Bu kısımlardaki ilaç yoğunluğu doyum noktasına ulaştıktan veya bunu aştıktan sonra, çökerek çeşitli büyüklüklerde kristaller şekillenir. Sonuçta idrar tutukluğu, kristallerin temas ettiği yerlerde ülser ve kanama dikkati çeker. Özellikle suda az çözünen sulfonamid türevleri kristal oluşumuna yol açarlar ve bunlar ancak makroskopik olarak görülebilirler ve dokuların işlenmesi sırasında eriyerek kaybolurlar (5, 7, 9, 15).

Sunulan çalışmada makroskopik ve mikroskopik düzeyde kristal oluşumuna rastlanmamıştır. Kristal oluşumu muhtemelen sulfonamidlerin üriner konsantrasyonu ve çözünürlüğüne bağlıdır (15). Tatlı su balıklarında solungaçlar aracılığı ile vücuda giren büyük miktarlardaki suyun hemen tamamı böbrekler tarafından atıldığı için idrar miktarı deniz balıklarına göre fazladır ve elektrolit konsantrasyonu düşüktür (17). Sunulan çalışmada, tedavi dozlarında sulfonamid türevlerinin böbreklerde kristal oluşumuna yol açmaması, alabalıklardaki fazla miktardaki idrarın kristal oluşumunu engellemesine bağlı olabilir.

Serbest ve asetile olmuş sulfonamidlerin toksik etkileri, böbrek yetmezliği olan hastalarda artmaktadır. Eğer ilaç metaboliti için böbrekler yolu atılım ana atılım yolu ise, bu tür ilaçların aktif metabolitleri böbrek yetmezliği olan hastalarda birikebilmektedir (3).

Köpeklerde (özellikle de Doberman ırkında) sulfonamidlere karşı, non-septik poliartrit ve ateşle karakterize idiosinkratic toksikasyon oluşmaktadır. Bu ırk köpeklerde, sulfonamidlerin hydroxilamine metabolitlerini detoksifiye kapasitelerinin sınırlı olmasıdır ve bu metabolitler, zehirlenmeye yol açmaktadır (2).

Balıklarda, farklı doz ve uygulama şekilleriyle gentamisin verilerek, nefrotoksik etkinin araştırıldığı çalışmada(13), en belirgin bulgu olarak proksimal tubuluslarda nekroz tespit edilmiştir.

Balıklarda rejeneratif nefronların varlığı ve interstiyel hücrelerin sayısının artışı, nefrotoksik kirleticilere maruz kalmanın bir göstergesi olarak nitelendirilmektedir (12,17). Yapılan bu çalışmada da, ilaç uygulamasından sonraki 3. günden itibaren böbreklerde benzer değişiklikler gözlemlenmiş ve özellikle bu bulgular sulfadiazin, sulfamerazin ve sulfamezatin uygulanan balıklarda, sulfametoksazol ve sulfadimetoksin uygulanan gruplara göre daha belirgin olduğu saptanmıştır.

Sulfonamid türevlerinin köpeklerde karaciğerde nekroz ve hepatitis oluşturduğu bildirilmektedir (5). Balıklarda ise herhangi bir çalışmaya rastlanmamıştır. Elde edilen bulguların ışığında, tedavi dozlarında uygulanan sulfonamidlerin alabalık böbrek dokuları üzerine toksik etkileri saptanmış; ancak karaciğer üzerine morfolojik bir etkisi gözlemlenmemiştir. Balıklarda sulfonamid toksisitesinin yapısal ve işlevsel mekanizmalar üzerine olan etkisinin daha iyi ortaya konması için, karaciğer ve böbrek fonksiyon testleri yapılarak araştırılması gerektiği kanısına varılmıştır.

KAYNAKLAR

1. Austin B and Austin DA (1987): Bacterial Fish Pathogens. Ellis Horwood Ltd., England.
2. Cribb AE, Spellberg SP (1990): An in vitro investigation of predisposition to sulphonamide idiosyncratic toxicity in dogs. Vet. Res. Commun., 14, 3, 241-252.
3. Drayer DE (1976): Pharmacologically active drug metabolites: therapeutic and toxic activities, plasma and urine data in man, accumulation in renal failure. Clin. Pharmacokinet., 1, 6: 426-443.
4. Franco DA, Webb J, Taylor CE (1990): Antibiotic and sulphonamide residues in meat: Implications for human health. J. Food Protect., 53, 2, 178-185.
5. Hazroğlu R, Milli Ü (1998): Veteriner Patoloji. Cilt II. Sayfa 165. Tamer Matbaacılık. Ankara.
6. Hormazabal V, Rogstad A (1992): Simultaneous determination of sulphadiazine and trimethoprim in plasma and tissues of cultured fish for residual and pharmacokinetic studies. J. Chromatography, 583, 201-207
7. Kaya S (2000): Sulfonamidler. Veteriner Uygulamalı Farmakoloji. Cilt II. (Ed: Kaya S, Pirinçi İ, Bilgili A). Medisan Yayınevi. Ankara.
8. Kaya S, Şahal M (1989): Besinlerimizdeki ilaç kalıntıları, bunlara ilişkin tolerans düzeyleri ilaç verilmiş hayvanlarda uyulması gereken kesim öncesi bekleme veya sütün kullanılması süreleri. Ankara Ü. Vet.Fak.Derg., 36, 2, 390-403.
9. Kayaalp O (1991): Rasyonel Tedavi Yönünden Tıbbi Farmakoloji. Cilt 1, 6.Baskı, Feryal Matbaacılık San. Ve Tic. Ltd. Şti., Ankara.
10. Kitts DD, Zheng M, Burns-Flett E and Mcerlane KM (1994): Comparison of sulfadimethoxine residue analysis in salmon muscle using HPLC and charm II test. J. Food Protec., 58, 6, 678-682.
11. Manuel AJ, Steller WA (1981): Gas-liquid chromatographic determination of sulfamethazine in swine and cattle tissues. J. Assoc. Off Anal. Chem. 64, 4, 794-799.
12. Reimschuessel R, Bennett RO, May EB, Lipsky NM (1993): Pathological alterations and new nephron development in rainbow trout (*Oncorhynchus mykiss*) following tetrachloroethylene contamination. J. Zoo and Wildlife Med., 24, 3, 503-507.
13. Reimschuessel R, Chaime SJ, Kinnel M (1996): Evaluation of gentamicin-induced nephrotoxicosis in toadfish. JAVMA, 209, 1, 137-139.
14. Roberts RJ and Shepherd CJ (1990): Handbook of Trout and Salmon Disease. The Alden Press, Oxford.
15. Sasson JP, Shorsleeve MJ, Kassner GE (1993): The diagnosis was crystal clear (kidney failure). Patient Care, 27, 14, 175-177.
16. Subasinghe RP, Shariff M, Arthur JR (1990): The use of chemotherapeutic agents in Sri Lanka .1. Symposium on Diseases in Asian Aquaculture. P. 457.
17. Takashima F, Hibiya T (1995): An Atlas of Fish Histology. KODANSHA Ltd. Japan.
18. Türel İ, Yılmaz O (1998): Sağtım dozlarında uygulanan bazı sulfonamidlerin alabalıklarında (*Oncorhynchus mykiss*) yenilebilir dokularında kalıntı düzeyleri ile vücuttan atılma sürelerinin belirlenmesi. Y.Y.Ü. Sağ. Bil. Derg., 4, 1-2, 72-84.