

MERİNOS KOYUNLARINDA BEYNİN ARTERİEL VASKULARİZASYONU

İ.Hakkı Nur¹

The Arteriel Blood Supply of Brain in Merino Sheep

Summary: *This study was made to investigate the arteriel blood supply of brain in Merino sheep. In this study, ten heads of Merino sheep were used. In the investigation of materials, latex was injected through the carotid common artery.*

The brain is supplied with the internal carotid artery arising from the rete mirabile epidurale rostrale that is formed by maxillar artery.

The rete extends from the foramen orbitorotundum anteriorly to just beyond the foramen ovale posteriorly.

The right and left cerebral rostral arteries are connested by means of the comunicans rostral artery.

The artery to the corpus callosum may be regarded as the continuation of the rostral cerebral artery.

The comunicans caudal artery is the caudal extention of the carotid internal artery.

The basilar artery is formed connecting the right and left comunicans arteries.

The basilar artery continues as the spinal ventral artery on the caudal part the bulbus cerebri.

The labyrinthine artery arises from the cerebellar caudal artery.

There is not chiasmatical rete.

Özet: *Bu araştırma ile Merinos Koyunlarında beynin arterial vaskularizasyonu incelemek amaçlanmıştır. Bu amaç için 10 adet Merinos Koyunu baş materyali kullanılmıştır. Materyallerin incelenmesinde latex enjeksiyonundan yararlanılmıştır.*

Merinos Koyununda beyin sadece a.maxillaris'ten orijin alan r.caudalis ad rete mirabile epidurale rostrale ve rr.rostrales ad rete mirabile epidurale rostrale tarafından şekillendirilen bir intracranial rete ve bu rete'den çıkan a.carotis interna tarafından beslenir.

Sağ ve sol rete epidurale rostrale'ler arasındaki birleşme çok zayıftır.

Rete chiasmaticum yoktur.

¹: Dr., Yüzüncü Yıl Üniversitesi, Veteriner Fakültesi, Anatomi Bilim Dalı Van - TÜRKİYE

A.cerebri rostralis'ler, *a.communicans rostralis* vasıtasıyla birleşir. Bu birleşmeden *a.corporis callosi* çıkar.

A.communicans caudalis, *a.carotis interna*'nın caudale doğru devamıdır. Her bir *a.communicans caudalis* birleşerek *a. basilaris*'i oluşturur.

A.basilaris, *medulla oblongata*'nın caudal kısmında *a.spinalis ventralis* olarak devam eder.

Giriş

Beynin arteriel vaskularizasyonu hakkında ilk bilgiler Herophilus tarafından verilmiş olmasına karşılık, bilimsel anlamda ilk anatomik çalışma Galen (M.S.100-200) tarafından yapılmıştır (5). Beynin tabanındaki "Willis Halkası" da denilen atardamar ağı,adını 17.yy da yaşayan İngiliz Thomas Willis'den almıştır(10). Koyun ve keçinin beyin damarları üzerinde birçok morfolojik çalışmaların (3,4,7,12,15,16,19) yanında bu damarların hemodinamik özellikleri ile ilgili araştırmalar (3,11,21) da mevcuttur.

Evcil memeli hayvanlarda dolaşım sisteminin başarılı bir şekilde incelenebilmesi için, damar içinde katılaşıp aside ve alkaliye dayanıklı plastik maddeler kullanılmaktadır. Bu plastik madde enjeksiyonları damarlar arasındaki anastomosislerin ve varyasyonların belirlenmesinde büyük önem taşımaktadır. Bu sebeple plastik madde aranır hale gelmiştir.

Rete mirabile epidurale rostrale, büyük ve küçük ruminantlarda cavum cranii'de , hipofiz bezinin her iki yanında, sinus cavernosus içinde yer alan bir yapıdır (3,5,8,12,15,21). Bu rete önde for.orbitorotundum'a arkada ise for. ovale'ye kadar uzanır (4). Rete mirabile epidurale rostrale'yi şekillendiren damarlar; *a.maxillaris*, *a.vertebralis*, *a.meningea media* ve *a.condylaris*'in dallarıdır (7). Rete mirabile epidurale rostrale koyun ve keçide, pars dextra ve pars sinistra'sının caudale doğru yaptıkları uzantılarla "V" şeklinde birleşirler (4,15,19). Bu birleşme koyunlarda zayıf (15), keçilerde kuvvetlidir (19).Keçilerdeki bu birleşme zayıftır(13). Collin (6)'nin koyunlar için bildirdiği şemada bu birleşme yoktur.

Koyun ve keçilerde rete chiasmaticum yoktur (8,19). Simons ve Ghoshal (22)'in koyunlar, Layunta ve Roldan* (13)'nin keçiler için bildirdiklerine göre rete chiasmaticum bulunmaktadır.

Koyun ve keçilerde *a.carotis interna*'nın extracranial kısmı vardır (12,15). Balankura (2) ile Nickel ve ark. (18)'nin verilerinde, intrauterin hayatta ve doğumdan bir kaç hafta sonraya kadar var olan *a.carotis interna*'nın extracranial kısmı gittikçe redüksiyona uğrar ve kaybolur. Baldwin (4) ile Khamas ve Ghoshal (11)'a göre *a.carotis interna*'nın extracranial kısmı bulunmaz.

A.ophtalmica interna, koyunlarda doğrudan *a.cerebri rostralis*'ten (14,16,20), keçilerde ve buzağılarda rete mirabile epidurale rostrale'den (17), ya da *a.carotis interna*'dan çıkar (20).

A.communicans caudalis, *a.carotis interna*'nın caudale doğru devamıdır (15). Her iki tarafın *a.communicans caudalis*'leri birleşerek *a.basilaris*'i oluşturur

(14,19). A.basilaris de caudale doğru daralarak a.spinalis ventralis'i oluşturur (3,7,8). A.basilaris'teki kan akışı caudale doğrudur (1,3).

A.cerebri caudalis, ya a.communicans caudalis'in lateral yüzünden (16), ya da a.basilaris'den ayrılır (14).

Yapılan literatür çalışmalarında, merinos koyunu'nun intracranial arteria'larıyla ilgili herhangi bir araştırmanın yapılmadığı belirlenmiştir. Bu araştırma ile bu türün beyininin bazal yüzündeki arteriel sisteminin makro-anatomisini belirlemek, varsa damar varyasyonlarını ortaya çıkartmak amaçlanmıştır.

Materyal ve Metod

Bu çalışmada değişik yaş ve cinsiyette 10 adet Merinos koyunu başı materyal olarak kullanıldı. Konya Harası'ndan temin edilen başlara önce kanın pıhtılaşmasını engellemek amacıyla bir tarafın a.carotis communis'ine yerleştirilen katater yardımıyla heparin verildi (19). Kan iyice boşaltıldıktan sonra % 0.9'luk fizyolojik tuzlu su enjekte edilerek dolaşım sistemi temizlendi. Bu işleme diğer tarafın a.carotis communis'inden temiz sıvı gelinceye kadar devam edildi.

Kanı boşaltılan materyalleri diseksiyona hazırlamak amacıyla latex verildi (19).

Terminoloji bakımından Normino Anatomica Veterinaria (1983) esas alındı (9).

Bu araştırmada Anatomi Bilim Dalı'nda kullanılan araç ve gereçlerle, büyüteçten faydalanıldı.

Bulgular

Retemirabile epidurale rostrale (carotid rete, Intracranial rete) (Şekil:I/1), dura mater ile sarılı, venöz göl içinde bulunan intracranial bir yapıdır. İçinden n.abducens geçer.Carotid rete, a.maxillaris'ten; r.caudalis ad rete mirabile epidurale rostrale (Şekil:I/2) ve rr.rostrales ad rete mirabile epidurale rostrale (Şekil: I/3) adındaki dalları alır. Tractus opticus'un yanında da a.carotis interna'yı (Şekil:II/4) verir. Carotid rete; önde for. orbitorotundum'a arkada ise for. ovale'ye kadar uzanır. Her iki tarafın carotid rete'si caudale doğru yaptıkları uzantılarla "V" şeklinde birleşirler. Merinos Koyununda bu birleşmenin çok zayıf olduğu belirlenmiştir. Bu birleşme yerinde caudaleye doğru ilerleyen bir dal çıkar. Bu dal a.basilaris'in simetriği şeklindedir. Dura mater içinde dağılarak sonlanır (Şekil:II/23).

Carotid rete'nin rostral ucu, rete chiasmaticum'u oluşturacak herhangi bir uzantıya sahip değildir.

Merinos koyununda, carotid rete yaklaşık 20mm uzunluğunda ve 5 mm yüksekliğindedir.

A. ophthalmica interna, 8 piyesde rete mirabile epidurale rostrale'den, 2 piyesde ise a.cerebri rostralis'ten çıktığı tespit edilmiştir. Güçlü bir dura mater kılıfı içinde ilerliyen bu damar for.opticum'dan geçerek bulbus oculi'ye gider.

A. Carotis interna (Şekil:II/4), rete mirabile epidurale rostrale'den çıkar. Crus cerebri'nin bazal yüzü üzerinde rostral ve caudal iki bölüme ayrılır.

A.carotis interna'nın rostral bölümü (Şekil:II/5), konveksitesi laterale bakan bir kavis meydana getirir. Bu kavis orijininden yaklaşık 5mm sonra a.choroidea rostralis'i, bundanda yaklaşık 1 cm ileride a.cerebri media'yı verir. Bu damar daha sonra a.cerebri rostralis olarak devam eder.

A.hypophysialis rostralis (Şekil:II/6),a.carotis interna'nın rostral bölümünden genellikle tek bir dal halinde çıkar. Bir piyesde ise doğrudan a.carotis interna'dan çıktığı görüldü. Hipofiz bezini ön kısmında dağılarak sonlanır.

A.choroidea rostralis (Şekil:I, II/7), a.carotis interna'nın rostral bölümünün lobus piriformis ile temas eden kısmından çıkar. Lobus piriformis'in altından ilerler. Ventriculus lateralis'e girer ve plexus choroideus ventriculus'un yapımına katılır. Seyri sırasında nucleus caudatus'a ve tractus opticus'a dallar verir.

A.cerebri media (Şekil:I,II/8),a.carotis interna'nın rostral bölümünden laterale doğru çıkan en güçlü yan dalıdır. Orijininden yaklaşık 0.5 cm sonra rostral ve caudal iki dala ayrılır. Bu dallar fissura lateralis cerebri'ye doğru ilerler. lobus parietalis, lobus temporalis ve lobus occipitalis'teki cortex cerebri'ye dağılan rr. corticales'leri verir.

A.cerebri rostralis (Şekil:I,II/9), a.carotis interna'nın rostral bölümünün a.cerebri media'yı verdikten sonraki devamıdır.Fissura longitudinalis cerebri'nin ventral kenarındaki tractus olfactorius medialis üzerinden bulbus olfactorius'a doğru a.marginalis olarak ilerler.

A.cerebri rostralis, fissura longitudinalis cerebri'nin ventral kenarına geldiğinde chiasma opticus'un hemen önünde a.communicans rostralis'leri verir.Her bir tarafın a.communicans rostralis'leri vasıtasıyla a.cerebri rostralis'ler birleşir. Bu birleşme yerinden a.corporis callosi çıkar.

A.marginalis (Şekil:I,II/10), her ik tarafın a.cerebri rostralis'lerin a.communicans rostralis'leri vermesinden sonra rostral olarak devam eden kısımdır. *A.marginalis*'ten çıkan a.ethmoidalis interna, a.ophtalmica externa'nın bir dalı olan a.ethmoidalis externa ile ağızlaşarak bir plexus ethmoidalis şekillendirir.

Her ik tarafın a.cerebri rostralis'leri, a.comminicans rostralis'leri vasıtasıyla birleşmesi sonucu circulus arteriosusu cerebri'nin önyarımı tamamlanır.

A.corporis callosi, fissura longitudinalis cerebri'nin bazal yüzünün hemen medialinde a.communicans rostralis'lerin birleşmesi ile şekillenir. Damarın çapı yaklaşık olarak a.cerebri rostralis'in çapı kadardır. Sulcus splenialis'e kadar ilerler ve a.cerebri caudalis ile ağızlaşır.

A. communicans caudalis (Şekil:II/11), a.carotis interna'nın caudale doğru devamıdır. Sulcus pontocruralis'in yaklaşık 0.5 cm önünde "V" şekilde bir görünüm meydana getirerek birleşir. Bu birleşme ile a.basilaris şekillenir. İki piyeste tek taraflı olarak a.communicans caudalis'in çapının sağ taraftakine nazaran yarısı kadar olduğu gözlemlendi.

Her iki tarafın a.communicans caudalis'lerinin birleşmesi sonucu circulus arteriosus cerebri'nin caudal yarımı tamamlanır.

A.cerebri caudalis (Şekil:II/12), a.communicans caudalis'in laterale doğru verdiği en güçlü yan daldır. Bazen iki dal halinde de çıkabilir. Sulcus transversus commissura caudalis'e kadar ilerler ve orada cranial ve caudal iki uç dala ayrılır.

A.cerebri caudalis'in cranial uç dalı, sulcus calcarinus'a kadar ilerler.Lobus occipitalis'te dağılır. Bu damar seyri boyunca corpus geniculatum laterale, corpus geniculatum mediale ve thalamus opticum'a ince dallar verir.

A.cerebri caudalis'in caudal uç dalı, sulcus endomarginalis'e kadar çıkar ve a.corporis callosi'nin dalları ile ağızlaşarak lobus occipitalis'te dağılır.

Ramus ad tectum mesencephali rostralis (Şekil:II/13), a.communicans caudalis'in orijininin yaklaşık 1 cm sonra n.oculomotorius'un önünden laterale doğru iki dal halinde çıkar. Tectum mesencephali ve vermis cerebellum'un ön kısmında a.cerebelli rostralis'ten gelen dallarla ağızlaşarak sonlanır.

A.cerebelli rostralis (Şekil:II/14), a.communicans caudalis'in a.basilaris'i oluşturma'dan yaklaşık 3 mm önce laterale doğru verdiği bir daldır. Arter tek bir dal halinde çıkar. Bazen, 3 piyese olduğu gibi 1-3 arasında dal halinde de çıkabilir. Velum medullare nasale altında vermis cerebellum'un ön kenarına kadar ilerler karşı tarafın benzer dalları ile ağızlaşarak sonlanır.

A.communicans caudalis'ten a.cerebelli rostralis çıktıktan sonra sayıları 3-5 arasında değişen a.cerebelli accesoria'lar çıkar. Ayrıca corpus mamillare'ye sayıları 3-5 arasında değişen (Şekil:II/15) dallar verir.

A.basilaris (Şekil:I,II/16), her ik tarafın a.communicans caudalis'lerinin birleşmesi ile şekillenir. Damarın çapı caudale doğru gittikçe daralır ve a.spinalis ventralis olarak devam eder (Şekil:I,II/22). *A.basilaris*, a.spinalis oluncaya kadarki seyri boyunca, pons seviyesinde rami pontem'i (Şekil:II/17), sulcus pontobulbaris seviyesinde a.cerebelli caudalis'i, medulla oblongata'da da sayıları 9-12 arasında değişen medullar dallar (Şekil:II/20) ile bu dalların hemen yakınından ince paramedian dalları (Şekil: II/21) verir.

A.cerebelli caudalis (Şekil: I,II/18), a.basilaris'ten çıktıktan sonra cerebellum'un caudal kısmına kadar ilerler. Cerebellum'un caudal, caudolateral ve caudoventral kısımlarında dağılır. İç kulağa giden a.labyrinthe (Şekil:I,II/19)'yi verir.

Tartışma ve Sonuç

Rete mirabile epidurale rostrale'nin, hipofiz bezinin her iki yanında ve sinus cavernosus içinde yer alan bir yapı olduğu, literatür (3,5,8,12,15,21) verilerine uygun olarak tespit edilmiştir.

Nur(19)'un keçi, Baldwin (4)'in koyun, Muglia ve ark (15)'nin koyun ve keçilerdeki araştırmalarında rete mirabile epidurale rostrale'nin caudalda "V" şeklinde birleştiklerini ve bu birleşmenin koyunlarda zayıf (15), olduğuna dair verilerin bu araştırmanın bulguları ile uyum içinde olduğu saptanmıştır.

Simons ve Ghoshal (20)'ın koyun , Layunta ve Roldan (13)'nın keçilerde rete chiasmaticum'un varlığını bildirmelerine karşılık, Merinos Koyununda, Nur (19)'un keçi ve Nanda (16)'nın koyunlar için bildirdikleri gibi adı edilen rete'nin bulunmadığı tespit edilmiştir. Bu nedenle a.ophtalmica interna rete chiasmaticum'dan orijin almayıp doğrudan Nickel ve Schwarz (17)'ın bildirdiği gibi 8 piyesde rete mirabile epidurale rostrale'den orijin aldığı, 2 piyesde ise, May (14), Nanda (16) ile Simons ve Ghoshal (20)'ın koyunlar için bildirdikleri gibi a.cerebri rostralis'ten orijin aldığı saptanmıştır.

Ruminantlarda, rete mirabile epidurale'yi şekillendiren damarların; a.maxillaris, a.meningea media, a.vertrebralis ve a.condylaris'in dalları tarafından oluşturulduğu (7) bildirilmesine karşın, bu araştırmada adı edilen rete'nin a.maxillaris'ten ayrılan r.caudalis ad rete mirabile rostrale ve rr.rostrales ad rete mirabile epidurale rostrale tarafından şekillendirildiği literatür (6,12,19)'un verilerine uygun olarak tespit edilmiştir.

Araştırmada Merinos Koyununda a.carotis interna'nın, extracranial olarak bulunmadığı saptanmıştır. Bu bulgu literatürlerin (2,4,11,18)koyun ve keçide a.carotis externa'nın extracranial olarak bulunmadığına dair verileri ile uyum içindedir.

A.carotis interna'nın caudale doğru devamı olan a.communicans caudalis'in iç çapının gittikçe daralarak a.basilaris'i oluşturduğu ve bu daralmanın a.basilaris'tede devam ederek ilerlediği görülmüştür. Bu bulguar literatür (1,3,7,8,14,19) verilerini doğrular niteliktedir.

Şekiller ve Numaralar (Explanation of Figures)

- 1- Rete mirabile epidurale rostrale
- 2- Ramus caudalis ad rete mirabile epidurale rostrale
- 3- Rami rostrales ad rete mirabile epidurale rostrale
- 4- A.carotis interna
- 5- A.carotis interna'nın rostral bölümü
- 6- A.hypophysialis rostralis
- 7- A.choroidea rostralis
- 8- A.cerebri media
- 9- A.cerebri rostralis
- 10- A.marginalis
- 11- A. communicans caudalis
- 12- A. cerebri caudalis
- 13- Ramus ad tectum mesencephali rostralis
- 14- A.cerebelli rostralis
- 15- Corpus mamillare'ye giden dallar
- 16- A.basilaris
- 17- Rami pontem
- 18- A.cebelli caudalis

- 19A.labyrinthi
- 20- A.basilaris'ten çıkan medullar dallar
- 21- A.basilaris'ten çıkan paramedian dallar
- 22- A.spinalis ventralis
- 23- Sağ ve sol intracranial rete'yi birbirine bağlayan dal

Kaynaklar

- 1.Anderson,B and Jewel,P.A. (1956): *The distribution of carotid and vertebral blood in the brain and spinal cord.* J.Exp.Physiol., 41,64-76.
2. Baiankura,K. (1954):*Observations on the development of the intracranial rete in sheep.* J.Anat., 88,572.
3. Baldwin, B.A. and Bell,F.R. (1963): *The anatomy of the cerebral circulation of the sheep and ox. The dynamic distribution of the blood supplied by the carotid and vertebral arteries to cranial regions,* J.Anat., 97,203-215.
4. Baldwin,B.A. (1964): *The anatomy of the arterial supply of the cranial regions of the sheep and ox.* J.Anat., 115,102-108.
- 5.Cole,J.F. (1944): *A history of the comparative anatomy.* 1 st. Ed.London.
6. Collin, B.(1974): *Atlas D'Anatomie Du Mouton. Universite'de Liege. Faculte de Medicine Veterinaire Laboratiere D'Anatomie.*
7. Doğuer,S. (1953): *Evcil Hayvanların Komparatif Sistematik Anatomisi (Dolaşım Sistemi- Angiologie).* A.Ü.Vet.Fak. Yay:44 A.Ü. Basımevi.
- 8.Gilliam,L.A. (1974): *Blood supply to brains of ungulates with without a rete mirabile caroticum.* J.Comp.Neur., 153,3,275-290.
- 9.İnternational Comitte on Veterinary Gross Anatomical Nomenclature (1983):*"Nomina Anatomica Veterinaria" 3rd., Ithaca,New York.*
10. İşte insan (1988): *Resimli Vücut Ansiklopedisi.* Milliyet Tesisleri . İstanbul.
- 11.Khasmas,W.A.H. and Ghoshal,N.G. (1982): *Blood supply the cavity of sheep and its significance to brain temparature regulation* .Anat.Anz.Jena.,151,14-28.
12. König,H.E. (1979): *Anatomie und Endwiclung der Bludfegabe de Schadhlihle de Hauswiederkauer (Rind,Schap und Ziege)* Enke Compythek., 107-127.
13. Layunta, J.B. and Roldan,R.M. (1982): *Apodtaciones al conocomiento anatomica de lairrigacion encephalica de la capra . Anat. Hist.Embry.,11,242-249.*
14. May,N.D.S. (1964): *The Anatomy of Sheep.* 2Ed.University ofQuedland. Press. Barisbane.
15. Muglia,U., Longo, M. and Paterniti, S. (1982): *A topographic study on endocranial vascularisation in ovis aries and capra hircus by means of angiography.* Anat.Anz., 151,3,240-246.

16. Nanda,B.S. (1975): *Blood supply to brain. In; Sisson and Grossman's The Anatomy of the Domestic Animals. Vol.1. Fifth Ed: R.Getty. (1005-1011).W.B. Saunders Company.Philadelphia.*

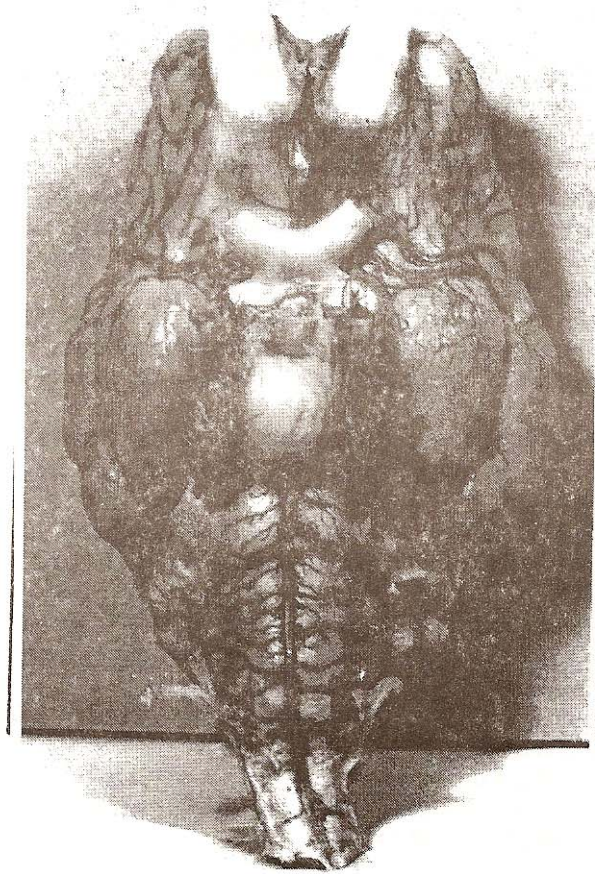
17.Nickel,R. und Schwarz,R. (1963): *Verleichende betractung kopf arterien des haussagetiere. Zbl. Vet. Med., A . 10,89-120.*

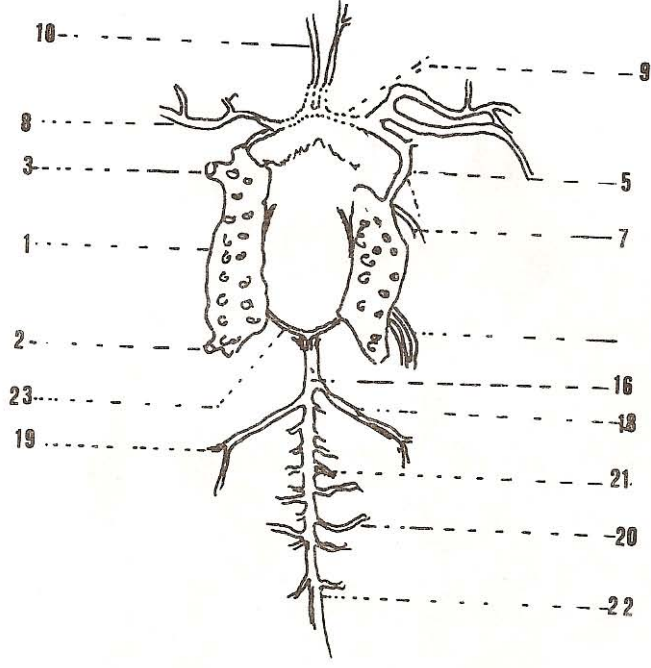
18.Nickel,R, Schummer, A. and Seiferle,E. (1981):*The Anatomy of the Domestic Mammals. Vol3., Verlag Paul Parey,Berlin.*

19. Nur,H. (1983): *Ankara keçilerinde beynin vaskularizasyonu. S.Ü. Vet. Fak. Derg. Konya. (Baskıda).*

20. Simons,P. and Ghoshal,N.G.(1981): *Arteriel supply to optic nerve and retina of the sheep.J.Anat., 134,4,481-497.*

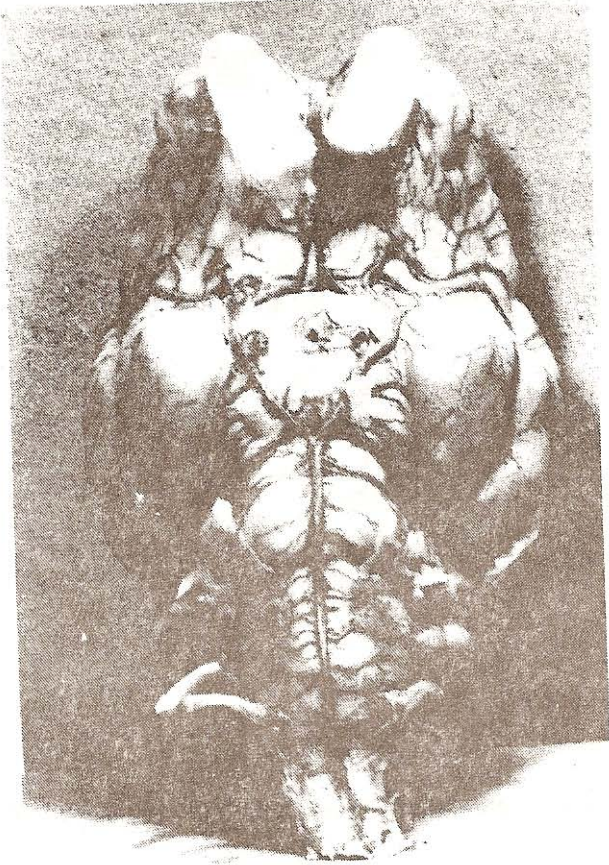
21. Simons,P., Lauwers,J.P. and Schoebdrijour.I.D. (1987): *Functional morphology of the cranial rete mirabile in domestic mammals. Scheviz. Arc.Tierreilk, 129,295-307.*

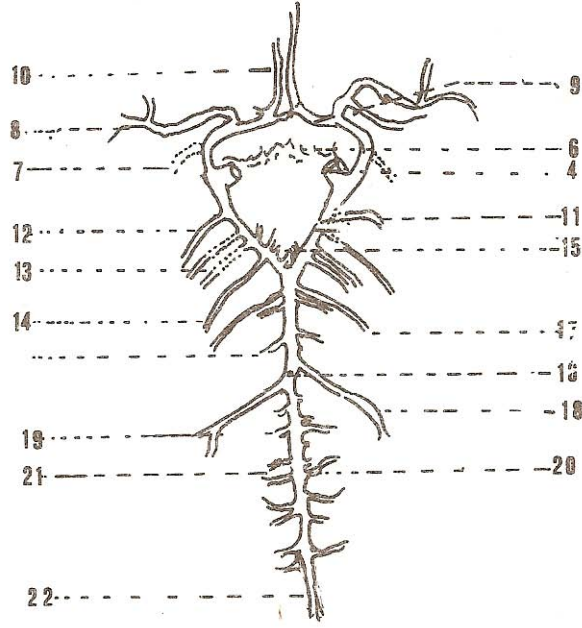




Şekil.I- Merinos Koyununda beyin arterlerinin Ventralden Görünüşü

Figure. I- Blood supply to brain of Merino sheep.





Şekil.II-Merinos Koyununda beyin arterlerinin ventralden görünüşü.
Figure.II-Blood supply to brain of Merino sheep