



# Retrosternal Guatr Olgularında Tiroid Kanseri

## Thyroid Carcinoma in Retrosternal Goiter Cases

Kerim Bora YILMAZ<sup>1</sup>, Lütfi DOĞAN<sup>2</sup>, Melih AKINCI<sup>1</sup>, Hüseyin ÇAKMAK<sup>3</sup>, Niyazi KARAMAN<sup>2</sup>, Cihangir ÖZASLAN<sup>2</sup>, Can ATALAY<sup>2</sup>, Hakan KULAÇOĞLU<sup>1</sup>

<sup>1</sup> SB Dışkapı Yıldırım Beyazıt Eğitim ve Araştırma Hastanesi, Genel Cerrahi Kliniği,

<sup>2</sup> SB Dr. Abdurrahman Yurtarslan Ankara Onkoloji Eğitim ve Araştırma Hastanesi, Genel Cerrahi Kliniği,

<sup>3</sup> SB Dr. Abdurrahman Yurtarslan Ankara Onkoloji Eğitim ve Araştırma Hastanesi, Göğüs Cerrahi Kliniği, ANKARA

---

### ÖZET

**Giriş:** Tiroid kitlesinin %50'den büyük kısmının sternal çentiğın altında mediasten içinde olması retrosternal guatr olarak isimlendirilmektedir.

**Yöntem ve Gereçler:** Bu çalışmada 2006-2008 yılları arasında tedavi edilen 15 retrosternal tiroidli hastanın klinik özellikleri, radyolojik özellikleri ve tedavi sonuçları retrospektif olarak incelenmiştir.

**Bulgular:** Hastaların ortalama yaşları 48.2 (28-67) idi. Öksürük, nefes darlığı ve yutma güçlüğü gibi bası semptomları 12 (%80) hastada gözlenmekteydi. Üç (%20) hastada Pemberton bulgusu mevcut idi. Hastaların 6 (%40)'sında radyolojik değerlendirmede çevre doku basısı gözlenmekteydi. Beş (%33.3) hastada sternotominin, 2 (%13.3) hastada ise torakotominin klasik boyun kesisine eklenmesi gerekti. Üç (%20) hastaya boyun diseksiyonu uygulandı. Sternotomi yapılan grupta ortalama tiroid boyutları 9.1 cm (7.6-10) iken nodül boyutu 6.4 (3.1-9) cm olarak bulundu. Hastaların yalnızca bir tanesinde ameliyat öncesi ince iğne aspirasyon biyopsisi ile malignite tanısı konulmasına karşın ameliyat sonrasında dokuz hastada malignite tespit edildi.

**Sonuç:** Retrosternal olgularda malignite sıklığındaki artış ve gelişebilecek bası semptomlarından korunmak için cerrahi planlanmalıdır. Sternotomi ve torakotomi gerekli durumlarda morbiditeyi artırmayan ve tiroidektomiye güvenle eklenebilecek cerrahi işlemlerdir.

**Anahtar Kelimeler:** Retrosternal tiroid, kanser, sternotomi, torakotomi.

### SUMMARY

**Introduction:** Retrosternal goiter is the existence of larger than 50% of the thyroid mass at mediastinum, under the sternal notch.

**Materials and Methods:** In this study clinical features, radiological features and treatment results of 15 patients with retrosternal thyroid between 2006 and 2008 were analyzed retrospectively.

**Results:** The average age of the patients is 48.2 (28-67). Twelve (80%) patients were symptomatic at presentation, with choking, dyspnea and dysphagia. Three (20%) patients had Pemberton signs. At the radiological evaluation six (40%) patients had compression at the surrounding tissue. A classical cervical approach was used and five (33) patients required sternotomy and two (13.3) patients required thoracotomy. Three (20%) patients underwent neck dissection. Average thyroid size was found to be 9.1 cm (7.6-10) and nodule size was found to be 6.4 (3.1-9) cm at the sternotomy group. In only one of our patients preoperative fine-needle aspiration biopsy was diagnosed with a malignancy, yet in 9 patients malignancies were identified after the surgery.

**Conclusion:** In patients with retrosternal thyroid, surgery must be planned in order to prevent the increase in the frequency of malignancy and to avoid compression symptoms. Surgical procedures like sternotomy and thoracotomy are additional surgical procedures in appropriate cases without any increase in morbidity and they can be added safely to thyroidectomy.

**Key Words:** Retrosternal thyroid, cancer, sternotomy, thoracotomy.

## GİRİŞ

Tiroid kitlesinin %50'den büyük kısmının sternal çentiğinin altında mediasten içinde olması retrosternal (intratorasik) guatr olarak isimlendirilmektedir (1). Genel popülasyonda retrosternal tiroid insidansı %0.02-0.5 arasındadır. Bu olgularda maligniteye nadir rastlanılmaktadır. Literatürde retrosternal tiroidlerde %3-22 arasında değişen kanser sıklığı bildirilmektedir (1-3).

Retrosternal tiroid, klinikte kendisini sıklıkla bası semptomları ile göstermektedir. Solunum sıkıntısı, yutma güçlüğü ve vasküler yapılarla bası sonucu oluşan bulgular mevcuttur (4-6). Nadir olmakla birlikte hayatı tehdit edici seyredabilen; kanamaya sekonder ve kistik dejenerasyona bağlı oluşabilecek ani büyüme sonucu gelişebilecek solunum yetmezlikleri de gösterebilir (1). Önemli oranda hastada semptomsuz seyretmektedir (3,7).

Fizik muayenede; boyunda klavikula ve sternum arkasına uzanan kitlenin palpe edilmesi, cilt venlerinde ve external juguler vende belirginleşme söz konusu olabilir. Boyun ve toraks tomografisi tanı ve cerrahiye yardımcı olması açısından yararlıdır.

Süpresyon tedavisi, radyoaktif iyot tedavisi veya radyoterapinin; retrosternal tiroidlerin bası semptomlarının geriletilmesinde faydasının kısıtlı olduğu görülmüştür (1). Tiroidektomi asıl tedaviyi oluşturmaktadır. Servikal insizyon ile çoğu retrosternal tiroidli hastada tiroidektomi güvenle uygulanabilmektedir (3). Primer intratorasik guatrlarda, posterior mediasten uzanımlı kitlelerde, kanser şüphesi durumunda ve rekürren olgularda parsiyel manubrium sternotomi, tam orta hat sternotomi veya torakotomi ile tiroidektomi gerekebilir (6,8,9).

Bu çalışmada retrosternal tiroid nedeni ile tedavi edilen olgularımızda kanser sıklığı ve tedavi yöntemlerinin sonuçları değerlendirilmiştir.

## YÖNTEM ve GEREÇLER

2006 ve 2008 yıllarında retrosternal tiroid nedeni ile takip edilen ve tiroidektomi ameliyatı uygulanan 15 hasta incelenmiştir. Hastaların preoperatif ve postoperatif dönemde takiplerinde yaş, cinsiyet, semptomlar, bası bulguları, tiroid fonksiyonları, ince iğne aspirasyon biyopsisi (İİAB) sonuçları, ameliyat endikasyonları, patolojik kanser tipleri, tedavi yöntemleri ve görülen komplikasyonlar kaydedildi.

Hastalar preoperatif dönemde Kulak Burun Boğaz kliniğine konsülte edilip indirekt laringoskopi uygulan-

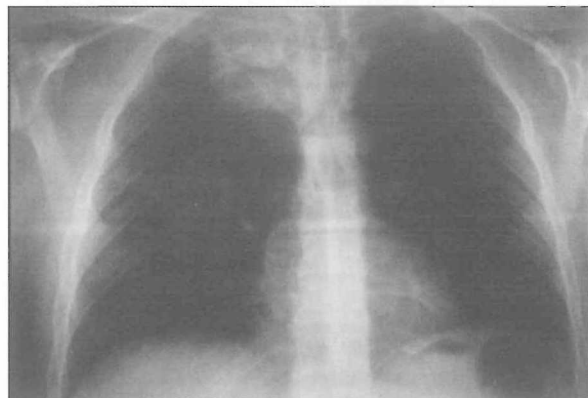
rak vokal kordları değerlendirildi. Tiroid bezinin uzanımı bütün hastalarda öncelikle direkt akciğer grafisi ile değerlendirildi (Resim 1). Çevre dokulara bası bulguları mevcut olan hastalarda, direkt grafilerde toraksda önemli derecede yer işgal eden lezyonlarda ve İİAB sonuçları malign olan hastalarda boyun ve toraks bilgisayarlı tomografisi (BT) çekildi. Hastalar operasyon öncesi dönemde solunum fizyoterapisi aldı.

## BULGULAR

Hastaların dokuzu erkek ve altısı kadın idi. Hastaların ortalama yaşları 48.2 (28-67) idi. Öksürük, cilt venlerinde belirginleşme, yutma güçlüğü gibi bası semptomları 12 (%80) hastada gözlenmekteydi. Üç (%20) hastada Pemberton bulgusu mevcut idi. Hastaların 6 (%40)'sında ultrasonografi (USG) ve BT ile yapılan radyolojik değerlendirmede çevre doku basısı gözlenmekteydi. On bir (%73.3) hastada İİAB sonucu preoperatif benign, 1 (%6.7) hastada malign ve 2 (%20) hastada yetersiz materyal olarak rapor edilmişti. Hastaların retrosternal kısımda yerleşen tiroid dokularından biopsi uygulanmasının teknik olarak zorluk içermesi nedeni ile servikal bölge yerleşimli nodüllerinden biopsi uygulandı. On üç (%86.7) hasta ötiroid iken 2 (%13.3) hastanın hipertiroidisi mevcuttu. Hipertiroidisi mevcut olan hastalar ötiroid hale getirilip operasyona alındı.

Hastaların en uzun tiroid boyutları ortalama 8.5 cm (5-10) iken ortalama tiroid nodül boyutları 5.3 cm (2.6-9) idi. Sternotomi yapılan grupta tiroid boyutları ise ortalama 9.1 cm (7.6-10) iken ortalama nodül boyutu 6.4 (3.1-9) cm idi.

Hastalarda standart boyun insizyonu ile operasyona başlandı. Beş (%33.3) hastada sternotomi, iki (%13.3) hastada torakotomi ile ameliyat yapılabilirdi. Üç (%20) hastaya boyun diseksiyonu uygulandı. Hastala-



Resim 1. Retrosternal guatr olgulu bir hastanın ön-arka akciğer grafisi.

rın hepsine total tiroidektomi yapıldı. Altı (%40) hastaya operasyon işleminin parçası olarak toraks tüpü yerleştirildi. Hastalara cerrahi sırasında kan transfüzyonu gerekli olmadı. Rutin olarak hastaların tiroid lojları kapalı emici dren ile drene edildi. Boyun diseksiyonu uygulanan olgularda diseksiyon bölgeleri de hemovak yardımı ile drenaja dahil edildi.

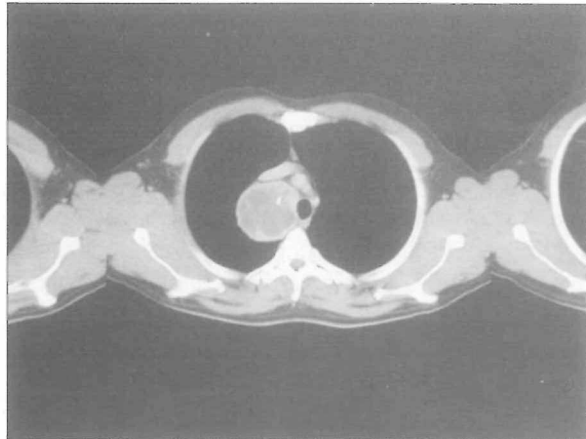Hastaların 3 (%20) tanesinde erken postoperatif dönemde geçici hipokalsemi gözlenirken, bir hastadan postoperatif dördüncü günde operasyon bölgesinde gelişen seroma aspire edilmek zorunda kalındı. Dokuz (%60) hastanın postoperatif patolojisinde papiller tiroid kanseri saptandı. Histopatolojik alt tip analizi yapılan hastalardan birinde foliküler varyant, bir hastada ise kolumnar hücreli varyant tespit edildi. Boyun diseksiyonu uygulanan hastaların birinde diseke edilen 46 lenf nodundan 4'ünde metastaz saptanırken, diseksiyon uygulanan diğer iki hastanın lenf nodları reaktif olarak rapor edildi. Dört hastada kapsül invazyonu saptanırken iki hastada bez içinde multiple odaklarda tümör saptandı. Dokuz (%60) hasta takiplerinde radyoaktif iyot (RAİ) tedavisi aldı.

#### TARTIŞMA ve SONUÇLAR

Retrosternal yerleşimli tiroidler az görülmekle birlikte klinik olarak önemli semptomlar gösterebilirler. Primer ve sekonder olmak üzere ikiye ayrılırlar (5). Primer olgular sıklıkla mediastende konjenital veya aberran olarak oluşur. Servikal yapılar ile bağlantısı yoktur ve beslenmesi mediastinal damarlardan sağlanır (5). Tiroidin servikal bölgeden uzanımı sonucu oluşan intratorasik kitleler sekonder olarak değerlendirilir. Tiroidin göğüs kafesine uzanımına negatif basıncın, yerçekiminin ve bu bölgedeki potansiyel boşluğun etkisi mevcuttur. Literatürde retrosternal tiroid tanımlamasında sıklıkla Katlic ve arkadaşlarının tiroid glandının %50'sinden fazlasının mediasten içinde yer alması şeklindeki tanımlamaları kullanılmaktadır (10). Tiroid glandının toraks içinde yerleşim gösteren kısmı bilateral veya unilateral olabilir. Ön mediastende %85-90 oranında ve posterior mediastende %10-15 oranında yer alırlar (3).

Hastaların yaklaşık %10'unda tiroidin servikal kısmında büyüme mevcut değilken mediastinal kısmında büyüme bulguları saptanır. Hastaların kliniğini; solunum, sindirim ve damarsal yapılara basının derecesi belirler. Boyunda kitle hissi, yutma güçlüğü, bası hissi, nefes darlığı, ses kısıklığı, nörolojik defisit ve ağrı en sık görülen semptomlardır (1-4,11,12). Klinik bulgu vermeyen hasta sayısı da farklı serilerde %16.6-50 arasında değişmektedir (7,11).

BT ile radyolojik görüntüleme, basının anatomik lokalizasyonu ve cerrahi işlemin şeklinin planlanması açısından önemlidir. BT bulguları sınıflandırıldığında trakeal deviasyon, trakeal kompresyon, aortik arka kadar uzanım, özefagusa bası ve majör damarlara bası şeklinde ayrılmıştır. Görüntüleme sonucu ile sadece tiroid bezinin aortaya uzanım göstermesinin, sternotomi gereksinimini anlamlı olarak artırdığı gösterilmiştir (Resim 2) (7). USG boyun bölgesinin değerlendirilmesinde kullanılmaktadır. İİAB, boyundaki lezyonlar için kullanılırken, toraks lezyonlarında tehlikeli olduğu için kullanımı sınırlıdır. Normal yerleşimli tiroid nodüllerinde İİAB'nin yalancı negatiflik oranları %1-6 arasında değişir (13). Multinodüler guatrda belirgin dominant nodül yoksa tiroid sintigrafisi yapılması ve saptanan 1 cm ve daha büyük soğuk nodüllerde ultrasonografi eşliğinde İİAB önerilmektedir (14,15). Retrosternal yerleşimli nodüllerden USG eşliğinde bile olsa İİAB yapmak oldukça güçtür ve çoğu zaman yapılamaz. Ayrıca nodül boyutu arttıkça İİAB'nin yalancı negatiflik oranları yükselir ve retrosternal yerleşimli nodüllerin boyutları çoğu zaman 3 cm'den büyüktür (14,16). Bizim hastalarımızın yalnızca bir tanesinde ameliyat öncesi İİAB ile malignite tanısı konulmasına karşın ameliyat sonrasında dokuz hastada malignite tespit edilmiştir. Bu hastalarda İİAB, servikal yerleşimli nodüllere palpasyon yardımı ile yapılmıştır ancak malign odakların retrosternal yerleşimli nodüllerde olduğu görülmüştür. Bu durum retrosternal yerleşimli guatrlarda en önemli ameliyat endikasyonlarından biridir. Retrosternal guatr nedeniyle takip edilen ve birden fazla nodülü olan olgularda İİAB, tekrarlayan seferler uygulanmalı, yalancı negatiflik oranları azaltılmalıdır. Bu hastalarda USG eşliğinde dominant nodüle, dominant nodül yoksa sintigrafide saptanan tüm soğuk nodüllere İİAB yapılabilirse bu hastalardaki İİAB'nin



Resim 2. Retrosternal bölgeye yerleşimli guatr olgusunun bilgisayarlı tomografi görüntüsü.

yüksek yalancı negatiflik oranları düşürülebilir. Tiroid USG de düzensiz sınırlar, artmış vaskülarite, hipoe-koik nodül, gland dışına uzanım ve mikrokalsifikasyon varlığı malignite lehine yorumlanabilir (17). İİAB'nin yapılamadığı retrosternal nodüllerde benzer radyolojik bulguların varlığında dikkatli olunmalıdır.

Retrosternal tiroidlerde %3-22 oranında kanser ile karşılaşılmaktadır (1-3,7,18). Malign olma oranının yüksekliği ve bası semptomları bu hastalarda cerrahiye gereksinime yol açmaktadır. Malignite oranı bizim serimizde %60 olarak bulunmuştur. Kısa bir zaman dilimindeki hastalar çalışmaya dahil edilse de referans onkoloji hastanelerine dış merkezlerden gönderilen hastalarda bu oran değerlendirilmiştir. Hastalarımızdaki yüksek kanser oranının bir diğer sebebi farklı serilerle karşılaştırıldığında hasta seçimindeki kriterler olarak değerlendirilebilir. Retrosternal yerleşimli tiroidlerin hepsinde sternotomi gerekmemektedir. Retrosternal tiroid olgularının %2-29 kadarında parsiyel veya total sternotomi cerrahi işleme eklenmek zorunda kalmaktadır (3,5). Chauhan ve Serpell, 199 hastalık serilerinde sternal müdahaleye ihtiyaç duymamışlardır (11). Bizim serimizin torakotomi (%13.3) ve sternotomi (%33.3) oranlarının literatür ile karşılaştırıldığında yüksek olması kanser oranlarındaki yükseklikte olduğu gibi hasta seçimi kriterleri ile ilgili olabilir. Nitekim literatürde kanser sıklığının retrosternal tiroid olgularında artması beklenmektedir (3,4). Tamamlayıcı tiroidektominin artmış komplikasyon oranları ve nüks halinde cerrahi tedavide yaşanan güçlükler nedeniyle total tiroidektomi tercih edilmelidir. Sternotomi uygulanması planlanan hastalarda hazırlık safhasında solunum egzersizi uygulanması hastaların postoperatif dönemde solunum problemleri ile karşılaşmalarını engelleyecektir. Sinir paralizi ve hipoparatiroidizm gibi komplikasyonlar ile karşılaşma sıklığında artış olduğu bazı serilerde bildirilse de komplikasyon oranlarının benzer olduğunu belirten çalışmalar da mevcuttur (3,6). Hastalarımızda sinir paralizi izlenmedi ancak geçici hipokalsemi oranı %20 oldu. Hipokalsemi derinliğinin ve süresinin, çıkarılan tiroid bezinin büyüklüğü ve tiroidektominin genişliği ile doğru orantılı olduğu ileri sürülmüştür (19,20). Mediastene doğru büyüme gösteren tiroid bezi ya da nodülü alt paratiroid bezlerinin lokalizasyonunu değiştirebilir. Retrosternal guatrlarda paratiroid direkt travmaya ya da kan akımının bozulmasına bağlı olarak iskemiye daha açıktır.

Retrosternal olgularda malignite sıklığındaki artış ve gelişebilecek bası semptomlarından korunmak için cerrahi planlanmalıdır. Sternotomi ve torakotomi gerek-

li durumlarda morbiditeyi artırmayan ve tiroidektomiye güvenle eklenebilecek cerrahi işlemlerdir.

## KAYNAKLAR

1. Hashmi SM, Premachandra DJ, Bennett AM, Parry W. Management of retrosternal goitres: results of early surgical intervention to prevent airway morbidity, and a review of the English literature. *J Laryngology Otolology* 2006; 120:644-9.
2. Ahmed ME, Ahmed EO, Mahadi SI. Retrosternal Goiter: The Need for Median Sternotomy. *World J Surg* 2006; 30:1945-8.
3. Erbil Y, Bozboru A, Barbaros U, Ozarmağan S, Azezi A, Molvalilar S. Surgical management of substernal goiters: clinical experience of 170 cases. *Surg Today* 2004; 34:732-6.
4. Rios A, Rodriguez JM, Canteras M, Galindo PJ, Tebar FJ, Parrilla P. Surgical management of multinodular goiter with compression symptoms. *Arch Surg* 2005; 140:49-53.
5. Ben Nun A, Soudack M, Best LA. Retrosternal Thyroid Goiter: 15 Years Experience. *IMAJ* 2006; 8:106-9.
6. Tsang FH, Wan IY, Lee TW, Ng SK, Yim AP. Management of retrosternal goitre with superior vena cava obstruction. *Heart, Lung and Circulation* 2007; 16:312-4.
7. Grainger J, Saravanappa N, D'Souza A, Wilcock D, Wilson PS. The surgical approach to retrosternal goiters: the role of computerized tomography. *Otolaryngol Head Neck Surg* 2005; 132:849-51.
8. Rathinam S, Davies B, Khalil-Marzouk JF. Marzouk's procedure: a novel combined cervical and anterior mediastinotomy technique to avoid median sternotomy for difficult retrosternal thyroidectomy. *Ann Thorac Surg* 2006; 82:759-60.
9. Shah PJ, Bright T, Singh SS, Lang CM, Pyragius MG, Malycha P, Edwards JR. Large retrosternal goitre: a diagnostic and management dilemma. *Heart Lung and Circulation* 2006; 15:151-2.
10. Katlic MR, Wang C, Grillo HC. Substernal Goiter. *Am Thorac Surg* 1985; 39:391-9.
11. Chauhan A, Serpell JW. Thyroidectomy is safe and effective for retrosternal goitre. *ANZ J Surg* 2006; 76:238-42.
12. Alifano M, Parri SN, Arab WA, Bonfanti B, Lacava N, Porrello C, Boaron M. Limited upper sternotomy in general thoracic surgery. *Surg Today* 2008; 38:300-4.
13. Sclabas GM, Staerkel GA, Shapiro SE. Fine-needle aspiration of the thyroid and correlation with histopathology in a contemporary series of 240 patients. *Am J Surg* 2003; 186:702-9.
14. Tollin SR, Mery GM, Jelveh N. The use of fine-needle aspiration biopsy under ultrasound guidance to assess the risk of malignancy in patients with a multinodular goiter. *Thyroid* 2000; 10:235-41.
15. Takashima S, Fukuda H, Kobayashi T. Thyroid nodules: clinical effect of ultrasound-guided fine-needle aspiration biopsy *J Clin Ultrasound* 1994; 22:535-42.
16. Hagag P, Strauss S, Weiss M. Role of ultrasound-guided fine-needle aspiration biopsy in evaluation of nonpalpable thyroid nodules. *Thyroid* 1998; 8:989-95.

17. Kim EK, Park CS, Chung WY, Oh KK, Kim DI, Lee JT, Yoo HS. New sonographic criteria for recommending fine-needle aspiration biopsy of nonpalpeable solid nodules of the thyroid. *Am J Roentgenol* 2002; 178:687-91.
18. Demeester-Mirkine N, Hooghe L, Van Geertruyden J, De Maertelaer V. Hypocalcemia after thyroidectomy. *Arch Surg* 2002; 127:854-8.
19. Mishra A, Agarwal G, Agarwal A, Mishra SK. Safety and efficacy of total thyroidectomy in hands of endocrine surgery trainees. *Am J Surg* 1998; 178:377-380.
20. Monchik JM, Materazzi G. The necessity for a thoracic approach in thyroid surgery. *Arch Surg* 2000; 135:467-72.