

Renal Transplantasyon Olgularında Rejeksiyonun İdrar Sitolojisi ile İzlenmesi

The Urine Cytology in the Management of Acute Rejection in Renal Transplantatin Patients

Kutsal Yörükoğlu¹ Tülay Canda¹ Nil Çulhacı¹ Hüseyin Gülay²
Bülent Elverdi² Mehmet Ali Koçdor²

Dokuz Eylül Üniversitesi Tıp Fakültesi, İnciraltı, İzmir

¹Patoloji Anabilim Dalı ²Genel Cerrahi Anabilim Dalı

Özet: Renal allograft rejeksiyonunun saptanmasında çeşitli yöntemler bulunmaktadır. Bunlardan biri olan idrar sitolojisi kolay, basit ve atravmatik bir yöntemdir. Ayrıca immün sitokimyasal boyamaların eklenmesi ile tanı daha duyarlı duruma gelmektedir. Bu çalışmada, renal transplantasyon uygulanan ve izlemlerinde akut rejeksiyon (AR) kuşku edilen 11 olguda, idrar sitoloji uygulanmış, immün sitokimyasal olarak CD43, UCHL-1, HLA-DR, sitokeratin ve CMV kullanılmıştır. 5 AR olgusundan ikisinde biopsi yapılmadan üriner sitoloji ile AR tanısına gidilmiş, sağaltım uygulanmış ve tüm olgularda olumlu yanıt alınmıştır. 30 olgulu bir diziye ait bu çalışmanın ilk sonuçları idrar sitolojisinin, immün sitokimya ile desteklendiğinde, renal transplantasyon olgularında önemli tanısal değeri olabileceğini göstermektedir.

Anahtar Sözcükler: İdrar sitolojisi, renal transplantasyon, immün sitokimya

Transplante böbreklerde graft başarısızsa ya rejeksiyon, ya da akut tübüler nekroz, akut enfeksiyöz pyelonefrit, damar ya da üriner akım obstrüksiyonu, rekürren ya da yeni bir glomerulopati, ilaç sağaltımına bağlı toksisite gelişmektedir (1). Klinik bulgularda ve kreatinin düzeylerinde bozulmada, bunun rejeksiyona ait olup

Summary: There are many different methods for early diagnosis of renal allograft rejection. One of them, urine cytology is an easy, simple and atraumatic method. Also, using immunohistochemistry as well as routine stainings aids differential diagnosis and increases the sensitivity and specificity. In this study, we demonstrate the results of cytological examinations of 11 patients who have suspicious acute rejection (AR). We performed CD43, UCHL-1, HLA-DR, cytokeratin and CMV immunocytochemical staining for all cases. Two of the 5 AR cases was diagnosed only by urine cytology, treated for AR and responded well to the treatment. The first results of this study including 30 cases suggest that urine cytology with the use of immunocytochemistry may be an important diagnostic test for AR in renal transplantation patients.

Key Words: Urine cytology, renal transplantation, immunocytochemistry

olmadığı belirlenmelidir. Plazma ve idrar interlekin-2 ve interlekin-2 reseptör düzeyleri (2) yanısıra biopsi, aspirasyon biopsisi ve üriner sitoloji bu ayırımı sağlayabilir.

Renal transplant rejeksiyonunun idrar sedimenti ile araştırılması 1960'lara dayanmaktadır. Rejeksiyon öncesi

ve rejeksiyonda nükleer dejenerasyon, tübüler silendirler, eritrositler, nekrotik zemin, epitelyal hücreler ve lökositler, lenfositler ve tübüler hücreler izlenebilir. Hemen tüm rejeksiyonlarda önce bu 7 bulgudan 5'i gözlenmektedir. En sık izlenen 2 bulgu lenfositler ve tüp epitel hücrelerinin varlığıdır. Yaymaların hücreden zengin olması uyarıcı bir özelliktir. Rejeksiyon yoksa yaymalar hücreden fakir ve zemin temizdir. Eğer rejeksiyon sağaltım ile kontrol altına alınabilirse, bulgularda gerileme gözlenir (3).

Üriner sitolojinin renal allograft olgularının izlenmesindeki yeri çalışmalarda vurgulanmış (4, 6), immunolojik yöntemlerin eklenmesi ile daha spesifik sonuç alınabileceği belirtilmiştir (7, 9).

DEÜTF Hastanesi'nde renal transplantasyon uygulanmış 30 olgunun izlem döneminde idrar sitolojisinin ve immun sitokimyasal çalışmanın katkısını belirlemek amacı ile bir çalışma başlatılmıştır. Burada, bu çalışmanın ön sonuçları sunulmaktadır.

Gereç ve Yöntem

DEÜTF Genel Cerrahi Anabilim Dalı'nda renal transplantasyon uygulanan 30 olgudan 11'ine idrar sitolojisi ile inceleme uygulanmıştır. Rutin kontrollerde ya da bir yakınması nedeniyle başvuran transplant olgularında akut rejeksiyon (AR) kuşku olanlara önce idrar sitolojisi yapılmıştır.

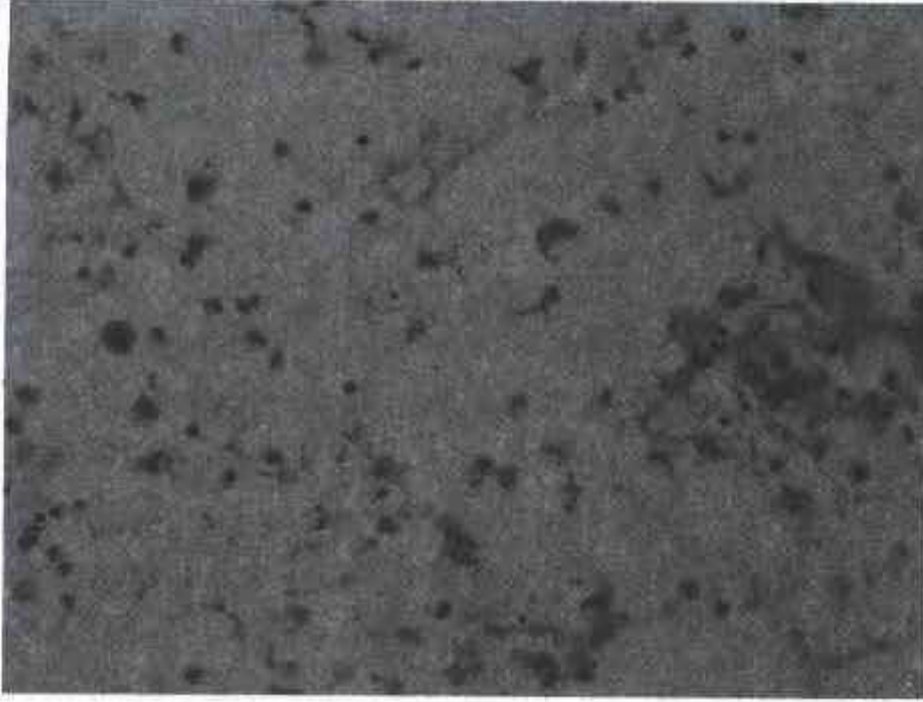
Hastalardan alınan idrar örnekleri, en kısa sürede DEÜTF Patoloji Anabilim Dalı Patoloji laboratuvarına ulaştırılmış, 20 ml. idrar 10 dk. 1200 devirde santrifüj edildikten sonra üstteki sıvı dökülmüş ve çökelti sitosantrifüj tüpüne aktarılmıştır. Çökeltinin üzerine 2 damla %70'lik alkolde %2'lik carbowax solüsyonu ilave edilmiş ve 1000 devirde 5 dk. Shandon Cytospin II cytocentrifuge ile santrifüj edilmiştir (10). Daha sonra havada kurumaya bırakılan yaymalar %96'lık alkolde 10-15 dk. tespit edilmiş ve bir preparat H-E, diğerleri immun boyama için ayrılmıştır.

Çalışmada poly-L-lysine ile kaplı lamalar kullanılmış, immun boyama antijenik kayıp nedeni ile (11) her olguda en geç 14 gün sonra uygulanmıştır. Yaymalar önce endojen peroksidaz aktivitesi blokajı için PBS içinde %0.5

hidrojen peroksit solüsyonu ile 10 dk. tutulmuştur. İmmun boyamada streptavidin-biotin kompleks yöntemi uygulanmıştır (Biomeda, Histoscan staining kit, USA). Primer antikor olarak T hücre belirleyicisi CD 43 (Biomeda 076D), UCHL-1 (Biomeda 059D), tüp epitel hücreleri için anti-HLA-DR (Biomeda 038D), anti-cytomegalovirus (Biomeda 012D) ve sitokeratin (Biomeda 068D) kullanılmış, nonspesifik bağlanma %10 normal nonimmün serum ile engellenmiştir. Primer antikor ile 37 derecede, nemli ortamda 60 dk. inkübe edildikten sonra sekonder antikor ve peroksidaz ile işleme devam edilmiştir. Kromojen olarak 3-amino, 9-ethylcarbazole (AEC) kullanılmış, zıt boyama Mayer Hematoksilen ile yapılmıştır. Pozitif kontrol olarak her boyamada T belirleyicileri için tonsil kesiti, HLA-DR ve sitokeratin için normal böbrek parankim kesiti ve CMV için pozitif olduğu bilinen akciğer kesiti kullanılmıştır. Ayrıca CMV boyanacak yayma immun boya öncesinde tripsinize edilmiştir.

Bulgular


Transplantasyon sonrası azathioprin, siklosporin A ve prednizolon ile immünosupresyon uygulanan olguların izlenmesinde serum BUN, üre ve kreatinin değerleri yükselen ve AR kuşku ile incelenen 11 olgudan 5'inde AR tanısına ulaşılmış, AR sağaltımı (Prednizolon 500 mg/gün uygulanan olgulardan 3. gün yanıt alınmayan ikisinde poliklonal antitimosit Ig 7-10 gün) uygulanmış ve 5'i de sağaltıma olumlu yanıt vermiştir. Sağaltıma yanıt serum değerleri ve renal biopsi ile değerlendirilmiştir. AR olmayan 6 olguda üriner sitolojide zeminin temiz olduğu, hücresel açıdan birkaç lenfosit ile ürotelyal hücreleri içerdiği izlenmiştir. AR olgularında ise zeminin kirliliği, yaymaların daha sellüler olduğu dikkati çekmiştir (Resim 1). Hücre popülasyonu olarak CD 43 ve UCHL-1 ile olumlu boyanan T lenfositlerinin ve HLA-DR ile olumlu boyanan tüp epitel hücrelerinin baskın olduğu, arada seyrek PNL'lerin ve ürotelyal hücrelerin bulunduğu gözlenmiştir (Resim 2, 3). AR kuşku ile incelenen 11 olgudan 2'sinde, üriner sitoloji ve immun sitokimyanın bulgularının desteklemesi nedeni ile biopsi ve aspirasyon biopsisi uygulamadan AR tanısına ulaşılarak sağaltıma başlanmıştır. Diğer olgularda, üriner sitoloji yanı sıra tanı için biopsi de uygulanmıştır.



Resim 1. Nekrotik zemin ve sellüler yaymalar (H+Ex100).



Resim 2. HLA-DR ile pozitif boyanan hücreler (x400).



Resim 3. CD 43 ile pozitif boyanan hücreler (x100).

Tartışma

Renal transplant olgularında AR tanısına akut tübüler nekroz (ATN), akut pyelonefrit (APN), obstrüksiyon, ilaç toksisitesi gibi nedenler ekarte edilerek ulaşılmalıdır. Klinik ve biyokimyasal bulgular yanısıra ayırıcı tanıda asıl yardımcı olan üriner sitoloji ve biopsidir (4-9). Bu yöntemlerden en kolay uygulanabilir olanı üriner sitolojidir. Üriner sitoloji ile AR başlamadan hemen önce ya da başladığı anda tanıya ulaşılabilmektedir (4). Ancak tanı için görülmesi gerekli olan tüp epitel hücrelerinin ve lenfositlerin diğer hücrelerden ayrılması gerekir (12). Bu ayırım immun sitokimya ile daha duyarlı olarak yapılabilir (7, 8, 13). Ayrıca akım sitometrisinin de kullanılabileceği belirtilmektedir (14). AR' nun ATN'dan ayırımında lenfositlerin sayısı önemlidir. ATN'da lenfositler az sayıda, AR'da ise yüksek sayıda gözlenir (7). APN'te akut enfeksiyon tablosu belirgindir (3). İlaç toksisitesinde üriner sitolojide "steril lökositüri" saptanır, tüp epitel hücresi, nükleer debris gözlenmez (9). Bunlara karşılık, AR'da nükleer rejenerasyon, tübüler silendirler, eritrositler, nekrotik zemin, lenfositler ve tüp epitel hücreleri izlenir. Bu hücrelerin immun sitokimya ile belirlenmesi tanıyı kolaylaştırır. Çalışmamızda henüz olgu sayısı az olmakla birlikte, 2 olguda biopsi uygulanmadan yalnız idrar sitolojisi ile klinik AR tablosu desteklemiş, immun sitokimya ile bulgular doğrulanmış AR sağaltımına başlanmış ve klinik tablo olumlu yönde değişmiştir. Bu bulgular immunsitokimya ile desteklenmiş üriner sitolojik inceleme klinik bulgular ile birlikte renal transplant olgularında AR tanısı ve ayırıcı tanısında tek başına yeterli olabileceği kanısına ulaşılmıştır.

Üriner sitoloji AR tanısı dışında, CMV, polyoma virus ve herpes virüs enfeksiyonu tanılarında da önemli sonuçlar vermektedir (15-17). Olgularımızda hem morfolojik olarak hem de immun sitokimyasal çalışmada virüs enfeksiyonu gözlenmemiştir.

Yine renal transplant olgularında üriner sitoloji ile saptanmış lenfoma (18), transizyonel hücreli karsinom (19) olguları bildirilmektedir. Ayrıca mesaneye drene edilmiş pankreas transplantasyonlarında da rejeksiyonun izlenmesinde idrar sitolojisi önem kazanmaktadır (20).

Az sayıda olguyu içeren çalışmamızın ilk sonuçları üriner sitolojinin renal transplant olgularında akut rejeksiyonun izlenmesinde ve tanısında, uygun koşullarda yapıldığında önemli bir tanı yöntemi olduğu sonucuna ulaşılmıştır.

Kaynaklar:

1. Ordonez NG, Rosai J. Urinary tract. In Ackerman's Surgical Pathology. Rosai J (ed.) 8th ed, Vol. 1, St. Louis: Mosby, 1996; 1115-1116.
2. Simpson MA, Madros PN, Cornaby AJ, Etienne T, Dempsey RA, Clowes GHA, Monaco AP. Sequential determinations of urinary cytology and plasma and urinary lymphokines in the management of renal allograft recipients. *Transplant* 1989; 47: 218-223.
3. Koss LG. Diagnostic Cytology and Its Histopathologic Bases. 4th. ed, Vol. 2, Philadelphia: J. B. Lippincott Co. 1994; 925-927.
4. Schumann GB, Burleson RL, Henry JB, Jones DB. Urinary cytodiagnosis of acute allograft rejection using the cytocentrifuge. *Am J Clin Pathol* 1977; 67: 134-140.
5. Madras PN, Simpson MA, Cornaby AJ, Dempsey RA, Clowes GHA, Monaco AP. Urine sediment cytology in the management of renal allograft recipients. *Transplant Proceed* 1989; 21: 1842-1843.
6. Simpson MA, Madras PN, Monaco AP. Cytologic examination of urinary sediment in renal allograft recipients. *Transplantation Proceedings* 21: 1989; 3578-3580.
7. Segasothy M, Birch DF, Fairley KF, Kincaid-Smith P. Urine cytologic profile in renal allograft recipients determined by monoclonal antibodies. *Transplant* 1989; 47: 482-487.
8. Dooper MM, Bogman MJJT, Maass CN, Vooy GP, Koene RAP. Immunocytology of urinary sediments in renal transplant patients with deteriorating graft function. *Transplant Proceed* 1989; 21: 3596-3597.
9. Ashton A, Alexander DP, DeBellis C, Schumann GB. Leukocyturia in cyclosporine-treated renal allograft recipients. *Am J Clin Pathol* 1988; 89: 113-117.
10. Bales CE. A semi-automated method for preparation of urine sediment for cytologic examination. *Acta Cytol* 1981; 25: 323-326.
11. Taylor CR, Shi S-R. Fixation, Processing, Special Applications. In: Immunomicroscopy: A diagnostic tool for the surgical pathologist. Taylor CR, Cote JR (eds.). Major Problems in Pathology series, 2nd. ed., Vol. 19. Philadelphia: W. B. Saunders, 1994; 55.
12. Schumann GB, Palmieri LJ, Jones DB. Differentiation of renal tubular epithelium in renal transplantation cytology. *Am J Clin Pathol* 1977; 67: 580-584.
13. Segasothy M, Birch DF, Fairley KF, Kincaid-Smith P. Monoclonal antibody identification of nucleated cells in urine: Diagnosis of allograft rejection. *Transplant Proceed* 1989; 21: 1878-1879.
14. Jorge JTG, Estrada C, Gonzalez ZA, Morales-Otero LA, Lavergne J, Santiago-Delphin EA. Flow cytometric analysis of urine sediment after kidney transplantation. *Transplant Proceed* 1991; 23: 1764-1765.
15. Bossen EH, Johnston WW. Exfoliative cytopathologic studies in organ transplantation IV. The cytologic diagnosis of herpesvirus in the urine of renal allograft recipients. *Acta Cytol* 1975; 19: 415-419.
16. Briggs JD, Timbury MC, Paton AM, Bell PRF. Viral infection and renal transplant rejection. *Br Med J* 1972; 4: 520-522.
17. Coleman DV, Gardner SD, Field AM. Human polyomavirus infection in renal allograft recipients. *Br Med J* 1973; 3: 371-375.
18. Gupta R, Belitsky P, Stewart L, Cohen AD, Handa SP. Urine cytology in a case of B-cell lymphoma in a transplanted kidney. *Transplant Proceed* 1989; 21: 3585-3587.
19. Schumann GB, Weiss MA, Johnston JL. Cyto-differentiation of urinary epithelial fragments. Papillary transitional cell carcinoma in a renal allograft recipient. *Acta Cytol* 1981; 25: 302-306.
20. Mittal VK, Toledo-Pereyra LH. Urinary cytology as a complementary marker of rejection in combined kidney and pancreatic transplants with urinary drainage. *Transplant Proceed* 1990; 22: 629-631.

Yazışma Adresi:

Doç. Dr. Kutsal Yörükoğlu
Dokuz Eylül Üniversitesi Tıp Fakültesi
Patoloji Anabilim Dalı, İnciraltı, İzmir
Tel: 0232 259 59 59 / 34 10
