

# Rete Testisin Adenomatöz Hiperplazisi (Olgu sunumu)

## *The Adenomatous Hyperplasia of the Rete Testis (A case report)*

Şahande ELAGÖZ    Fahrettin GÖZE    Gülhan ARIKAN

Cumhuriyet Üniversitesi Tıp Fakültesi Patoloji Anabilim Dalı, Sivas

**Özet:** Rete testisin adenomatöz hiperplazisi son yıllarda tanımlanmış olan nadir bir lezyondur. Makroskopik olarak genellikle testisin hilusunda lokalize solid ya da kistik kitleler biçiminde olmalarına karşın olguların çoğunda orşiektomi spesmenlerinin mikroskopik incelenmeleri sırasında raslantısal görülürler. Mikroskopik incelemelerinde ise nükleer pleomorfizm ve mitotik aktivite içermeyen, küboidal ya da alçak kolumnar epitel ile döşeli tubulopapiller yapılardan oluşur. Burada immün doku kimyasal özellikleri (sitokeratin: hafif pozitif, vimentin, desmin, S-100, AFP: negatif) hiperplastik olmayan rete testis epiteline, morfolojik özellikleri ise testisin kimi tümörlerine benzeyen rete testisin adenomatöz hiperplazi olgusu az görülmesi nedeniyle ilginç bulunarak sunulmuştur.

**Anahtar Sözcükler:** Rete testis, adenomatöz hiperplazi

**R**ete testisi etkileyen nadir patolojik durumlar arasında adenokarsinom, adenom, adenomatöz hiperplazi, adenofibrom, kistik displazi ve kalsifiye bağ dokusunun nodüler proliferasyonu gelir (1,2,3). Testis dışındaki başka primer odaklardan rete testise metastaz alınmış bir durum değildir, ancak testiküler germ hücreli tümörler tarafından rete testisin sekonder invazyonu oldukça sıktır ve bu karşımıza sıklıkla rete testiste

**Summary:** Adenomatous hyperplasia of the rete testis is an uncommon lesion that has recently been described. Macroscopically examined is solid or cystic mass, which was located in the hilus of the testis, however, many of cases find incidental in light microscopy. Our case did not present with a grossly identifiable testicular mass, nevertheless, adenomatous hyperplasia was an incidental microscopic from orchiectomy specimen. Microscopically, the hyperplasia consisted of tubulopapillar epithelial proliferation of rete testis. The lining cells were cuboidal to low columnar and lacked nuclear pleomorphism or mitotic figures. We are presented immunohistochemical staining (sitokeratin: slightly positive staining, vimentin, desmin, S-100, AFP: negative) was showed similar features to those of nonhyperplastic rete testis epithelium and some malignancy of testis, and compared findings with literature.

**Key Words:** Rete testis, adenomatous hyperplasia

intratübüler germ hücreli neoplazm olarak çıkar. Rete testisin adenomatöz hiperplazisi bazı malign tümörlerle karışabilen son yıllarda tanımlanmış nadir bir lezyondur. Genellikle yetişkin hastalarda testis hilusunda lokalize solid ya da kistik kitleler şeklindedir; ancak olguların çoğunda makroskopik incelemede kitle tespit edilmeksizin mikroskopik inceleme sırasında raslantısal olarak saptanır (4).



Biz burada sol inmemiş testis nedeni ile orşiektomi uygulanan olguda ortaya çıkan rete testisin adenomatöz hiperplazisini sunduk.

## Olgu

Yapılan fizik bakışında bir özellik olmadığı bildirilen 29 yaşındaki erkek hastaya, sol inmemiş testis ön tanısıyla Tokat S.S.K Hastanesi'nde orşiektomi uygulanmış ve incelenmek üzere Cumhuriyet Üniversitesi Tıp Fakültesi Patoloji Anabilim Dalı'na gönderilmiştir. Spesimenin makroskopik incelenmesinde 12 cm uzunluğunda, 3 cm çapında gri-kahverenkli membranöz görünümde çevre yapılar ile buna bitişik 5x3x2 cm boyutlarında kesit yüzeyi homojen turuncu görünümde testis dokusu görüldü. Testis dokusuna yapılan seri kesitlerde herhangi bir kitleye rastlanmadı. Bütün materyal rutin takibe alındığında testis dokusundan hazırlanan kesitlerin ışık mikroskopik incelemelerinde; tunika albuginea ile çevrili, çoğunun lümeninde sadece Sertoli hücrelerinin izlendiği seminifer tübüller, bu tübüllerden bazılarının lümeninde eozinofilik boyanmış konsantrik görünümde sekret ve tübüller arası interstisyumda serbest kanama alanları izlendi. Testis dokusunun periferinde bir alanda ise yer yer testis dokusu içine de uzanan bazıları çentikler içeren veziküle nükleuslu, bazofilik sitoplazmalı, yer yer kübik, bazı alanlarda ise kolumnar tarzda tek sıralı epitel ile döşeli, sırt sırta vermiş çoğu tubuler, bir kısmı ise tubulopapiller görünümde adenoid yapılar izlendi (Resim 1, 2). Bu bulgularla bu odağın rete testise ait hiperplastik bir odak olabileceği düşünüldü ve olguya sitokeratin, EMA,

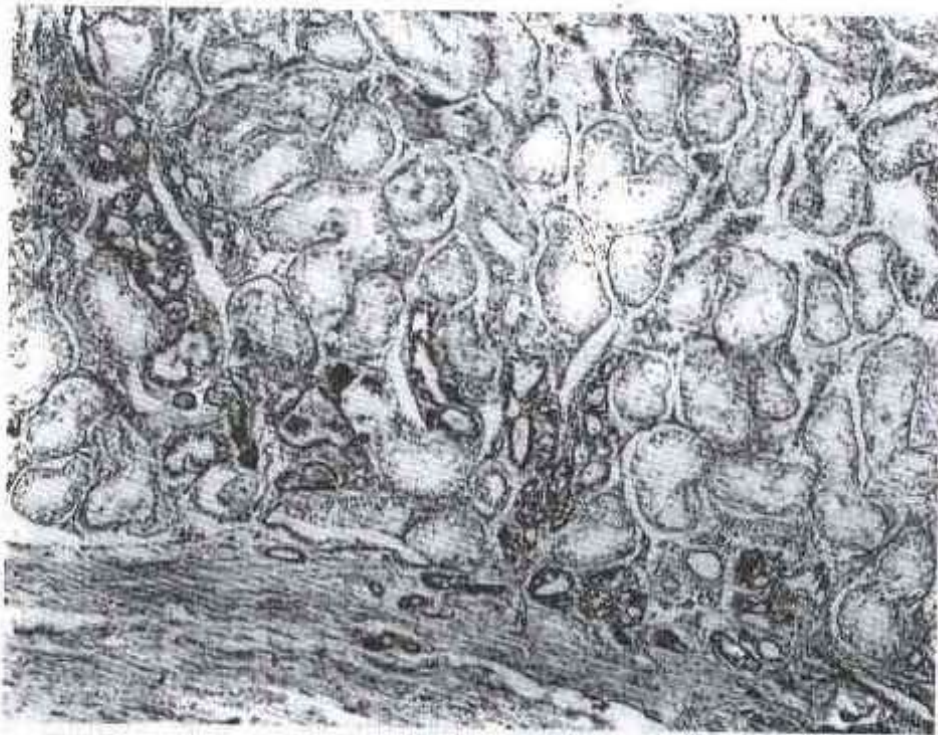
vimentin, desmin, S-100 ve AFP gibi bazı immün dokukimyasal boyalar uygulandı. Bunlardan hiperplastik alanlarda sitokeratin ile zayıf pozitiflik saptanırken, diğerleri ile negatif sonuç alındı.

## Tartışma

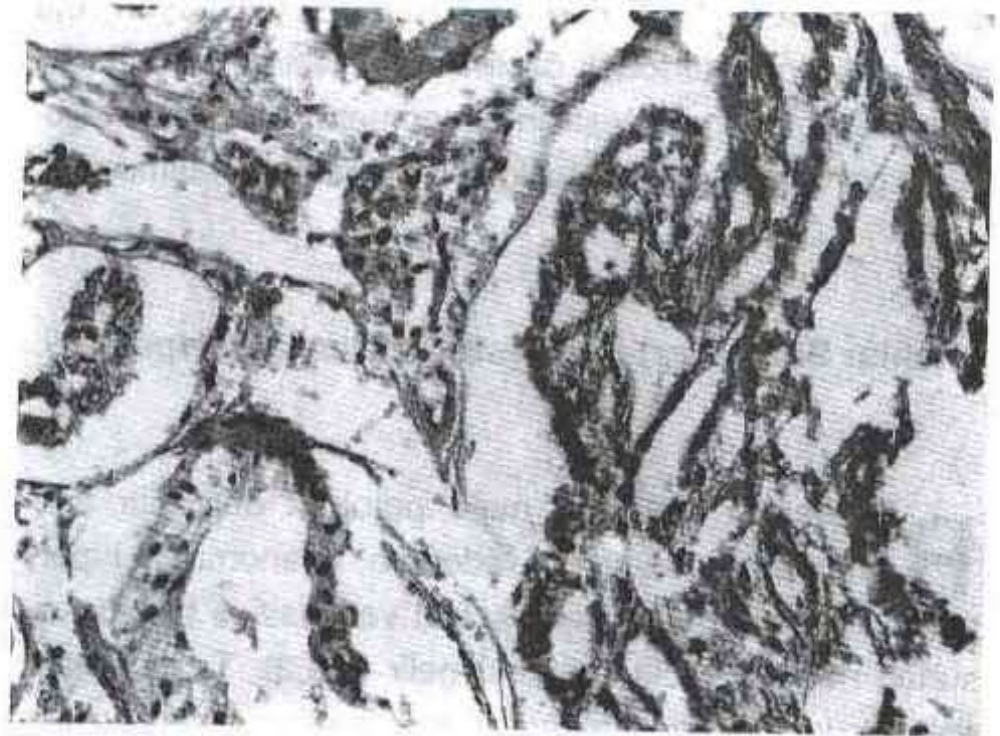
Oldukça nadir görülen ve testisin bazı malign tümörleri ile karışabilen rete testisin adenomatöz hiperplazisi ilk kez 1976 yılında bilateral renal displazili bir çocukta, daha sonra ikinci kez aynı araştırmacılar tarafından 1988 yılında meme karsinomlu 55 yaşındaki bir erkek hastada tanımlanmıştır. Channer ve Macluer ise sağaltım amacıyla orşiektomi yapılan prostatik adenokarsinomlu olguda, immün dokukimyasal olarak keratin ve EMA antijeni ile pozitif, prostatik asit fosfataz ve prostat spesifik antijen (PSA) ile negatif boyanan rete testis epitelyal hücrelerinin adenomatöz hiperplazisini bildirmişlerdir (5).

Makroskopik olarak genellikle testis hilusunda lokalize solid ya da kistik kitleler şeklinde görülen, çoğu zaman ise mikroskopik inceleme sırasında raslantısal bulunan rete testisin adenomatöz hiperplazisi, rete testis epitelinin çoğu zaman tubulopapiller, nadiren kribriform proliferasyonu ile karakterizedir. Rete testis hiperplastik bazı olgularda buna ek olarak yolk sac tümörüne benzer hyalen globüller saptanmıştır (2, 4).

Rete testisin adenomatöz hiperplazisinin patogenezi ve etyolojisi bazı varsayımlardan ileriye gidememiştir. Olası patogenetik mekanizmalar arasında hormonal dengesizlik, bazı kimyasal etkenler ve kimi testis tümörlerine



Resim 1. Dışta tunika albuginea ve buna komşu alandan başlayarak testis içine uzanan tek sıralı epitel ile döşeli sırt sırta vermiş adenoid yapılar (HE; X90).



Resim 2. Testis dokusu içerisinde kolumnar tek sıralı epitel ile döşeli, sırt sırta vermiş tubular, tubulo-papiller görünümde adenoid yapılar (HE; X 350).



eşlik eden reaktif değişiklikler olduğu düşünülmektedir. Bir grup araştırmacının yaptıkları bir çalışmada intrauterin DES etkisinde bırakılan farelerde değişen derecelerde rete testis adenomatöz hiperplazisinin yanı sıra birkaçında buna ek olarak rete testis adenokarsinomu da belirlediklerini rapor etmişlerdir. Hartwick ve ark. ise yaptıkları çalışmalarında rete testis adenomatöz hiperplazisi saptadıkları olgulardan birisinin 15 ay DES, diğerinin ise 19 ay androjen- blokaj tedavisi aldıklarını bildirmişlerdir (1). Ulbright ve ark nın yaptıkları bir çalışmada ise testis germ hücreli tümörlü 27 olgunun 16'sında, diğer testiküler tümörlü (stromal tümörler ve plazmasitom) 5 olgunun 1'inde rete testiste adenomatöz hiperplazi yanı sıra yolk sac tümörünü andıran hyalen globüller izlenmiş, ancak hücrelerin normale yakın sitolojik özellikleri yanında rete testisin genel yapısı nedeniyle bu özelliğin reaktif bir değişiklik olduğu sonucuna varılmıştır (2, 4).

Rete testis adenomatöz hiperplazisinin ayırıcı tanısında; rete testisin primer adenokarsinomu, testiküler Pick adenomu ya da Sertoli hücreli tümörü, epididimal kistadenom

ya da karsinom, adenomatoid tümör, tunika vaginalisin reaktif mezotel hiperplazisi, benign papiller mezotelyoması, malign mezotelyoma ve metastatik karsinomlar düşünülmelidir. Klinik öykü, lezyonun lokalizasyonu, makroskopik ve mikroskopik özellikleri, dokukimyasal, immün dokukimyasal ve ultrastrüktürel özellikleri yardımcı olmaktadır. Rete testisin primer adenokarsinomundan ayırıcı tanısında immün dokukimyasal yöntemler çok yardımcı olmamakla birlikte, lezyonun makroskopik olarak testis hilusunda kitle oluşturması, paryetal tunika boyunca yayılımının olmaması, testise belirgin invazyonun varlığı, sitolojik düzeyde hücrelerde atipi ve belirgin mitotik aktivitenin varlığı adenokarsinom lehine düşünülmelidir (4, 5).

Sonuç olarak, çoğu zaman raslantısal olarak belirlenen ancak testisin germ hücreli tümörlerine eşlik edebilen ve yolk sac tümörü gibi bazı germ hücreli tümörlerini anımsatan bu nadir olguyu literatür bilgileri ışığı altında tanımladık ve orşiektomi spesmenlerinde bu nadir patolojiye rastlandığında maligniteye eşlik edebileceği düşünceyle materyalin tamamının işleme alınması yönünden uyarıcı olması gerektiği sonucuna vardık.

## Kaynaklar

1. Hartwick RWJ, Ro JY, Srigley RJ et al. Adenomatous hyperplasia of the rete testis. A clinicopathologic study of nine cases. *Am J Surg Pathol* 1991; 15(4): 350-357.
2. Ulbright TM, Gersell JD. Rete testis hyperplasia with hyaline globule formation. A lesion simulating yolk sac tumor. *Am. J. Surg. Pathol.* 1991; 15(1): 66-74.
3. Levin HS. Nonneoplastic disease of the testis. In: Sternberg SS, 2nd ed. *Diagnostic Surgical Pathology*. New York: Raven Press 1994: 1855-1885.
4. Rosai J. Male Reproductive System. In: Rosai J. *Ackerman's Surgical Pathology* 8 th ed. St Louis: Mosby 1995: 1221-1319.

5. Channer JL, MacIver AG. Glandular changes in the rete testis: metastatic tumour or adenomatous hyperplasia? (letter). *J Pathol* 1989; 157:81-83.
6. Visscher DW, Talerman A, Rivera L. Et al. Adenocarcinoma of the rete testis with spindle cell component. A possible metaplastic carcinoma. *Cancer* 1989; 64: 770-775.

## Yazışma Adresi:

Yrd. Doç. Dr. Şahande Elagöz  
Cumhuriyet Üniversitesi Tıp Fakültesi  
Patoloji Anabilim Dalı  
58 140 Sivas