

MİDAS: GORDİON MM TÜMÜLÜSÜNDEN ÇIKARILAN KAFATASININ PALEOANTROPOLOJİK ANALİZİ

Erksin Güleç¹ Aysen Açikkol¹

¹Ankara Üniversitesi Dil ve Tarih-Coğrafya Fakültesi, Antropoloji
Bölümü, 06100, Sıhhiye/Ankara

ÖZET

Pennsylvania Üniversitesi'nden Prof.Dr. Rodney S. Young tarafından 1950-1973 yılları arasında sürdürülen Gordion kazılarında MM Tümülüğü olarak bilinen büyük tümülüsten çok değerli bir ahşap eşya koleksiyonu ile birlikte bir insan iskeleti çıkarılmıştır. Mezar buluntularının zenginliği, bu kişinin Gordion Kralı Midas olabileceğini düşündürmüştür. İskelet üzerindeki ilk çalışmalar Ord.Prof.Dr. Muzaffer Süleyman Şenyürek tarafından gerçekleştirilmiştir. Şenyürek'in 1961 yılındaki ölümünün ardından, MM Tümülüğü iskeleti Prof.Dr. Enver Bostancı tarafından korunmaya alınmıştır. Bu çalışmada Prof.Dr. Güleç tarafından tekrar ortaya çıkarılan ve Midas'a ait olduğu düşünülen kafatasının paleoantropolojik analizi sunulmaktadır. Kafatasının genel yapısı Narin Akdeniz ırkının özelliklerini göstermektedir. Kral Midas uzun bir kafatasına, dar burun ve göz çukurlarına, uzun bir yüz iskeletine sahiptir. Uzun yüz iskeletine yüksek bir alt çene eşlik eder. Glabella ve kaş kemerleri fazla çıkıntılı değildir. Kafa iskeletinde glabellanın hemen üzerinde başlayarak coronal sutura kadar uzanan omurgamsı bir kabartı mevcuttur. Coronal, sagittal ve lambdoid suturlar büyük ölçüde kapanmıştır. Hatta squama temporalis ile parietal bazı bölgelerde ileri derecede kaynaşmıştır. Occipitaldeki kas tutunma izleri ve inion çıkıntısı belirgin değildir. Maxillada fossa canineler oldukça derindir. Midas'a ait kafatasının en önemli özelliklerinden birisi, sarma tekniği uygulanarak yapılmış olan kültürel kafa deformasyonudur. Kafatasında occipital bölge arkaya doğru aşırı derecede uzamıştır. Parietaller ve occipital üzerinde yer alan ve sargılama sonucu oluştuğunu düşündüğümüz izler, bu

deformasyonun patolojik ya da toprak basıncı gibi nedenlerle oluşmadığını göstermektedir. Midas'ın Gordion topluluğundaki tek örnek olması kafa deformasyonunun sadece kralliyet üyelerine uygulandığının bir göstergesi olabilir. Radyolojik analizlerde, sol sphenoid kanadının sağ tarafa göre daha aşağıda yer aldığı, sol dış kulak kanalının yatay düzlemde uzandığı, dış kulak yolunda asimetri bulunduğu, craniocaudalde orta ve arka fossaların asimetrik ve sol fossanın daha geniş olduğu ortaya konmuştur. Kafatasında dikkati çeken kırıklar ölüm sonrası meydana gelmiştir. *Antropoloji (19): 1-15.*

Anahtar Kelimeler: Kral Midas, Frigler, Kafa Deformasyonu, Kafatası

MIDAS: THE PALEOANTHROPOLOGIC ANALYSIS OF GORDION MM TUMULUS CRANIA

ABSTRACT

During 1950-1973 Gordion Excavations, Dr. Rodney S. Young from Pennsylvania University found valuable wood furnishing collection and a human skeleton from MM Tumulus. The researchers thought that the skeleton was belonged to Midas, King of the Gordion because of the rich tomb founding. The first investigations on the skeleton were carried out by Dr. Muzaffer Suleyman Senyurek. After the Senyurek's sorrowful death, the skeleton of MM Tumulus was preserved by Dr. Enver Bostancı. The aim of the study is to represent the paleoanthropological analysis of King Midas's skull. General morphology of the skull indicates Mediterranean characteristics. In Paleoanthropological perspective, the skull's basic traits are appeared by a long cranium and face which accompanies with a high mandible and also with a narrow nasal cavity and orbits. Fossa canines have highly developed cavities on maxilla. In lateral aspect, glabella and arcus super ciliaris are not so prominent. There is a keel formation extended from the upper region of the glabella to coronal suture. The skull's basic sutures: coronal, sagittal and lambdoid sutures are almost closed. In addition, there is an extreme fusion between some parts of the temporal bones' squama region and parietal bones. Linea nuchae superior and inferior and the inion process which located on the occipital bone did not well develop. The most considerable trait of Midas's skull is cultural cranial deformation with bandage technique. As a result of this process, the occipital region extremely prolonged to the posterior. The marks found on the occipital and parietal bones points out that, this deformation was not formed by pathological and/or post mortem conditions, formed by cultural

deformation. In Gordion population the only cultural deformed crania belongs to King Midas. We are in the opinion that, this practice has been applied on royal family members. The radiological analysis exposed that; the left sphenoid wing is a little bit lower placed than the right wing; the left acoustic canal lies down on horizontal plane, external acoustic meatus is asymmetric, middle and posterior fossae in craniocaudal region are asymmetric and left fossae is more broad. And also the skull has many fractures, but our investigation shows that these fractures are all post mortem.

Keywords: Midas the King, Phrygia, Cranial Deformation, Skull

GİRİŞ

Orta ve Geç Tunç Dönemleri boyunca Anadolu'nun en güçlü devleti kuşkusuz ki Hitit Devletidir. Arkeolojik kayıtlar, bu devletin, batıdan gelen savaşçı kavimler tarafından yaklaşık olarak MÖ 1200 yıllarında ortadan kaldırıldığını göstermektedir. Boğazköy, Alacahöyük ve Alişar gibi büyük Hitit Kentleri, bu dönemde tamamen yakılıp yıkılmışlardır. Geç Tunç Döneminin bitmesi ve Hitit Devletinin yıkılmasıyla Anadolu'daki arkeolojik kayıtlarda yaklaşık 450 yıl süren bir kesinti gözlenmektedir. Anlaşıldığı kadarıyla, Güneydoğu Avrupa'dan Anadolu'ya gelmeye başlayan kavimler, uzun yıllar boyunca Anadolu'da bir yerden ötekine göç etmişler ve bu nedenle eski yerleşim bölgelerinde belirgin kalıntılar bırakmamışlardır (Akurgal, 1998). Bununla birlikte, sürdürülen arkeolojik kazılar sayesinde Karanlık Çağ olarak da adlandırılan bu dönem hakkında daha fazla bilgi elde edilmiştir. Hitit İmparatorluğu'nun yıkılışa geçtiği yıllarda Makedonya'dan gelen ve Bryg ya da Phryg adını taşıyan göçebe kavim Marmara Denizi'nin güney ve güneydoğu kıyılarına yerleşmiştir. Troia Savaşları sırasında İznik Gölü ve Sakarya boylarında yaşadıklarına inanılmaktadır. Daha sonra Orta Anadolu'ya doğru harekete geçen Frigler, MÖ 1100/1000 yıllarında Gordion'a ulaşmışlardır.

Batılı Eski Çağ kaynaklarının verdikleri bilgilere göre Frig Devleti'nin ilk kralı, Gordion'a da adını vermiş olan Gordios'tur. Gordion'da sürdürülen kazılar, Friglerin bu kente MÖ 9. yy ortalarında yerleştiklerini ortaya koymuştur. Frigler Asur belgelerinde MÖ 8. yy'da güçlü bir merkezi devlet olarak yer almaktadır (Sevin, 1999). Hint-Avrupalı bir kavim olmalarına rağmen Anadolu'ya kısa sürede uyum sağlamışlar ve özgün ve yüksek bir kültür oluşturmuşlardır (Akurgal, 1998).

Hakkında fazla bilgi olmayan Kral Gordios'tan sonra tahta, oğlu Midas geçmiştir. Midas Asur Kralı II. Sargon'un (MÖ 721-705) çağdaşıdır. Güçlü bir kral olan Midas'ın hükümdarlığı döneminde Frigya'nın kültürel etkisi doğuda Amasya'ya, kuzeyde Samsun'a güneyde Konya ve Niğde'ye, güneybatıda Elmalı'ya kadar yayılmıştır. Kimmer tehlikesi ortaya çıkmadan önce, Karkamış, Urartu ve Tabal Krallıklarıyla birlikte Asur karşıtı bir politika izleyen Midas, daha sonra Kimmerler'in akınlarına karşı koyabilmek için Asurlarla ittifak kurmuştur. Bu dönemde batıdaki krallıklarla ilişkilerini iyi tutmaya çalışmıştır. Ancak Midas ve müttefikleri doğudan gelen Kimmer tehlikesine karşı koyamamışlar ve başkent Gordion MÖ 696 yılında Kimmerler tarafından yakılıp yıkılmıştır. Yenilgiye çok üzülen Midas'ın intihar ettiği kabul edilmektedir. Onun ölümünden sonra Frig Devleti yıkılmamış, Frigler Orta Anadolu'nun çeşitli bölgelerinde yaşamaya devam etmişlerdir (Sevin, 1999).

Pennsylvania Üniversitesi'nden Prof.Dr. Rodney S. Young başkanlığında 1950-1973 yıllarında Gordion'da yapılan kazılarda, Gordion'daki en büyük tümülüs olan MM içerisinde oldukça değerli bir ahşap mobilya koleksiyonu ele geçirilmiştir. Uzmanlar bu tümülüse gömülen kişinin kimliğini kesin olarak belirleyememekle birlikte, bu mezarın Kral Midas'a ait olduğunu kabul etmektedirler (Resim 1). Tümülüsün yüksekliği yaklaşık olarak 53 m, çapı ise 300 m kadardır (Young, 1958).

MM Tümülüsünden çıkarılan ve Kral Midas'a ait olduğu kabul edilen iskelet 1957 yılında R.S. Young tarafından ortaya çıkarılmış ve A.Ü. Dil ve Tarih-Coğrafya Fakültesi Paleoantropolojik Kürsüsü Başkanı Prof. Dr. M. Süleyman Şenyürek'e teslim edilmiştir. Young'ın 1957 Yılı Gordion Kazısı raporunda, iskeletin 60 yaşlarında ve 1.59 boylarında bir erkeğe ait olduğu yer almaktadır (Young, 1958). Şenyürek'in 1961 yılında bir uçak kazasında vefat etmesinden sonra iskelet Dr. Enver Yaşar Bostancı tarafından korumaya alınmıştır ve Bostancı 1990 yılında emekli olana kadar iskelet odasında muhafaza edilmiştir. Bu dönemde kafatası İngiltere'ye gönderilmiş ve Manchester Müzesi'nde etlendirme yöntemiyle rekonstrüksiyonu yapılmıştır. Şu anda Anadolu Medeniyetleri Müzesi'nde sergilenen etlendirilmiş kafatası bu çalışmanın ürünüdür (Resim 2 ve 3). Ancak Prof.Dr. Bostancı'nın emekli olmasından sonra Prof.Dr. Berna Alpagut tarafından odasından teslim alınan Midas'ın vücut iskeleti daha sonra kaybolmuş, kafatası ise Prof.Dr. Erksin Güleç'in 1993 yılında Bölüm Başkanı olmasından sonra, bölüm başkanlığına gerçekleştirilen Paleoantropolojik malzemelerin envanterlenmesi çalışmaları sırasında ortaya çıkarılmıştır. Kültür Bakanlığı nezdinde yapılan tüm girişimlere rağmen, Midas'ın vücut

iskeletin bulunması konusunda bir gelişme kaydedilememiştir (In-situ fotoğraflarda kralın iskeletinin tüm olduğu görülmektedir). Buna paralel olarak, "Kral Midas'ın Kafatasının Paleoantropolojik Analizi" başlıklı tebliğin, 16. Uluslararası Kazı, Araştırma ve Arkeometri Sonuçları Sempozyumu'nda sunulması engellenmiştir. 24-27 Ağustos 1994 tarihleri arasında Danimarka'nın Kopenhag kentinde yapılan 9th Congress of European Anthropological Association'da "Cranial Features of King Midas" isimli bildiri kabul edilmiş ve programa alınmıştır. Kültür Bakanlığı'nın Kopenhag Kültür Ateşeliği'ne başvurarak, bu kafatası üzerinde yapılan incelemelerin kaçak olduğunu ve bildirinin programda çıkarılmasını talep etmesi bilim adına son derece düşündürücüdür. Tüm engellemelere rağmen, 1995 yılında ABD'nin California Eyaleti Oakland şehrinde düzenlenen 64. American Association of Physical Anthropology Kongresi'nde "Midas: Cranial Features of Phrygian King" başlıklı tebliğ sunulmuştur. Uzun yıllar boyunca devam eden soruşturmalar, yazışmalar, engellemeler ve zorluklara karşın, Prof. Dr. Güleç tarafından çalışılan kafatası, paleoantropolojik analizlerinin tamamlanmasından sonra sergilenmek üzere Anadolu Medeniyetleri Müzesine teslim edilmiştir. Maalesef hala vücut iskeletinin akabeti konusunda herhangi bir bilgi bulunmamaktadır.

ELİMİZDEKİ KAFATASININ MİDAS'A AİT OLUP OLMADIĞININ ANLAŞILMASI AMACIYLA GERÇEKLEŞTİRİLEN ÇALIŞMALAR

Kafatasının bilimsel incelenmesi sırasında açıklığa kavuşturulması gereken en önemli hususların başında, Prof. Dr. Bostancı'nın emekli olduktan sonra odasında saklanan malzemeler arasında bulunan kafatasının tümülüsten çıkarılan kafatasıyla aynı olup olmadığının araştırılması ve ortaya çıkarılması gelmekteydi. Bu nedenle XVI. Uluslararası Kazı, Araştırma ve Arkeometri Sempozyumu sırasında Gordion kazılarına katılmış olan Prof. Dr. M. Mellink'ten iskeletin in-situ fotoğraflarını bulup bulamayacağı sorulduğunda, kendisi aradan geçen onca yıldan sonra Midas'ın kafatasının ortaya çıkarılarak inceleneceği düşüncesiyle son derece heyecanlandı ve Gordion kazılarından çıkarılan malzemenin kataloglanmasından sorumlu olan Dr. Ellen Köhler'den resimlerin tarafımıza gönderilmesini sağlayacağını bildirdi. Nitekim, 19 Ağustos 1994 tarihinde tarafımıza gönderilen bir mektupla birlikte iskeletin in-situ halde çekilmiş yedi adet fotoğrafı elimize ulaştı. Bu resimlerden kafatasına ait bölümler büyütülerek ölçüler alınmış ve çeşitli endisler elde edilmeye çalışılmış, bazı anatomik özellikler ve aşınma izleri değerlendirmeye alınarak aradaki benzerlikler incelenmiştir (Resim 4, 5, 6, 7, 8). Bu incelemeler sonucunda, her iki kafatasının da genel

görünüm, morfoloji ve biçim açısından birbirine çok benzediği anlaşılmıştır. Ancak ne yazık ki aradan geçen 27 yıllık zaman içerisinde kafatası ve dişler çok tahrip olmuştur. Sağ orbitanın (göz çukuru) lateral kısmı kopmuş, sağ zygomatic (elmacık kemiği) ve arcus zygomaticus (elmacık kemiği arki) önemli derecede hasar görmüştür. In-situ resimlerde sol parietalin arka kısmında geliştiği görülen çatlak öne doğru ilerlemiş ve alnın sağ tarafını kat ederek sağ orbitanın üzerine kadar gelmiştir. In-situ resimlerde bulunan dişler kaybolmuştur. Nitekim in-situ resimlerde üst çenede ve alt çenede yer aldığı rahatlıkla görülebilen dişlerin hiç biri elimizdeki kafatasında yer almamaktadır. Çenelerdeki tüm alveollerin açık olması Midas yaşarken dişlerinin bulunduğunu göstermektedir. Ayrıca in-situ resimlerde sağ orbita üzerinde kabuk şeklinde kalkan kompakt doku parçalanmıştır.

Tarafımızca gerçekleştirilen tüm çalışmalar, elimizdeki kafatasının MM tümülüsünden çıkarılan iskelete ait olduğunu kesin olarak göstermektedir.

KAFATASININ PALEOANTROPOLOJİK ANALİZİ

Kral Midas'a ait olduğu düşünülen kafatasında sol parietalin (duvar kemiği) occipital (art kafa kemiği) ile eklem yapan kısma, sağ zygomatic (elmacık) kemiğinin proc. frontalis'i (alın çıkıntısı) ve arcus zygomaticus'u (elmacık kemiği çıkıntısı) kayıptır. Mandibulada (alt çene kemiği) ise gövdenin sol yarısı mevcut değildir.

Kafatasında occipital bölgenin arkaya doğru aşırı şekilde uzadığı gözlenmektedir. Kafatası deformasyonları aşağıda belirtilen nedenlerle oluşabilmektedir:

- Patolojik Nedenler
- Toprak Basıncı
- Kültürel Uygulamalar

Patolojik deformasyonların en önemli nedeni erken sutur kaynaşmalarıdır. Sagittal suturun erken kaynaşması *scaphosefaly* olarak adlandırılır ve parietallerin bombeleşmesiyle sonuçlanır. Coronal suturun erken kaynaşması ise *plagiocephaly* olarak isimlendirilir; frontal ve parietalleri etkiler. Bu deformasyonda bazen tüm sutur kapanmaz ve bu durum kafatasında asimetriye neden olur. *Trigonocephaly* olarak bilinen deformasyonda metopic sutur çok erken kapanırsa frontal normal gelişimini sürdüremez, coronal sutura doğru genişler ve göz çukurlarının üst kısmında belirgin bir daralma meydana gelir. *Occicephaly* olarak bilinen patolojik deformasyonlarda ise lambdoid suturun erken kapanması söz konusudur. Midas'ın kafatasında gözlenen deformasyonun erken sutur kaynaşmasına bağlanamayacağı düşünülmektedir. Kafanın

arkaya doğru düzgün bir şekilde uzaması bu deformasyonun patolojik olmadığını bir başka göstergesi olarak kabul edilebilir.

Toprak baskısıyla oluşan deformasyonlarda ise kafatasının tek taraflı deforme olduğu ve deformitenin genellikle kırıkla sonlandığı bilinmektedir. Büyük Tümülüsten çıkarılan kafatasının asimetrik yapısı bu bireyde meydana gelen deformasyonun toprak baskısına da bağlanamayacağını ve kültürel kökenli olabileceğini ortaya koymaktadır. Parietaller ve occipital üzerinde yer alan sargılamaların yol açtığı izlenimini veren izler bu görüşü desteklemektedir. Bu izler, bireyin büyüme aşamasında başının yanlardan sarıldığını ve kemiklerin gelişimini arkaya doğru sürdürdüğünü göstermektedir.

Anadolu ve Ortadoğu toplumlarında Neolitikten beri kültürel deformasyonların uygulandığı bilinmektedir. Kafa deformasyonu bazen bir güzellik unsuru olarak bazı toplumlarda sadece kadınlara, bazı toplumlarda hem kadınlara hem de erkeklere uygulanmıştır. Deformasyonun bir başka uygulama amacı soylu sınıftan ayırmak için bir işaret olarak kullanılmasıdır. Bunun en güzel örnekleri, Lübnan'ın Sayda şehrinde bulunan Kral Tabnith'e (M.S. 4.-5. yy) ait kafatasında ve Mısır'da 18. sülale döneminde Kraliçe Nefertiti, Kral Akhenaton ve yakınlarına ait kabartmalarda kafalarda gözlenen deformasyonlardır. Kültürel deformasyonlarda kullanılan iki teknik vardır. İlkinde çocuğun başı frontal ve occipital hizasında yassı taşlarla yada tahtalarla sıkıştırılır. İkincisinde bitki liflerinden hazırlanan sargılar, ağaç kabukları yada özel başlıklar kullanılarak kafatasına belirli bir şekil verilir (Özbek, 1982). Bu işlem çok küçük yaşlarda uygulanır çünkü bebek ve çocukların kafataslarında kemikleşme tamamlanmadığı için kafatasının şekillendirilmesi kolayca gerçekleştirilir. Dünyanın en eski kültürel deformasyon örnekleri Doğu Akdeniz yerleşim bölgelerinden ele geçirilmiştir. Kıbrıs Khirokitia ve İran Ganj Dareh neolitik insanların, cinsiyet farkı gözetmeksizin kafataslarını şekillendirdikleri anlaşılmıştır. Ortadoğu'da Byblos Kalkolitik yerleşmesinde de yoğun biçimde deformasyona rastlanmıştır. Ancak incelenen erişkin iskeletleri arasında sadece kadınlara ait kafataslarının deformasyona uğramış olması dikkat çekicidir (Özbek, 1974). Anadolu'da Şeyh Höyük (Şenyürek ve Tunakan, 1951), Hayaz Höyük (Özbek, 1984), Değirmentepe (Özbek, 1986), Kurban Höyük (Alpagut, 1986) Kalkolitik toplumlarında kültürel deformasyonlara rastlanmıştır. Adı geçen yerleşmelerin Byblos'a yakın bölgelerde yer alması, kafatasını biçimlendirme adetinin en azından bu bölgede yaygın olduğunu düşündürmektedir. Bu çalışmanın konusunu oluşturan Kral Midas'a ait kafatasında kültürel deformasyon uygulamasına rastlanması, yukarıda adı geçen ve kültürel deformasyon uygulanan merkezlere Gordion'un da eklenmesini gerektirmektedir.

Kalkolitik Dönem ile Midas'ın hüküm sürdüğü dönem arasındaki zaman farkı ve bu süre zarfında Anadolu'nun eski insanları arasında başka kafa deformasyonu örneğine rastlanmadığı dikkate alındığında, Friglerin bu adeti belki de Avrupa'dan getirdikleri düşünülebilir. Diğer yandan, Anadolu'da sürdürülen arkeolojik kazılardan elde edilecek daha fazla sayıda iskeletin incelenmesiyle, kafa deformasyonu geleneği açısından iki dönem arasındaki boşluk doldurulabilir.

Kafatasında, frontal (alın kemiği) kaş kemerlerinin üzerinde bir çıkıntı oluşturmaksızın geriye doğru eğimlidir. Glabella ve kaş kemerleri fazla belirgin değildir. Sagittal, lambdoid ve coronal suturların büyük ölçüde kapanmış olması bireyin yaşlı olduğu yönünde bir işaret olarak kabul edilebilir. Ayrıca, squama temporalis ile parietal bazı bölgelerde ileri derecede olmak üzere kaynaşmaya başlamıştır. Occipitaldeki kas tutunma izleri ve inion çıkıntısı da çok belirgin bir özellik göstermez. Occipitalde yer alan foramen occipitale bir varyasyon olarak değerlendirilmektedir. Sol mastoid çıkıntısının hemen arkasında fasulye büyüklüğünde bir kemik oluşumu göze çarpmaktadır. Kafatasına karşıdan bakıldığında, bireyin uzun bir yüze sahip olduğu gözlenmektedir. Uzun yüz yapısına yüksek göz çukurları ve yüksek bir alt çene eşlik etmektedir. Maxillada yer alan fossa canineler belirgin şekilde çukurdur.

Bireyin kafatasını morfolojik açıdan inceleyebilmek amacıyla Olivier ve Baas'ın öngördüğü tekniklere göre ölçüler alınmış ve endisler hesaplanmıştır (Tablo 1 ve Tablo 2).

TABLO 1: Kafatası Ölçüleri (mm)

KAFATASI ÖLÇÜLERİ		DEĞERLER (mm)
Maksimum Kafa Uzunluğu		185
Maksimum Kafa Genişliği		134
Basion-Nasion Uzunluğu		94,5
Maksimum Frontal Genişliği		113
Basio-bregmatik Yükseklik		127,5
Biauricular Genişlik		117
Porion-porion Genişliği		110
Auriculo-bregmatik Yükseklik (Po-Brg)	Sağ	121,5
	Sol	122,5
Frontal Yay		128,5
Frontal Doğru		117,5
Parietal Doğru		108
Occipital Yay		121?
Occipital Doğru		108?
Orbital Genişlik		40
Orbital Yükseklik		36,5
Nasal Genişlik		23?
Nasal Yükseklik		53

Mandibula Yüksekliği	40
Minimum Ramus Genişliği	30,5
Mandibula Açısı	132°
Foramen Mentale Hırzısı Mandibula Kalınlığı	14
Simfizyal Yükseklik	41?
Horizontal Çevre	520

TABLO 2: Kafatası Endisleri

KAFATASI ENDİSLERİ	DEĞERLER
Kafa Endisi	72,43 (Dolichocephaly)
Kafanın Uzunluk-Yükseklik Endisi	63,24 (Chamaecrany)
Kafanın Genişlik-Yükseklik Endisi	95,15 (Metriocrany)
Nasal Endis	43,40 (Leptorrhiny)
Orbital Endis	91,25 (Hypsiconchy)

Endişlerin de çok açık bir biçimde desteklediği gibi Kral Midas uzun bir kafatasına, dar burun boşluklarına ve dar göz çukurlarına sahiptir. Genel kafatası morfolojisi, Midas'ın Narin Akdeniz ırkına mensup olduğunu göstermektedir.

Daha önce de belirtildiği gibi kafatası incelemeye alındığında dişler mevcut değildi. Bununla birlikte sol üst C, P¹, P₂, ve sağ M₁ dişlerine ait kökler alveolleri içerisinde kalmıştır. Maxillada her iki tarafta da M₃ bölgesi kırık olduğu için kesin bir değerlendirme yapılamamıştır ve M¹'lerin premortem kayıp olup olmadığı yada oluşum gösterip göstermediği anlaşılamamıştır. Maxillada torus maxillaris oldukça gelişmiştir ve sol tarafta sağ tarafa göre daha belirgindir. Foramen incisivumun girişi oldukça geniştir.

Kafatasında dikkati çeken bir başka özellik, glabellanın 2-3 cm yukarısından başlayan, sagittal hatta coronal sutura kadar uzanan omurgamsı bir kabartının varlığıdır.

Alt çene incelendiğinde, sol tarafın tam olduğu sağ tarafta ise C-M₂'yi içeren corpusun ve proc. alveolarisin kayıp olduğu anlaşılmaktadır. Menton iki tepecikli olup öne doğru aşırı bir çıkıntı yapar. Menton çıkıntısının hemen üzerinde bir çukurluk yer almaktadır. Alt çenede sol M₃ muhtemelen antemortem kayıptır. Sağ M₃'ün varlığı ise alveolünden anlaşılmaktadır.

Midas'ın kafatasının radyolojik incelenmesi de gerçekleştirilmiştir. Hacettepe Üniversitesi'nden Prof. Dr. Ayşenur Cila tarafından yapılan bu analiz sonucunda, coronal düzlemde sol büyük sphenoid kanadının sağa oranla daha aşağıda yer aldığı, sol dış kulak yolunun yatay düzlemde seyretmesine karşın sağ dış kulak yolunun normal craniomedial seyrini

gösterdiği anlaşılmıştır. Kafatasının postero anterior görüntülerde de dış kulak yolunda asimetri gözlenmiştir. Ayrıca, craniocaudal görüntülerde orta ve arka fossalarda da asimetrinin mevcut olduğu ve sol fossanın daha geniş görüldüğü raporda belirtilmiştir. Ancak, Korkmaz Göçmen'in yazdığı gibi, Kral Midas'ın başına sert bir cisimle vurularak öldürüldüğü (Göçmen, 1998) yolunda tek bir kanıt yoktur. Ayrıca Prof. Dr. Cila tarafından hazırlanan raporda da böyle bir ifade yer almamaktadır. Kafatasında yer alan kırıklar postmortemdir (ölüm sonrası meydana gelmiştir).

SONUÇ

Midas'a ait olduğu sanılan MM tümülüsünden çıkan kafatası ayrıntılı paleoantropolojik çalışmalarla ortaya konmuş ve bu kafatası üzerinde yapılan analizler yardımıyla önemli bilgiler elde edilmiştir. Bunlardan biri kafatasında görülen kültürel deformasyondur. Bu çalışmayla, Friglerin kafatasına şekil vermek amacıyla sarma tekniği uyguladıkları ortaya konulmuştur. Ancak diğer Gordion kafataslarında bu özelliğin şimdiye dek saptanmaması ve Midas'ın tek örnek olması, bu geleneğin belki de sadece kraliyet ailesi üyelerine uygulandığını gösteriyor olabilir. Paleoantropolojik analizlere göre, Midas kafasına bir cisimle vurularak öldürülmemiştir. Korkmaz Göçmen'in iddiası ve 23 Haziran 2001 tarihli Hürriyet gazetesinde yer alan, Anadolu Medeniyetleri Müzesi arkeoloğu Mustafa Metin'in Midas hakkında verdiği "..... öldüğü bilinen Midas'ın, kafatasında kırıklara rastlanılmıştır" ifadesi bilimsel açıdan temelsizdir.

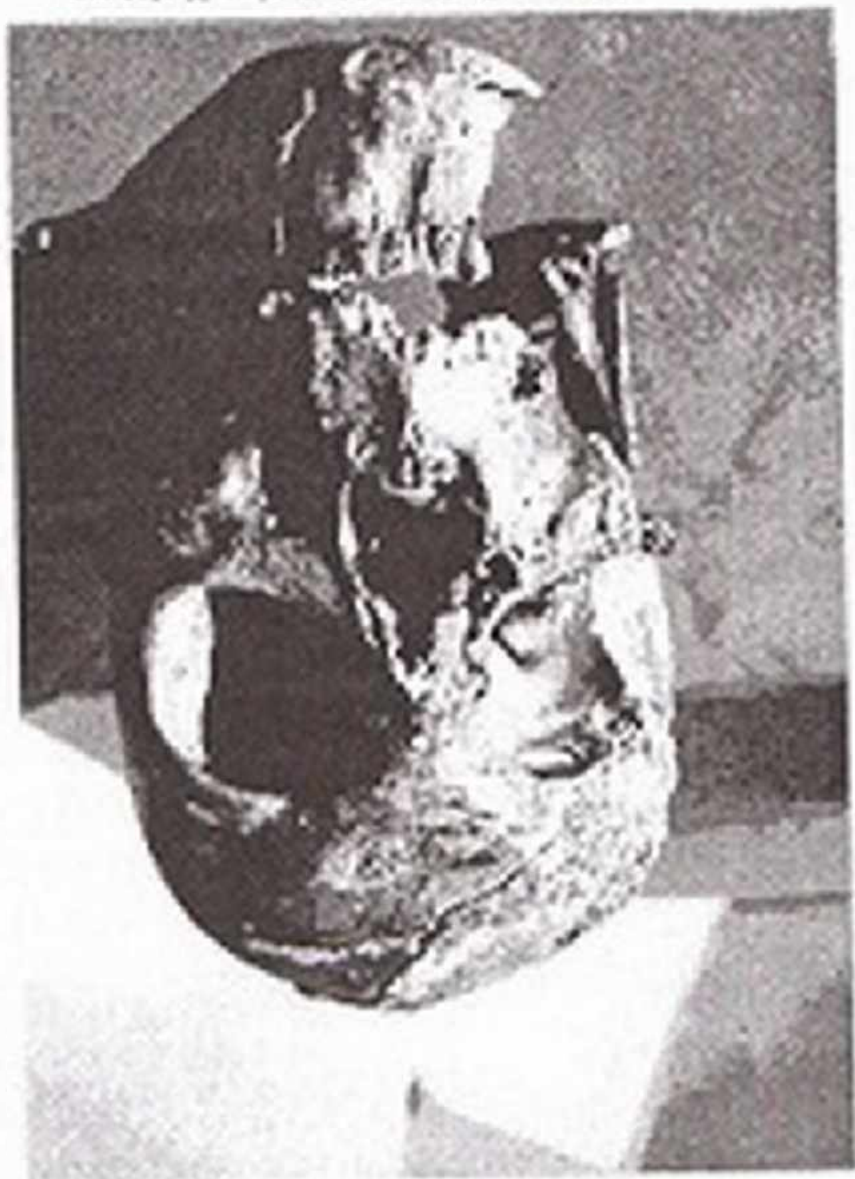TEŞEKKÜR

Midas'ın iskeletinin Gordion MM Tümülüsü'nde çekilen in-situ resimlerini isteğimiz üzerine bize gönderen Dr. Ellen Kohler'e, Midas'ın kafatasının radyolojik incelenmesini gerçekleştiren Prof. Dr. Ayşenur Cila'ya, Midas'ın iskeletine ait in-situ fotoğraflara ulaşmamızda büyük yardımlarını gördüğümüz Prof. Dr. M. Mellink'e, in-situ fotoğraflarla karşılaştırmak amacıyla Midas'ın kafatasının fotoğraflarının çekilmesine önayak olan Prof. Dr. Ali Demirsoy'a ve fotoğrafları çeken Mehmet Ali Öner'e çok teşekkür ederiz.


KAYNAKÇA

- Akurgal, E., 1998. *Anadolu Kültür Tarihi*. TÜBİTAK Popüler Bilim Kitapları, Ankara.
- Alpagut, B., 1986. "The Human Skeletal Remains from Kurban Höyük", *Anatolica*, (13): 149-173.
- Baas, W.M., 1995. *Human Osteology A Laboratory and Field Manual (4th Edition)*. Special Publication No.2 of the Missouri Archaeological Society, Columbia.
- Brothwell, D.R., 1981. *Digging Up Bones: Excavations, Treatment and Study of Human Skeletal Remains (3th Edition)*, Oxford University Press, Oxford, Great Britain.
- Göçmen, K., 1998. *TRT Yurtdışı Program Kataloğu*.
- Güleç, E., 1995. "Midas: Cranial Features of Phrygian King", 64. American Association of Physical Anthropology Congress, California, Oakland, USA.
- Hürriyet Gazetesi, 23 Haziran 2001, "'Eşek Kulaklı" Kral Midas'ın Sırrı".
- Olivier, G., 1969. *Practical Anthropology*.
Springfield, Illinois, Thomas C. Publisher.
- Özbek, M., 1974. "Etude de la Déformation Cranienne Artificielle Chez les Chalcolithiques de Byblos (Liban)", *Bull-Soc. d'Anthropologie de Paris*, I (XVIII): 455-481.
- Özbek, M., 1982. "İnsan Topluluklarında Kafatası Deformasyonları (Etnoantropolojik Bir Araştırma)", *Antropoloji*, 11: 47-57, Ankara.
- Özbek, M., 1984. "Etude Anthropologique des Restes Humains de Hayaz Höyük", *Anatolica*, (11): 155-168.
- Özbek, M., 1985. "Değirmentepe Eski İnsan Topluluklarının Demografik ve Antropolojik Açısından Analizi", *I. Arkeometri Sonuçları Toplantısı*, 107-129.
- Sevin, V., 1999. *Anadolu Arkeolojisi*. Arkeoloji ve Sanat Yayınları, İstanbul.
- Şenyürek, M.S. ve S. Tunakan, 1951. "Şeyh Höyük İskeletleri", *Belleten*, 15 (60): 431-445.
- Young, R. S., 1958. "Gordion Report, 1957", *Türk Arkeoloji Dergisi*, 8 (1): 33-44, Ankara.

Resim 2: Kral Midas'ın Kafzası



Resim 1: Kral Midas'ın Tümülüsü

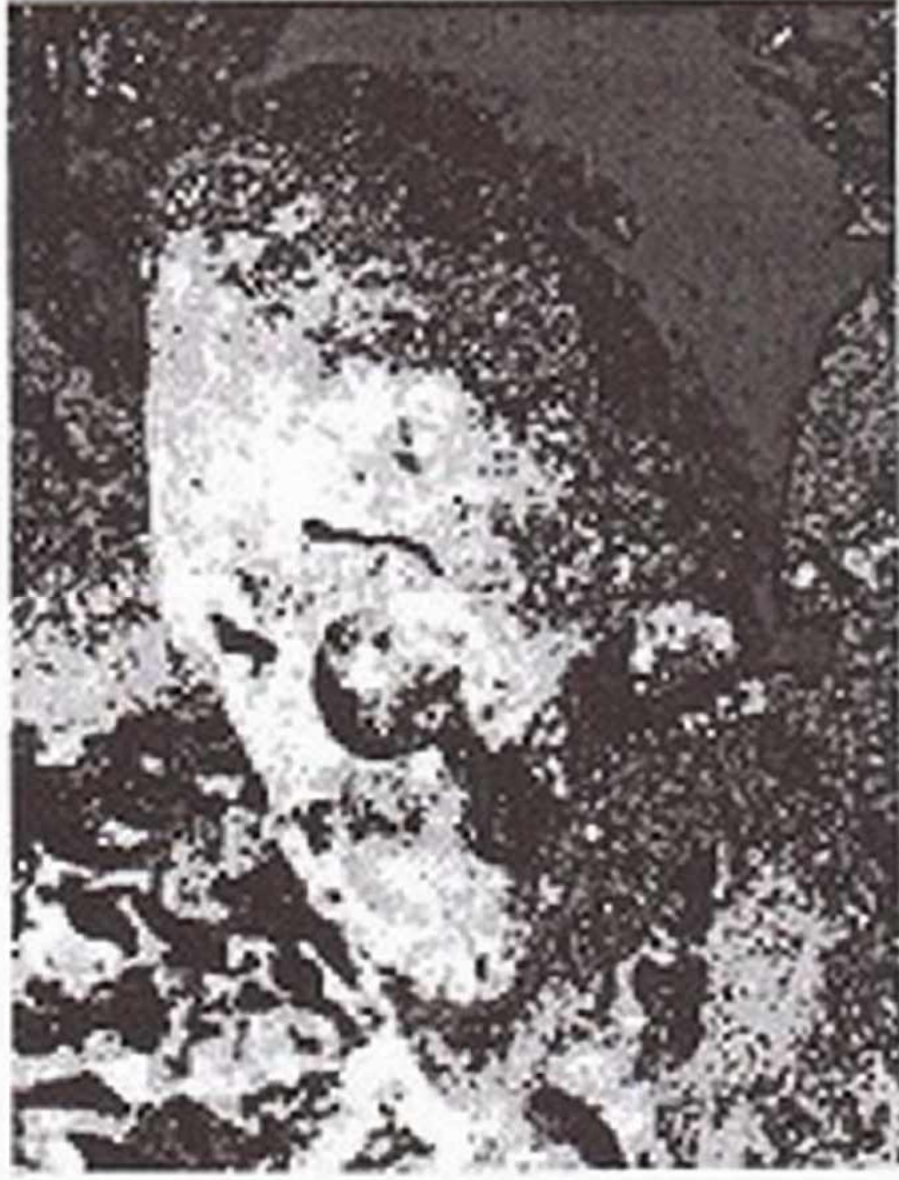



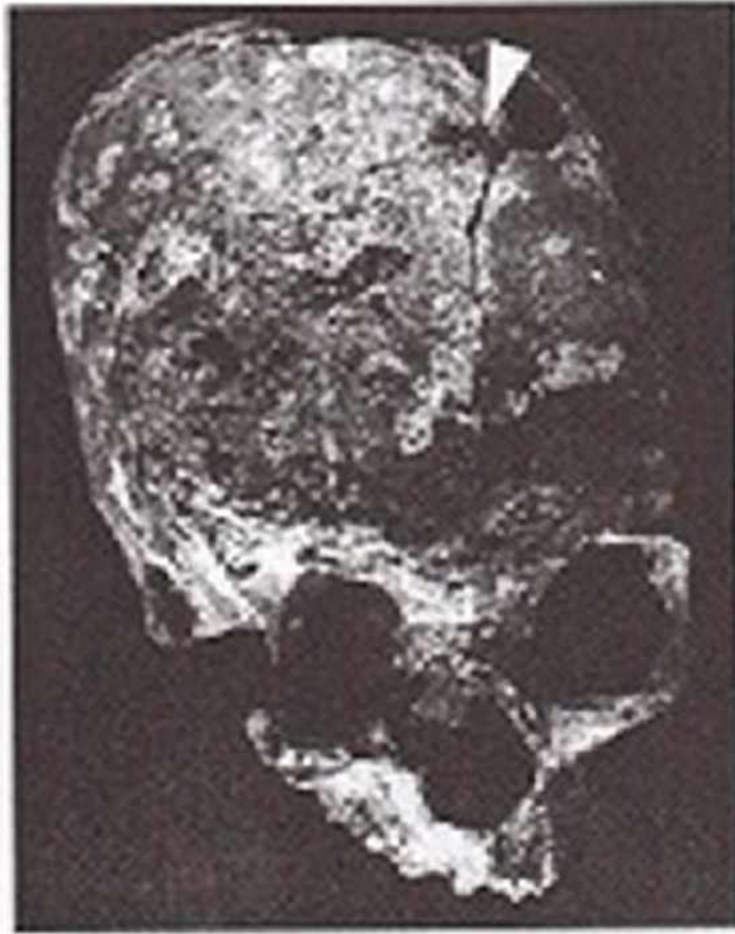Resim 3: Kral Midas'ın Kafatasının Rekonstrüksiyondan Sonraki Görünümü



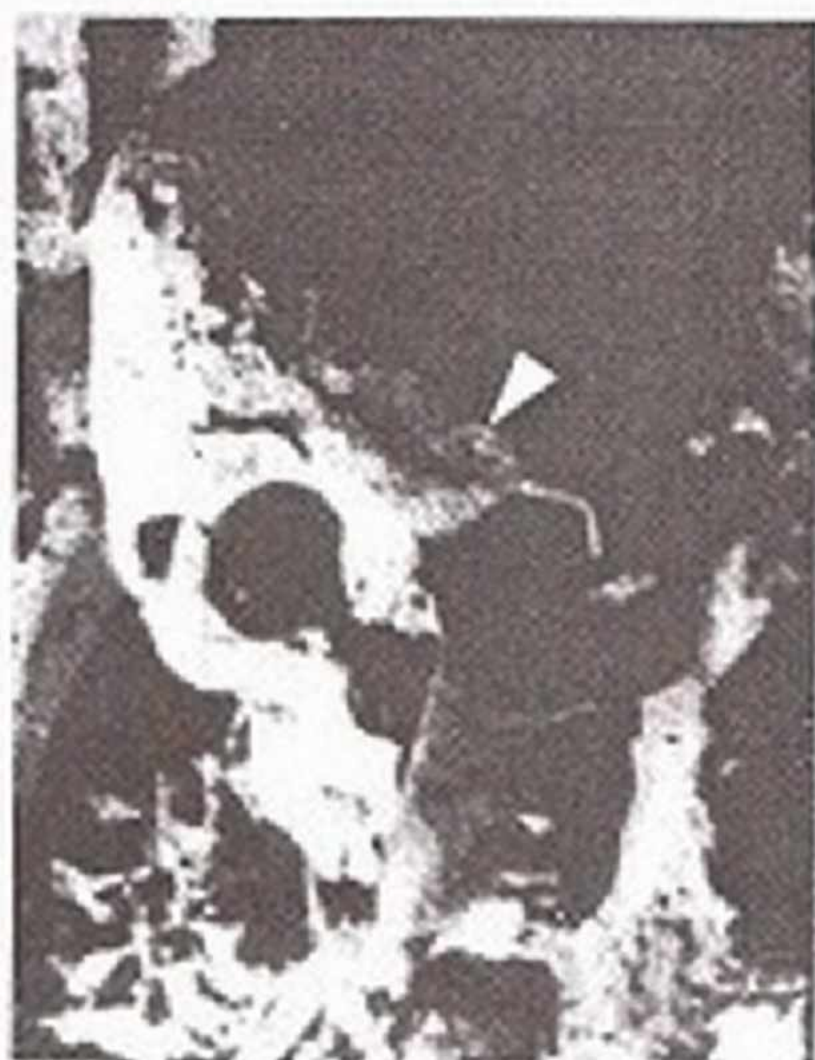Resim 4: Kral Midas'ın İskeletinin In-situ Görünümü



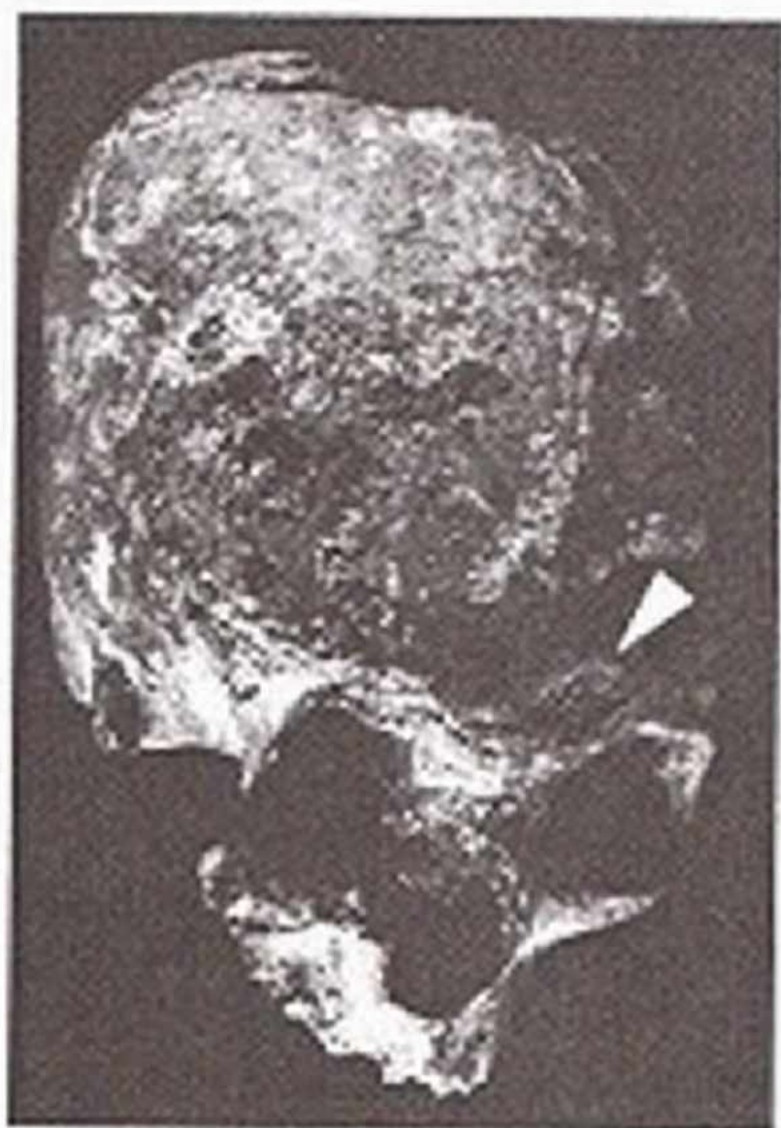Resim 5: Kafatası Üzerinde Yer Alan İzin Büyütülmüş Görünümü



Resim 6: Kafatası Üzerinde Yer Alan İz



Resim 7: Sol Orbite Üzerinde Yer Alan In-situ İzin Boyutlandırılmış Görünümü



Resim 8: Sol Orbite Üzerinde yer Alan İzi

