

# Erişkin Sıçan Testisinin Seminifer Tübüllerinde Isı Şoku 70 Proteininin Gösterilmesi: Bir İmmunohistokimyasal Çalışma

*Expression of Heat Shock Protein 70 in Seminiferous Tubules of Adult Rat Testes: An Immunohistochemical Study*

Oğuz Aslan ÖZEN<sup>1</sup>, Ahmet SONGUR<sup>1</sup>, Nusret AKPOLAT<sup>2</sup>, İlter KUŞ<sup>3</sup>,  
Orhan BAŞ<sup>1</sup>, Mustafa SARSILMAZ<sup>3</sup>.

<sup>1</sup> Afyon Kocatepe Üniversitesi, Tıp Fakültesi, Anatomi Anabilim Dalı, Afyonkarahisar

<sup>2</sup> Fırat Üniversitesi Tıp Fakültesi Patoloji Anabilim Dalı, Elazığ.

<sup>3</sup> Fırat Üniversitesi Tıp Fakültesi Anatomi Anabilim Dalı, Elazığ.

**ÖZET:** **Amaç:** Erişkin sıçanların testis dokusu seminifer tübüllerinde 70 kDa Isı Şoku Proteininin (İŞP70) immunolokalizasyonunun Avidin-Biotin-Peroksidaz boyama yöntemi ile immunohistokimyasal olarak gösterilmesi amaçlanmıştır.

**Gereç ve Yöntem:** Çalışmamızda, 5 adet 13 – 14 haftalık, 210±5 gr ağırlığında erkek Wistar albino sıçanlar kullanıldı. Ketamin anestezisi altında sol ventrikülden kanlar alınarak öldürülen sıçanların testisleri komşu dokulardan temizlenerek çıkarıldı ve tartıldı. Alınan testisler Bouin solüsyonunda tespit edildi. Testislerden alınan doku örnekleri rutin takip işlemlerinden geçirilerek, parafine gömüldü. Parafin bloklardan 5µm kalınlıkta yapılan kesitler poly-L-lysine ile kaplanan lamlara alındı. Avidin-Biyotin-Peroksidaz boyama yöntemi kullanılarak İŞP70 ile boyandı.

**Bulgular:** Özellikle spermatoitlerin sitoplazmalarında İŞP70 immunoreaksiyonunu gösteren yoğun bir boyanma görüldü. Spermatoitlerden lümeneye doğru uzanan spermatoitlerin ve spermatozoaların sitoplazmalarında ve özellikle lümen çevresinde yoğunlaşan belirgin ve spesifik bir İŞP70 immunolokalizasyonu saptandı.

**Sonuç:** Avidin-Biyotin-Peroksidaz boyama yöntemi İŞP70'in immunolokalizasyonunun saptanması açısından duyarlı ve spesifik bir yöntemdir.

**Anahtar Kelimeler:** Sıçan, testis, immunohistokimya, İŞP70.

**ABSTRACT: Objective:** We aimed to demonstrate the immunolocation of heat shock 70 protein (HSP70) in the seminiferous tubules of the testes tissues of adult rats by Avidin-Biotin Peroxidase staining method.

**Materials and methods:** In our study, 5 male Wistar albino rats (age: 13-14 weeks, mean weight: 210±5 gr) were used. The rats were killed by their blood samples were obtained from the left ventricles while they were under Ketamine anesthesia. Then, the testes of the rats were dissected from surrounding tissues and weighed. The testes were fixed in Bouin solution. After dehydration procedures, the testes samples were blocked in paraffin. Sections, 5 µm in thickness were cut by a microtome and were mounted on poly L-lysine covered slides. HSP70 was stained through Avidin-Biotin-Peroxidase staining method.

**Results:** A dense staining indicating HSP70 immunoreaction was observed particularly in the cytoplasm of the spermatocytes. This was in the form of a marked and specific HSP70 immunolocation extending from the spermatocytes to the lumen, increasing in density around the lumen.

**Conclusion:** Avidin-Biotin-Peroxidase staining is sensitive and specific immunohistochemical method in detecting HSP70 synthesis in meiotic division stage of spermatogenesis.

**Key Words:** rat, testes, immunohistochemistry, HSP70

## GİRİŞ

Isı şoku proteinleri (İŞP), sitoplazmada, mitokondride ve endoplazmik retikulumda proteinlerin birleşmesine, paketlenmesine, taşınmasına ve topolanmasına yardım eden moleküler kovalenlerdir (1).

İŞP'nin sentezi, ısı şokundan, kimyasal toksisiteden, çevresel ve fizyopatolojik streslerden etkilenen hücrelerde hızla artar (2,3). Bu yüzden "İŞP" veya "Stres Proteinleri" diye isimlendirilirler. İlk olarak hücrelerde ısı şokuyla tespit edildikleri için İŞP adıyla anılırlar. Üstlendikleri fonksiyonla, yukarıda belirtilen stres sebeplerinden biriyle zarar gören hücre içi proteinlerini onararak yapılarını korur ve fonksiyonlarının devamını sağlarlar. Genellikle 95 – 100 kiloDalton (kDa), 80 – 90 kDa, 70 – 75 kDa ve 20 – 30 kDa olmak üzere dört farklı ağırlıkta sentezlenirler (4). 70 kDa'lık İŞP (İŞP70) stressiz hücrelerde

çok düşük miktarlardayken, stresi takiben hızlı bir yükselme gösterdiği için en sık çalışılan İŞP70'dir (5). Değişik dokularda stres etkenlerinin İŞP70 sentezi üzerine yaptığı etkiler, yoğun olarak üzerinde araştırmaların devam ettiği bir konudur.

İŞP70 diğer dokulardan farklı olarak testis dokusundaki spermatogenetik hücrelerde mayoz bölünmenin profaz safhasında sentezlenmektedir (6). Testis dokusundaki fonksiyonları tam olarak açıklanamayan bu proteinler üzerinde çalışmalar devam etmektedir. İŞP70'in fonksiyonlarının netlik kazanması yine bu proteini ortaya çıkaran inceleme yöntemlerinin geliştirilmesi ile mümkündür. Spesifik inceleme yöntemlerinden biri de immunohistokimya'dır (6,7). Böylece İŞP70'in dokudaki ve hücredeki immunolokalizasyonunun gösterilebileceği ve fonksiyonlarının aydınlatılabileceği düşünülmektedir. Sıçanların spermatogenetik hücrelerindeki İŞP70 proteininin gösterilmesi, proteinin bu hücrelerdeki fonksiyonlarının ve görevlerinin saptanmasına yardımcı olacaktır.

Çalışmamızda Avidin-Biotin-Peroksidaz boyama yöntemi (ABC Metodu) ile sıçan testisinde seminifer tübüllerdeki İŞP70 immunolokalizasyonunun immunohistokimyasal olarak gösterilmesi amaçlanmıştır.

## GEREÇ VE YÖNTEM

### DENEY HAYVANLARI

Çalışmamızda, Fırat Üniversitesi Sağlık Bilimleri Enstitüsü Biyomedikal Araştırma Ünitesinden alınan 5 adet 13 – 14 haftalık, 210±5 gr ağırlığında erkek albino Wistar albino sıçanlar kullanıldı. Hayvanların hastalık ve anomali yönünden kontrolleri yapıldı, sağlıklı oldukları saptandı. Bir hafta hayvanların ortama alışması için beklendi. Hayvanlar, 23±2 °C ısıda, %40-50 nem oranında ve 12 saat aydınlık/karanlık ışık döngüsü bulunan havalandırılmalı bir odada tutuldular. Hayvanlar, Elazığ Yem Fabrikasında hazırlanan sıçan yemi ve çeşme suyu ile beslendiler, yeme içme serbest bırakıldı. Çalışmamız Fırat Üniversitesi Tıp Fakültesi Etik Kurulu tarafından onaylanmıştır.

### TESTİS AĞIRLIKLARI

Ketamin anestezisi altında, sol ksifosternal bölgeden 45 derece açıyla girilip, sol ventrikülden kanları alınarak öldürülen sıçanların testisleri komşu dokulardan temizlenerek çıkartıldı ve tartıldı.

### İmmünohistokimyasal Çalışma

Alınan testisler Bouin solüsyonunda tespit edildi. Testislerden alınan doku örnekleri rutin histolojik doku takip işlemlerinden geçirilerek, parafine gö-

müldü. Parafin bloklardan 5µm. kalınlıkta kesitler alındı. Kesitler poly-L-lysine ile kaplanan lamalar üzerine alındı. Daha sonra lamalar immünohistokimyasal olarak boyandı. Boyamada ABC Metodu kullanıldı. Bu yöntemde preparatlar deparafinizasyondan sonra, sırasıyla distile suda 5 dakika, pH'ı 7.6 olan fosfat tamponlu tuzlu su (PBS)'de 5 dakika yıkandı. "Antijen retrieval" işlemi 750 W dalga boyuna ayarlanmış mikrodalga fırında Citrate Buffer (pH=6.0) içinde 5 dakika uygulandı. Daha sonra, %3'lük H<sub>2</sub>O<sub>2</sub>'de (Sigma) 5 dakika, tekrar PBS'de 5 dakika (pH = 7.6) yıkandı. Daha sonra İŞP70 primer antikoruyla (Biogenex San Ramon, CA) oda ısısında 30 dakika inkübe edildi. PBS'de 5 dakika (pH = 7.6) bekletildi ve ardından 30 dakika sekonder antikor (Biogenex San Ramon, CA) uygulandı. Streptavidin peroksidaz, AEC kromojen (Sigma) uygulamasından sonra, Mayer's hematoksilen ile zıt boyama yapıldı ve dehidratasyon işleminden sonra özel kapatma maddesi (CC/MOUNT, DBS, Pleasanton, CA, USA) ile kapatıldı (6,7,8).

İmmünohistokimyasal boyamada primer antikor olarak Biogenex firmasının kullanıma hazır, rabbit, monoklonal İŞP70 kullanıldı. Kesitler ışık mikroskopik olarak Olympus BX50 mikroskobuyla değerlendirildi.

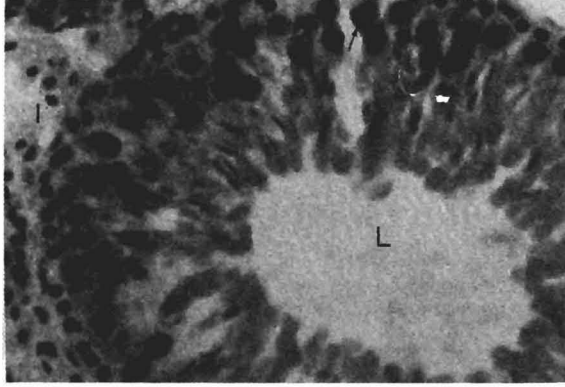
## BULGULAR

### Testis Ağırlıkları

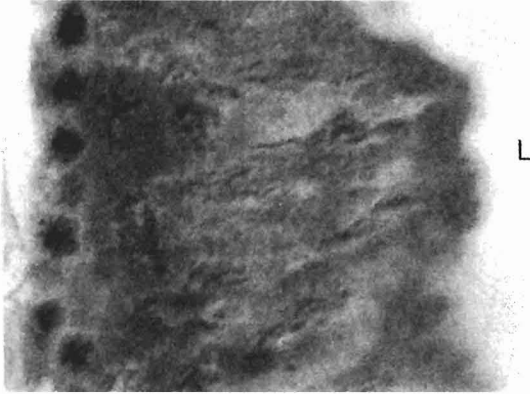
Testis ağırlıklarının vücut ağırlıklarına göre yüzde değeri ortalaması 0.95± 0.015 idi (Tablo I).

### İmmünohistokimyasal Bulgular

İnterstisyel alanda, bazal membranda bir boyanma görülmedi. Spermatogenetik hücreler incelendiğinde bazal membranın hemen altında dizilen nispeten küçük, yuvarlak ve hematoksilenle çekirdeği soluk boyanmış mitotik özellikteki spermatogonialarda bir İŞP70 boyanmasına rastlanmadı. Özellikle spermatositlerin sitoplazmalarında İŞP70 immunoreaksiyonunu gösteren yoğun bir boyanma görüldü (Şekil 1). Bazı spermatositlerin çekirdeğinde ise immunoreaktif İŞP70 lokalizasyonunu gösteren nükleer boyanma tespit edildi (Şekil 2). Spermatositlerden lümeneye doğru uzanan spermatidlerin ve spermatozoidlerin sitoplazmalarında ve özellikle lümen çevresinde yoğunlaşan belirgin ve spesifik bir İŞP70 immunolokalizasyonu saptandı.



**Şekil 1:** Sıçan testisindeki parafin kesitlerde Avidin-Biyotin-Peroxidaz boyama yöntemi (ABC Metodu) ile elde edilen immunoreaktif İŞP70 lokalizasyonu. Kalın ok: Spermatogonia, ince ok: Spermatoisit, I: İnterstisyel alan, L: Lumen. X 40.



**Şekil 2:** Sıçan testisindeki parafin kesitlerde Avidin-Biyotin-Peroxidaz boyama yöntemi (ABC Metodu) ile elde edilen spermatoisit çekirdeğinde (ok) immunoreaktif İŞP70 lokalizasyonu. L: Lumen. X 100.

## TARTIŞMA

Sıçanların testis ağırlıklarının vücut ağırlıklarına göre yüzde değeri normal kabul edilen erişkin sıçan değerleri ile uyumlu idi (Tablo I) (4).

**Tablo I:** Sıçanların testis ağırlıkları\*.

| Hayvan Sayısı   | Testis Değerleri*(%) |
|-----------------|----------------------|
| 1               | 0.95                 |
| 2               | 0.96                 |
| 3               | 0.97                 |
| 4               | 0.93                 |
| 5               | 0.94                 |
| <b>Ortalama</b> | <b>0.95± 0.015</b>   |

\*Testis ağırlıkları; vücut ağırlığına düşen testis ağırlığının yüzde değeri olarak verilmiştir.

Sıçan testis dokusunun seminifer tübülleri mitotik (spermatogonia), mayotik (spermatoisitler) ve postmayotik (spermatidler) evrelerdeki spermatogenetik hücreleri içerir. İŞP70 proteini stressiz koşullarda mitotik hücreler olan spermatogonialarda sentezlenmez. Bu hücrelerde İŞP70 immunoreaksiyonu izlenmemesi bunu göstermektedir. Bununla birlikte, mayoz bölünme boyunca spermatoisitlerde İŞP70 sentezlendiği bilinmektedir ve mayoz bölünmenin gerçekleşmesi için gereklidir. Çalışmamızda spermatoisitlerin sitoplazmasında tespit edilen yoğun İŞP70 boyanması bu bilgileri destekler niteliktedir (6,7,8,9).

Çalışmanın diğer önemli bir bulgusu da, spermatoisitlerden lümene doğru uzanan spermatoisitlerin ve spermatoitlerin sitoplazmalarında görülen şiddetli immunoreaktif İŞP70 boyanmasıdır. Bu da spermatoisitlerde sentezlenen İŞP70'in spermatoisit ile spermatoitlerin sitoplazmalarında varlığını sürdürdüğünü göstermektedir. Bütün sıçanların seminifer tübüllerinde yaygın olarak bu tipik boyanma saptanmıştır. Dix ve arkadaşlarının (8), Tsunekawa ve arkadaşlarının (10) elde ettikleri bulgular sonuçlarımızı desteklemektedir.

İŞP70 spermatoisitlerde yoğun olarak sentezlenmekle beraber sıçanların somatik hücrelerinde de az miktarlarda bulunur. Somatik hücrelerin ısı şokundan, kimyasal toksisiteden ve diğer streslerden etkilenmesi sonucu yüksek miktarlarda İŞP70 üretildiği hakkında çok sayıda yayın bulunurken, gamet gelişiminde İŞP70'in fonksiyonunu açıklamaya yönelik çalışmalar sürdürülmektedir. Spermatogenezinin mayoz bölünme evresindeki İŞP70 sentezinin nasıl düzenlendiği ve ne görevler üstlendiğinin ortaya konması için ileri çalışmalar yapılmaktadır. Bu çalışmalarda da immunohistokimyasal yöntemler en açıklayıcı ve spesifik bulguları elde etmemizi sağlayacaktır (3,6,7,8,9,10).

Bu çalışmamızda kullandığımız formaldehit tabanlı bir fiksatif olan Bouin solüsyonu bir maskeleyemeye sebep olmamıştır, olsa bile burada uygulanan "Antijen retrieval" yöntemi ile dokudaki immunoreaktif İŞP70'in antijen yapısının korunduğu görülmektedir. Primer antikor, sekonder antikor ve kromojen seçimlerinin iyi yapıldığı ve bunların birbirlerine bağlanmalarının sağlıklı bir şekilde sağlandığı şiddetli İŞP70 boyanmaları ile ortaya konmuştur.

Sonuç olarak, çalışmamızda kullandığımız ABC Metodu, testis dokusunda İŞP70'in immunolokalizasyonunun saptanması açısından çok duyarlı ve spesifik bir yöntemdir.

**Teşekkür:** Bu çalışma Fırat Üniversitesi Rektörlüğü Araştırma Fonu (FÜNAF) tarafından desteklenmiştir. (FÜNAF-Proje No:334).

### KAYNAKLAR

1. Georgopoulos C, Welch WJ. Role of the major heat shock proteins as molecular chaperones. *Ann Rev Cell Biol*, 1993; 9: 601-634.
2. Subjeck JR, Sciandra JJ, Johnson RJ. Heat shock proteins and thermotolerance a comparison of induction kinetics. *Br J Radiol*, 1982; 55: 579-584.
3. Smith RS, Bisby MA (Editors). Axonal Transport. In: Tytell M, Barbe MF. Synthesis and Axonal Transport of Heat Shock Proteins. New York: Alan R Liss, 1987: 473-492.
4. Craig EA. The heat shock response. *CRC Crit Rev Biochem*, 1985; 18: 239-280.
5. Gower DJ, Hollman C, Lee KS, Tytell M. Spinal cord injury and the stress protein response. *J Neurosurg*, 1989; 70: 605-611.
6. Eddy EM. Role of heat shock protein HSP70 in spermatogenesis. *Rev Reprod*, 1999; 4: 23-30.
7. Özen OA, Akpolat N, Songur A, Kuş İ, Zararsız İ, Özaçmak VH, Sarsılmaz M. Effect of formaldehyde inhalation on Hsp70 in seminiferous tubules of rat testes: an immunohistochemical study. *Toxicol Ind Health*, 2005; 6: 249-254.
8. Dix DJ, Allen JW, Collins BW et al. Targeted gene disruption of Hsp70-2 results in failed meiosis, germ cell apoptosis, and male infertility. *Developmental Biol*, 1996; 93: 3264-3268.
9. Dix DJ, Allen JW, Collins BW et al. HSP70-2 is required for desynapsis of synaptonemal complexes during meiotic prophase in juvenile and adult mouse spermatocytes. *Development* 1997; 124:4595-4603.
10. Tsunekawa N, Matsumoto M, Tone S, Nishida T, Fujimoto H. The Hsp70 homolog gene, Hsc70t, is expressed under translational control during mouse spermiogenesis. *Mol Reprod Dev*, 1999; 52: 383-391.