

OLGU SUNUMU / CASE REPORT

Kısa Süreli Entübasyon Sonrası Gelişen Trakeal Stenoz Olgusu

After a Short-Term Intubation Tracheal Stenosis Case

Mustafa ÇALIK¹, Hatice TOPRAK², Nuri DÜZGÜN¹, Ferdane Melike DURAN¹, Hıdır ESME¹

¹Konya Eğitim ve Araştırma Hastanesi, Göğüs Cerrahisi Kliniği, Konya

²Konya Eğitim ve Araştırma Hastanesi, Anestezi Kliniği, Konya

ÖZ

Trakeal stenoz, trakeostomi açılması ve endotrakeal entübasyon sonrası önemli bir komplikasyondur. Trakea cerrahisi için en sık endikasyon hala benign trakeal stenozlardır. Ventilatörlerin her geçen gün artan kullanımı hayat kurtarıırken, endotrakeal tüpün kafına bağlı trakeal zedelenmelerin sayısı da her geçen gün artmaktadır. Yazımızda; 1 ay önce araç içi trafik kazası sonrası 1 hafta yoğun bakım ünitesinde entübe olarak takip edilen, externe edildikten sonra nefes darlığı progresif olarak artan ve dilatasyona cevap vermeyen hastaya uyguladığımız trakea rezeksiyonu anlatılmaktadır.

Anahtar kelimeler: trakeal stenoz, trakea rezeksiyonu, postentübasyon stenoz

ABSTRACT

After the opening of tracheostomy and endotracheal intubation tracheal stenosis is an important complication. Benign tracheal stenosis remains as the most common indication for tracheal resection. The increased use of ventilators save lives every day, depending on the endotracheal tube, tracheal cuff the number is increasing every day of the injury. In our article, one month ago after a motor vehicle accident in the one week intensive care unit intubated followed, after externe progressively increasing shortness of breath, the patient underwent tracheal resection and tracheal dilatation describes not respond.

Keywords: tracheal stenosis, tracheal resection, postintubation stenosis

Geliş Tarihi / Received: 09.05.2013

Kabul Tarihi / Accepted: 24.07.2013

Yazışma Adresi / Correspondence: Dr. Nuri DÜZGÜN

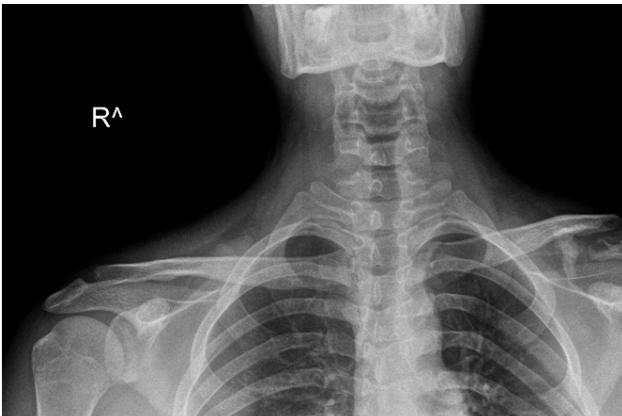
Konya Eğitim ve Araştırma Hastanesi, Göğüs Cerrahisi Kliniği, Konya
nuri.duzgun@hotmail.com

GİRİŞ

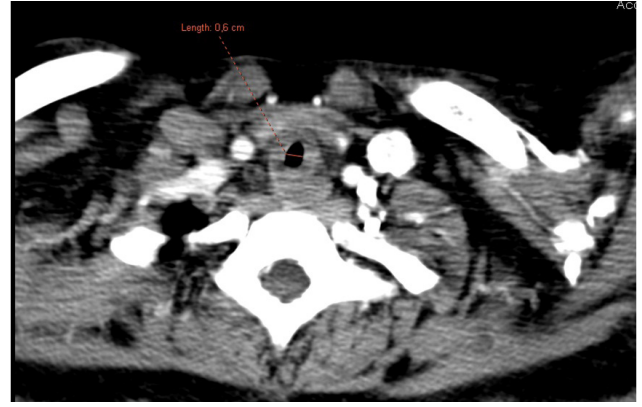
Travma sonrası hava pasajında darlıklar oluşabilir ve hastanın hayatını tehdit edebilir. Hava yolunda darlık nedenleri arasında konjenital sebepler, uzun süreli entübasyon, laringotrakeal travmalar, kronik enflamatuvar süreçler, benign ve malign tümörler ile kollajen doku hastalıkları sayılabilir. Trafik kazası, yüksekten düşme gibi künt travmaları takiben trakeal yaralanma oldukça nadir rastlanılan bir durumdur (1). Endotrakeal tüp veya trakeostomi tüpü kafları, hava yollarına basınç uygulayarak mukozal travmaya yol açmaktadır. Oluşan skar dokusu trakeada çember şeklinde nekroz alanı oluşmasına neden olmaktadır. İnflamasyon ve yeni oluşan granülasyon dokusu gelişimi hava yollarında ciddi darlık oluşturmaktadır (2,3). Olgumuzda 1 haftalık entübasyon sonrası trakeal stenoz gelişmiş olup dilatasyona da cevap vermemiştir. Hastanın genç olması nedeni ile de hastaya trakeal rezeksiyon uygulanmıştır.

OLGU SUNUMU

17 yaşında erkek hasta kliniğimize nefes darlığı şikayetiyle başvurdu. Hasta 1 ay önce trafik kazası sonrası 1 hafta yoğun bakım ünitesinde entübe olarak takip edilmiş. Externe edildikten sonra nefes darlığı progresif olarak artmış. Bize başvurduğunda inspratuvar stridoru ve interkostal çekilmeleri olan hastanın servikal grafisinde trakedeki darlık net olarak görülüyordu (**Şekil I**). Hastanın larenks CT sinde transvers en geniş uzunluğu 0.6 cm olan stenotik bir segment saptandı (**Şekil II**). Hastada GAA rijid bronkoskopi ile özefagus dilatatörleri (18,21 ve 24 F) kullanılarak dar olan segment genişletildi. Trakeal dilatasyondan 15 gün sonra hasta yeniden dispne şikayeti ile başvurdu.

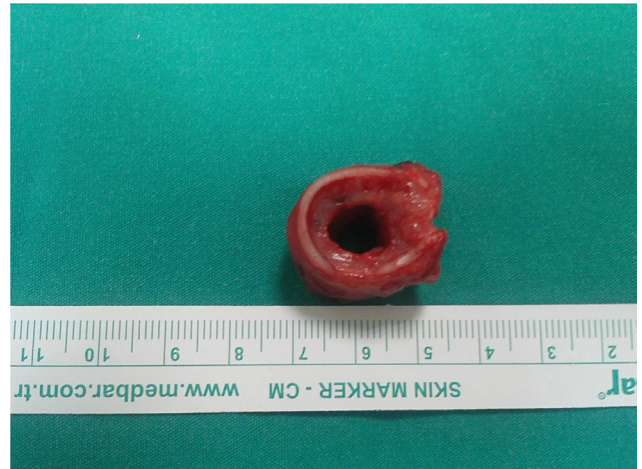

Şekil I: Hastanın servikal grafisinde trakedeki darlık net olarak görülüyor.

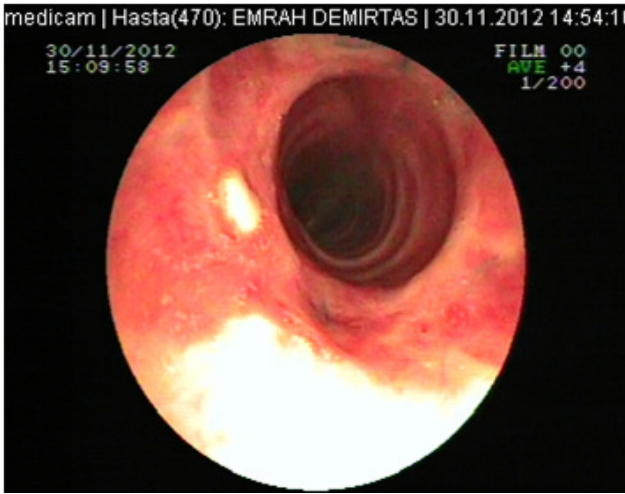

Şekil II: Hastanın larenks CT sinde transvers en geniş uzunluğu 0.6cm olan stenotik bir segment görülüyor.

Hastanın genç olması ve kısa sürede yeniden stenoz gelişmesi nedeniyle cerrahiye karar verildi. Hastaya standart 'collar' kesi uygulandı. Stenotik segmentin alt bölgesinden trakea transvers olarak kesildi. Havalandırma işlemi spiral tüple distal trakeadan sağlandı. Yaklaşık 2 cm lik stenotik segment üst kısımdan yapılan kesi ile çıkarıldı (**Şekil III**). Trakea anastomozu arka duvardan başlayarak, tek tek 3/0 vikril ile yapıldı. Trakeadaki gerginliği azaltmak için hasta uyandırılmadan önce, çeneden manubrium sterni üzerine boynu antefleksiyonda tutacak şekilde sütür konuldu. Ameliyattan hemen sonra ekstübasyon yapıldı. Çene sütürleri yedinci gün alındı. Solunumsal semptomları düzelen hasta externe edildi. Postop 15.gün yapılan flexible bronkoskopide anastomozun proksimali ile distali arasında ciddi çap farkı olmadığı görüldü (**Şekil IV**).



Şekil III: Hastanın rezeke edilen yaklaşık 2cm lik stenotik trakeal segmenti.



Şekil IV: Hastaya yapılan flexible bronkoskopide anastomozun proksimali, distali ve anastomoz bölgesi görülmekte.

TARTIŞMA

Trakea stenozlarının tedavisinde diatermik rezeksiyon, endoskopik lazer, dilatasyon, greft interpozisyonu, stent ve rezeksiyon gibi çeşitli seçenekler uygulanmaktadır(4,5). Rezeksiyon ve rekonstrüksiyon gerektiren en sık trakeal patoloji postentübasyon ve posttrakeostomi trakeal stenozdur. Stenoz endotrakeal tüpün kafı ve trakeostomi seviyesinde injuriye proliferatif ve skatrisyel cevap sonucu gelişmektedir (6).

Olgumuzda 1 haftalık entübasyon sonrası trakeal stenoz gelişti ve bu stenoz dilatasyondan hemen sonra tekrarladi. Trakeal iskemi gelişiminde kaf volümünden ziyade kaf basıncının önemli olduğu, iskeminin entübasyonu takip eden saatler içinde, granülasyon ve fibrozis dokusunun ise 3-6 haftada gelişmeye başladığı bildirilmiştir. Olgumuzda kısa sürede trakeal stenozun olma nedenini hastanın alerjik bir bünyeye sahip olmasına bağladık.

Entübasyona bağlı trakeal stenozlarda en iyi ameliyat öncesi tanı yöntemi rijit bronkoskopi. Öte yandan spiral bilgisayarlı tomografi multiplanar rekonstrüksiyonla trakeal stenozun detaylı bir şekilde değerlendirilebilmesine olanak sağlar(7). Rijit bronkoskopi cerrahi tedavi öncesi güvenli bir havayolunun temini için gerekli olabileceği gibi, vakamızda da uyguladığımız gibi, bazı stenoz olgularında dilatasyonla tedavi edici de olabilir (8).

Benign trakeal stenozlarda öncelikle servikal seviyede yapılan kollar insizyonu tercih edilmelidir(9). Cerrahi sırasında aşırı anastomotik gerilimin önlenmesi, trakeal kan desteğinin korunması ve titiz diseksiyon gereklidir. Trakea stenozlarında rezeksiyon ve uç-uca anastomoz, dikkatli seçilmiş hastalarda yüksek başarı oranları (%71-97) ile uygulanabilmektedir (5,10). Yetersiz rezeksiyon, yüksek seviyeli stenoz ve stenotik segmentin trakeanın yarısından daha uzun olması cerrahi yetersizliğe yol açabilir. Trakeal rezeksiyon sonrasında anastomoz hattı üzerinde gerginlik olması, restenozun en büyük nedenidir. Restenozun bir diğer nedeni anastomozda kullanılan sütün materyalidir. Emilemeyen sütün materyali anastomoz bölgesinde granülasyon dokusuna yol açar. Biz anastomozumuzda 3/0 atravmatik vicryle kullandık ve anastomozla ilgili bir sorunla karşılaşmadık.

Nouraei ve arkadaşlarının bildirdiklerine göre semptomatik postentübasyon ve posttrakeostomi trakeal stenoz insidansı milyonda 4.9 dur (11). Sonuç olarak, nadir görülse de entübe edilen ve trakeostomi açılan her hastada astım benzeri semptomlarda trakeal stenoz akılda tutulması gereken bir patolojidir. Rezeksiyon ve uç-uca anastomozun seçilmiş trakeal darlığı olan olgularda başarılı, etkili ve güvenli bir yöntem olduğu görüşündeyiz.

KAYNAKLAR

1. Gaebler C, Mueller M, Schramm W, Eckersberger F, Vécsei V. Tracheobronchial ruptures in children: case report. *Am J Emerg Med* 1996;14(3):279-84.
2. Anand VK, Alemar G, Warren ET. Surgical considerations in tracheal stenosis. *Laryngoscope* 1992;102(3):237-43.
3. Couraud L, Jougon JB, Velly JF. Surgical treatment of nontumoral stenoses of the upper airway. *Ann Thorac Surg* 1995;60(2):250-9; discussion 259-60.
4. Wynn R, Har-El G, Lim JW. Tracheal resection with end-to-end anastomosis for benign tracheal stenosis. *Ann Otol Rhinol Laryngol* 2004;113(8):613-7.
5. Hadi U, Hamdan AL. Diagnosis and management of tracheal stenosis. *J Med Liban* 2004; 52(3):131-5.
6. Grillo HC, Donahue DM, Mathisen DJ, Wain JC, Wright CD. Postintubation tracheal stenosis treatment and results. *J Thorac Cardiovasc Surg* 1995;109(3):486-92; discussion 492-3.

7. Grillo HC. The management of tracheal stenosis following assisted respiration. *J Thorac Cardiovasc Surg* 1969;57(1):52-71.
8. Clement P, Hans S, de Mones E, Sigston E, Laccourreye O, Brasnu D. Dilatation for assisted ventilation induced laryngotracheal stenosis. *Laryngoscope* 2005;115(9):1595-8.
9. Yüksel M, Kalaycı G, (Editörler). Göğüs cerrahisi. In: Ercan S, Yüksel M. *Trakea cerrahisi*. 1nci Baskı İstanbul: Bilmedya Grup, 2001:727-46.
10. van den Boogert J, Hans Hoeve LJ, Struijs A, Hagenouw RR, Bogers AJ. Single-stage surgical repair of benign laryngotracheal stenosis in adults. *Head Neck* 2004;26(2):111-7.
11. Nouraei SA, Ma E, Patel A, Howard DJ, Sandhu GS. Estimating the population incidence of adult postintubation laryngotracheal stenosis. *Clin Otolaryngol* 2007;32(5):411-2.