




Aydın Dental Journal

Journal homepage: <http://dergipark.ulakbim.gov.tr/adj>



KAZANILMIŞ MAKSİLLER DEFEKLİ HASTALARDA PROTETİK TEDAVİNİN BAŞARISINDA 3D DİJİTAL SİSTEMLERİN ETKİSİNİN DEĞERLENDİRİLMESİ

DergiPark
AKADEMİK

Nurcan DURMAZ¹

ÖZ

Konjenital malformasyonlar, travma, ateşli silah yaralanmaları, habis veya selim tümörlerin çıkartılması nedeniyle çene ve yüz bölgesinde kazanılmış defektler hastalarda estetik, fonksiyonel, fonetik ve psikolojik sorunlara neden olmaktadır. Cerrahi yöntemler yetersiz kaldığında defektin kapatılabilmesi ancak protetik rehabilitasyonla sağlanabilmektedir. Bu tedavi prosedüründe defekt bölgesinin ölçüsü son derece önemlidir. Alınan radyoterapi, skar dokular, bulantı refleksi, ağızdaki açma gücü geleneksel ölçü metotları yetersiz kalmaktadır. Bu makalede teşhisten tedavinin tamamlanmasına kadar defekt protezlerinin hazırlanmasında CAD/CAM ve 3D dijital sistemlerin etkisi değerlendirilmiştir.

Anahtar Kelimeler: *Maksiller defekt, Obtüratör, 3D Dijital sistemler*

¹ İstanbul Aydın Üniversitesi Protetik Diş Tedavisi A. B. Dalı; Dr. Öğr. Üyesi, https://orcid.org/0000_0002_9212_0418
Sorumlu yazar: Dr. Öğretim Üyesi Nurcan DURMAZ, İstanbul Aydın Üniversitesi Protetik Diş Tedavisi A. B. Dalı, Beşyol Mah. İnönü Cad. Akasya Sok.No:6 Sefaköy-Küçükçekmece / İstanbul 34295, nurcandurmaz@aydin.edu.edu, 0 532 326 29 01

Makale Geliş Tarihi: 10.08.2020 - **Makale Kabul Tarihi:** 28.08.2020

DOI: 10.17932/IAU.DENTAL.2015.009/dental_v06i2009

EVALUATION OF THE EFFECT OF 3D DIGITAL SYSTEMS ON THE SUCCESS OF PROTHETIC TREATMENT IN PATIENTS WITH ACQUIRED MAXILLARY DEFECTS

ABSTRACT

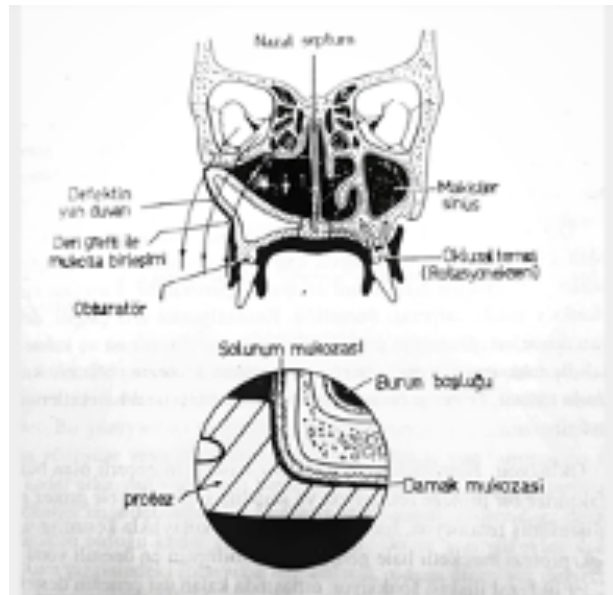
Acquired defects due to congenital malformations, traumas, gun bullet wounds, resection of benign or malignant tumors can result in aesthetic, functional, phonetic and psychologic problems on maxillofacial area. If the surgical procedures are insufficient, reconstruction of the defects can only be obtained with prosthetic rehabilitations. In this treatment procedure, taking a precise impression of the defected area is extremely important. Traditional impression methods are inadequate especially in the cases of radiotherapy, scarred tissues, nausea reflex, trismus. In this article, from the diagnostic phase to the completion of the treatment, the efficiency of the 3D digital systems on the construction of defect prosthesis have been evaluated.

Keywords: Maxillary defect, Obturator, 3D Digital systems

GİRİŞ

Üst çenede travma, konjenital malformasyon, ateşli silah yaralanmaları, habis ve selim tümörlerin çıkartılmasıyla kazanılan maksiller defektler sonucunda oroantral bölgedeki yapıların birbiriyle uyumu, çiğneme ve konuşma bozulur, estetik kaybı gözlenir. Bu defektlerin kapatılması cerrahi yöntemlerle sağlanamıyorsa obtüratör adı verilen protetik tedavilerle sağlanır. (1,2,3,4,5,14) (Şekil 1) Operasyon öncesi tümörün yeri ve büyüklüğünün tespiti eskiden sadece klinik muayene ve radyografik görüntülerle yapılıyordu.

Artık günümüzde gelişen görüntüleme teknikleri ile anatomik yapıların 3 boyutlu görüntüleri elde edilmektedir. Bu amaçla Bilgisayarlı tomografi (BT), Manyetik Rezonans(MR), Dental Volumetrik Tomografi (DVT), Computer Aided Design - Computer Aided Manufacturing (CAD/CAM) ve 3D görüntüleme sistemleri kullanılarak daha başarılı obtüratör protezler yapılmaktadır. (8,9,17)



Şekil 1. Üst çenedeki defekt ve obtüratör şeması (1,22)

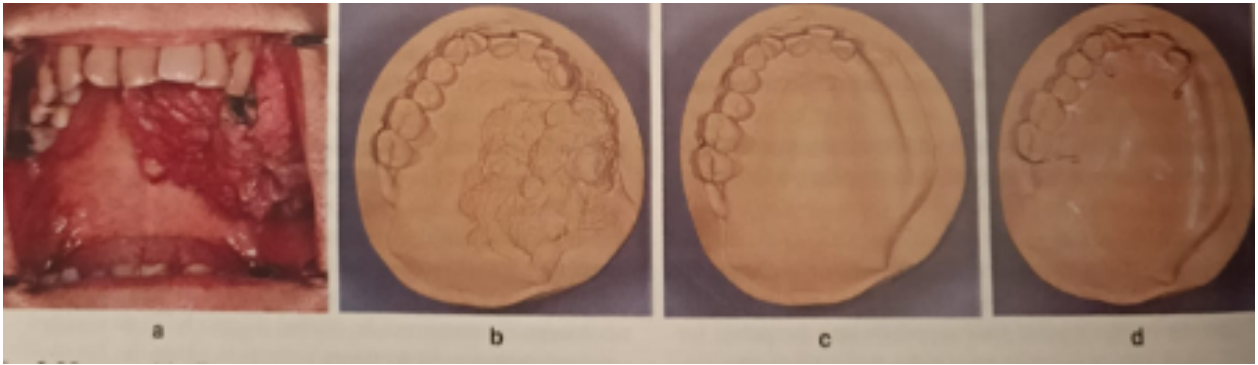
Obtüratör protezler 3 ana sınıfta toplanır:

- 1-Cerrahi obtüratör protezleri
- 2-Tedavi obtüratör protezleri
- 3-Nihai obtüratör protezleri

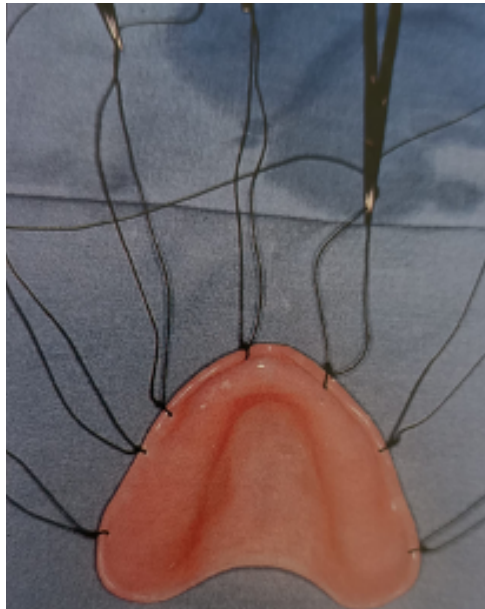
CERRAHİ OBTÜRATÖR PROTEZLER

Operasyon öncesi protetik tedavinin başarısı içi ağız içi bazı hazırlıkların yapılması gerekmektedir. Kalacak olan doğal dişlerin, alveol kretlerinin sağlığı protezin başarısı için çok önemlidir. Operasyon sonrası defekt bölgesinin kapatılması için kullanılan gaz tampon, sünger ve lastik bulbuların yetersizliği cerrahi obtüratörlerin yapımını zorunlu kılar. Operasyon öncesi hastadan alınan ölçüden elde edilen model üzerinde cerrah ile konsültasyon

yapılarak rezeksiyon hattı belirlenir. Defektin olacağı bölüm model üzerinde kazınır. Modelde defekt dışında dişler mevcutsa 0,8 mm çelik telden kroşeler hazırlanıp tüm defekti de kapatacak şekilde şeffaf akrilikten cerrahi obtüratör hazırlanır.(Şekil 2) Hastanın destek alınacak dişleri mevcut değilse hazırlanacak cerrahi obtüratörde delikler açılarak yumuşak dokulara dikiş ile tutturulur veya vidalanır. (Şekil 3)



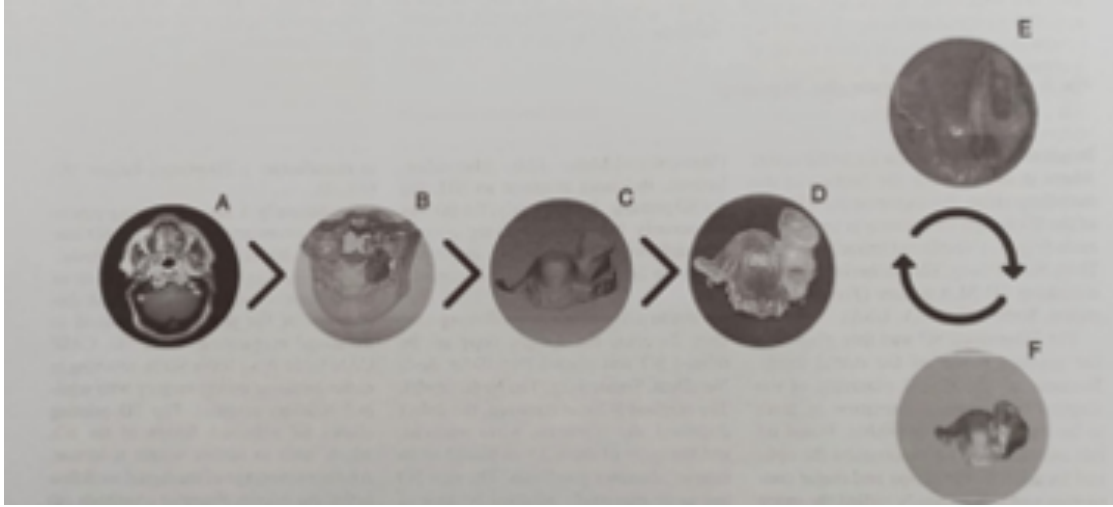
Şekil 2. a)Tümörün ağız içindeki durumu, | b)Tümörün modeldeki durumu, c)Defektin kazınıp istenen şeklin belirlendiği durumu, | d)Cerrahi obtüratörün bitmiş hali (22)



Şekil 3. Dişsiz ağız için hazırlanmış cerrahi obtüratör (3)

Yapılan son çalışmalarda BT, MR ve ağız içi kameralardan elde edilen 3D modeller üzerinde CAD/CAM sistem ile hazırlanan

cerrahi obtüratörlerin oldukça başarılı olduğu gözlemlenmiştir.(Şekil 4)



Şekil 4. A) Bilgisayarlı tomografi (BT) ve manyetik rezonans (MR) görüntüleme görüntüleri kaydedilir.
B) Tümör kitlesinin 3D görüntüsü bie stereoitografy (SLA) ile 3D modele çevirmek için tasarımı yapılır.
C) Defektin 3 boyutlu modeli elde edilir.
D)Model üzerinde şeffaf akrilikten cerrahi obtüratör protez hazırlanır.
E)Protezin oronasal defekte uyumlamak için yumuşak astar maddesi uygulanır.
F) Ameliyat sırasında, hazırlanan bu obtüratör protez uygulanır.(17)

Cerrahi obtüratörler uygulandığı zaman:

- 1- Cerrahi tamponun olduğu yerde matrix görevi yapar.
- 2- Yanak çökmesini önler, deri greftinin adaptasyonunu sağlar.
- 3-Defekt bölgesine yemek artıklarının kaçmasını önleyerek lokal enfeksiyon ihtimalini azaltır
- 4- Yemek yemeyi kolaylaştırdığı için nasogastrik tüp kullanımına gerek kalmaz.
- 5-Hastanın adaptasyonunu arttırdığı için, içine düştüğü durumu daha kolay kabullenmesini sağlar. (1,3)

TEDAVİ OBTÜRATÖR PROTEZLERİ

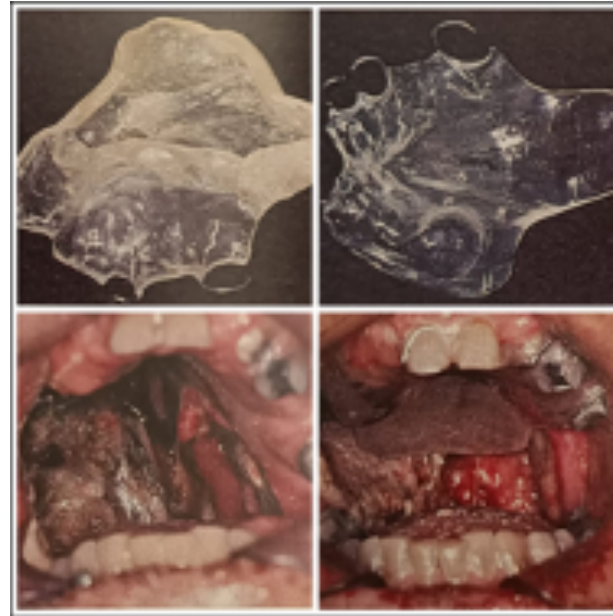Operasyondan yaklaşık 2 hafta sonra cerrahi obtüratör protez çıkartıldıktan sonra hastada epitelizasyon ve sikatrizasyon tamamlanana kadar sürecek 3-4 ay boyunca hastanın fizyolojik aktivasyonlarının devamını sağlayan takılıp çıkarılabilen protezlerdir. (1,2,3,4,5,6)

2 çeşit tedavi obtüratör protezi vardır:

- 1- Cerrahi obtüratörün değiştirilmesi ile yapılan tedavi obtüratör ptotezi
- 2- Gecikmiş tedavi obtüratör protezi

Hastaya cerrahi obtüratör protez uygulanmışsa, geçici astar malzemeleri uygulanarak protezin adaptasyonu artırılarak tedavi obtüratör protezine dönüştürülür. Böylelikle henüz iyileşmemiş dokular çok hassas olduğu için ölçü almaya gerek kalmaz ve hastanın ağrı duyması engellenmiş olur. Bu astar malzemeleri iyileşmekte olan defektin kontraksiyonuna uyum sağlar. Orta hattaki nasal ve paranasal kavitelere doğru uzanan undercut kullanımını da artırarak stabiliteyi olumlu yönde etkiler. Doku iyileşmesini hızlandırır. Bu dönemde defekt bölgesinin temizliği çok önemlidir. Bu konuda hasta ve yakınlarının eğitimi şarttır. Ayrıca astar malzemesinin yapısından dolayı üzerinde bakteri birikeceğinden haftada 1 değiştirilmesi hasta sağlığı açısından önemlidir. (1,19) Defekt alanı yumuşak damağa kadar uzamışsa yutkunma sırasında yutak kaslarının hareketi, yara kontraksiyonu, bölgedeki ödem unutulmamalıdır. Processus coronoideusun obtüratöre çarptığı bölgeler varsa düzeltilmelidir.

Operasyon sırasında hastaya cerrahi obtüratör protez uygulanmadıysa hasta tamponla gelir. Operasyon sahası oldukça hassastır ve tamponun çıkartılması zahmetlidir. İlk ölçü için yumuşak metal kaşık kullanılmalıdır. Kaşığın defekt bölgesine gelen kısmının uzatılıp eğilmesi gerekebilir. Defekt bölgesindeki undercutlar vaselinli gaz tampon ile kapatılıp aljinat ile nazikçe ölçü alınır. Alınan ölçüden elde edilen alçı model üzerinde defekt bölgesindeki undercutlar kapatılır. Dişler varsa 0,8 mm çelik telden kroşeler bükülür. Ortodontik veya sıcak akrilikten şeffaf tedavi obtüratörü hazırlanır. Geçici astar malzemesi yardımıyla ağıza adapte edilir.(şekil 5)



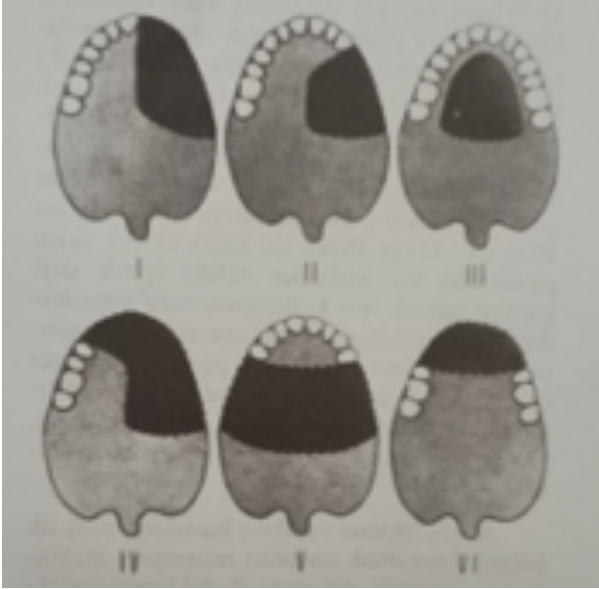
Şekil 5. Tedavi obtüratörünün hazırlanıp ağıza uygulanması (22)

NİHAİ OBTÜRATÖR PROTEZLER

Üst çenedeki rezeksiyon sonrasında kalan dokuların epitelizasyon ve sikatrizasyonu tamamlandıktan sonra hastanın genel durumu, yaşı, aldığı radioterapinin ve kemoterapinin dozuna, defektin büyüklüğüne göre nihai obtüratör protez yapımına 4-12 ay arasında geçilebilir.

Nihai obtüratörlerin yapımında en büyük sorun retansiyon, stabilite ve yumuşak dokunun desteklenmesindeki yetersizliktir. Çiğneme sırasında oluşan basınca bağlı olarak obtüratör protezde oynama ve düşme eğilimi dişlerin konumu, defektin büyüklüğü ve yapısı, kalan palatal kısım, yumuşak damağın durumu, residüel alveol kret yüksekliği, mukozanın yapısı, defektin çevresindeki undercutların kullanılabilirliğine göre değişim göstermektedir. Doğru tasarlanmamış bir obtüratör oklüzal kuvvetlerin etkileri ile kısa sürede yumuşak

dokuda kronik irritasyonlara, destek dokuda rezorpsiyona ve dişlerin kaybedilmesine sebep olacaktır.(5) Bu nedenle obtüratörün planlaması yapılırken Aramany'nin yaptığı sınıflandırma göz önüne alınmalıdır. (12)(Şekil 6)



Şekil 6. Aramany'nin parsiyel maksillektomi sınıflaması:

- Sınıf I Orta hat rezeksiyonu,
- Sınıf II Tek taraflı rezeksiyon,
- Sınıf III Merkezi rezeksiyon,
- Sınıf IV Çift taraflı antero-posterior rezeksiyon,
- Sınıf V Posterior rezeksiyon,
- Sınıf VI Anterior rezeksiyon (5,12)

Günümüz diş hekimliğinde artık BT, MR gibi bilgisayar destekli medikal görüntüleme yöntemleri ve laser yüzey tarayıcıları ile optik sistemler kullanılarak CAD/CAM ve 3D görüntüleme teknolojileri obtüratör protez planlamalarında retansiyon ve stabilitenin artırılmasına büyük katkıda bulunmaktadır. Kullanılacak geleneksel ölçü tekniklerinde ölçü maddesinin yapısal özellikleri, defektin boyutu, kalan dişlerin sayısı ve pozisyonu, ağız açıklığının miktarı protezin başarısını

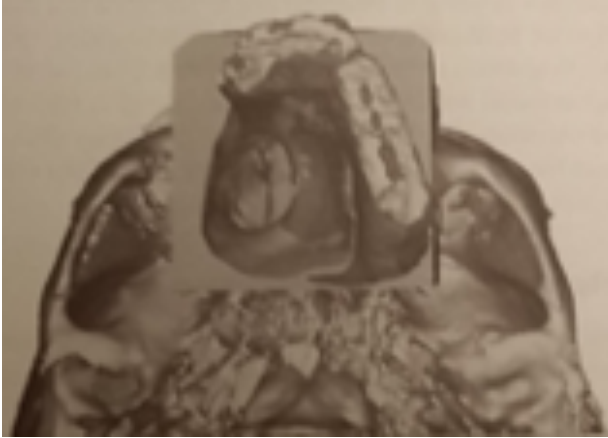
etkiler. CAD/CAM sistemleri ile model elde etmek, hastaya özel implantlar oluşturmak, daha başarılı obtüratör protezler yapmak artık mümkün olmaktadır. (5,6,7,8,9,10,11)

CAD/CAM VE 3D GÖRÜNTÜLEME SİSTEMLERİNİN MAKSİLLER DEFEKTLİ HASTALARDA KULLANILMASI

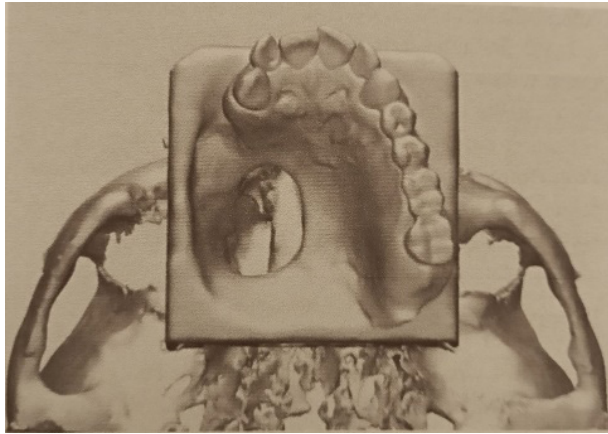
Yapılan çalışmalar maksillofasiyal cerrahi ve protetik tedavide belirlenen hedeflere daha doğru ulaşabilmek, hekime planlamada yardımcı olabilecek, hata payını en aza indirgeyebilmek için CAD/CAM ve 3D görüntüleme sistemleri ile elde edilen modellerin hastanın rehabilitasyon sürecini oldukça kısalttığını göstermiştir.(8)

3D model üretiminde en yaygın olarak “Fused deposition modeling” (FDM), “Stereolithography” (SLA) ve “Selective laser sintering” (SLS) yöntemleri kullanılmaktadır. Ağız içi kamera ile hastanın kalan maksiller arkı, sert ve yumuşak dokuların dijital ölçüsü alınır ama defekt bölgesinin dijital ölçüsü alınamaz. Bu sebeple kranofasiyal dokuların 3D volumetrik verileri BT ile elde edilir. Ağız içi kamera ile elde edilen veriler belirlenen referans noktaları ile en iyi algoritmalar uygulanarak üst üste bindirilir. (Şekil 7) SLA ve SLS teknolojileri kullanılarak sanal 3D bir model tasarımı yapılır. (Şekil8) SLA 3D Printing teknolojisi kullanılarak master reçine model elde edilir. (Şekil 9) Elde edilen model üzerinde döküm bölümlü protez hazırlanır. (Şekil 10) Modelin maliyeti yüksek gibi görünse de bu teknikle elde edilen görüntülerin doğruluk payı oldukça yüksektir. Kaliteli kemik görüntüleri alınabilmektedir. BT ile birlikte 3D

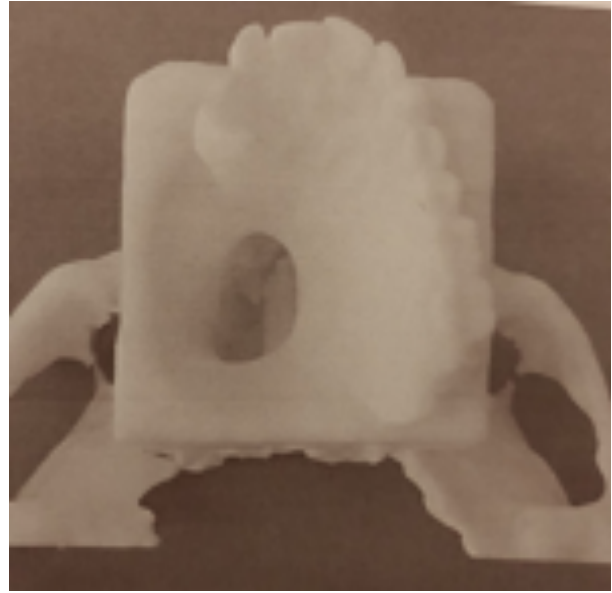
görüntülerinin eşleştirilmesi ile başarılı sanal modellerin oluşturulmasını sağlamaktadır. Yapılan çalışmalarda dijital tarama ile yumuşak dokular pasif olarak kaydedildiğinden hazırlanan obtüratörün sızdırmazlığının, stabilitesinin arttığı, protezin bulb kısmının defekt bölgesine tam olarak uyduğu bildirilmiştir. Operasyon öncesinde doğru planlama yapılmasını sağladığı için cerrahın ve prostodontistin işini kolaylaştırmaktadır. İmplant uygulanacaksa defekt bölgesine göre özel tasarım yapılabilmektedir. (17,18,20,21,23,24,25)



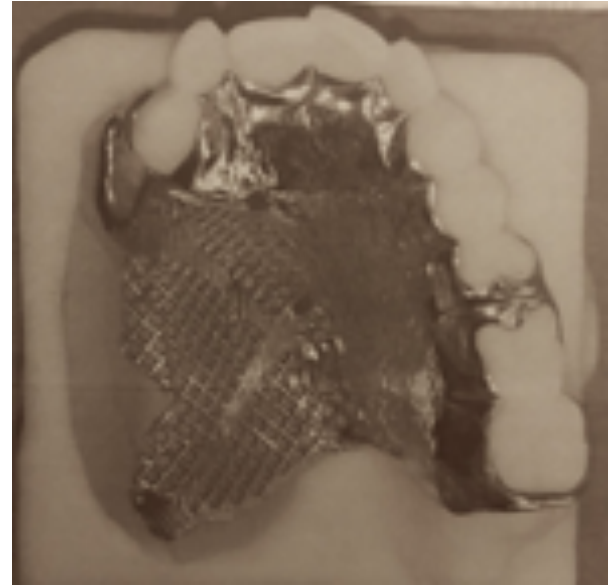
Şekil 7. FDM ve SLS görüntülerinden elde edilen verilerin 3 boyutlu olarak birleştirilmesi (18)



Şekil 8. Sanal modelin elde edilmesi (18)



Şekil 9. SLA yöntemi ile elde edilen master reçine model (18)



Şekil 10. Master model üzerinde döküm bölümlü protez (18)

CAD/CAM sistemlerin ve 3D printing teknolojisinin avantajları:

- Mevcut kemiğin yapısal, boyutsal ve anatomisi hakkında net bilgi verir
- Uygulanacak implantın yerinin belirlenmesini kolaylaştırır.
- Geleneksel ölçü metotları ile oluşabilecek hata payını azaltır.
- Hastanın bulantı refleksi varsa dijital ölçü yöntemleri ile bu sorun çözülür
- Hastanın aldığı radyoterapinin dozuna ve skarlara bağlı olarak gelişen ağız açamama durumunda elde edilen 3D modeller üzerinde oldukça başarılı obtüratörler yapılabilmektedir.
- Laboratuvar işlemleri daha hızlı olur.
- Bu sistemle hazırlanan obtüratör protezlerin stabilitesi, defekt bölgesine uyumu, tıkayıcılığının daha iyi olduğu görülmüştür.

CAD/CAM sistemlerin ve 3D printing teknolojisinin dezavantajları:

- Planlama aşaması uzar.
- Teknik bilgiye ihtiyaç duyulur.
- Hastaya ek maliyet getirir. (8,14,15,16,17,18)

SONUÇ

Maksiller defektli hastalarda geleneksel yöntemler kullanılarak yapılan obtüratör protezlerle defektin kapatılması, yeterli retansiyonun, estetiğin, konuşma, çiğneme ve yutkunma fonksiyonlarının devamının sağlanması oldukça zordur. Özellikle radyoterapi sonrası ağız açıklığındaki kısıtlılık, trismus veya TME ankilozu gibi olgularda görülen ölçü alma güçlüğüyle karşılaşılan konvansiyonel yöntemlerin dezavantajları ve yetersizliklerinin ortadan kaldırılması bakımından, günümüzde CAD/CAM ve 3D dijital sistemler kullanılarak elde edilen 3D modelleme teknolojileri ile teşhisten tedavi planlamasına kadar birçok aşamada daha başarılı sonuçlar alınmaktadır. Bu konuda yapılan araştırmalar halen devam etmekle birlikte son yıllarda maliyeti giderek düşen ve daha ulaşılabilir hale gelen 3D dijital sistemler sayesinde protetik uygulamalardaki başarının artacağı bir gerçektir.

Çıkar çatışma ilişkisi: Yazarlar, makale ile ilgili çıkar ilişkisi oluşturabilen herhangi bir bağlantı bulunmadığını beyan etmektedir.

KAYNAKÇA

1. Keskin H, Özdemir T. *Çene Yüz Protezleri*, 1. Baskı İstanbul; Diş Hekimliği Yayınları. 1995:1-45
2. Keskin K, Uygun N, Somtürk E, Derviş E, Karakullukçu A, İyigün D. Kazanılmış defektli maksillofasial hastalarda tedavi obtürasyonu. *İstanbul Üniv. Diş Hek. Fak. Derg.* Aralık 1992;26(4):191-200
3. Taylor TD. *Clinical Maxillofacial Prosthetics*, 1st ed. China;2000 Quintessence Publishing Co.Inc :103-9
4. Akay C, Yaluğ S. Kısmi maksillektomi yapılmış hastaların bukkal uzantılı obturatör ile protetik rehabilitasyonu: Vaka raporu. *Atatürk Üniv. Diş Hek. Fak. Derg.* 2014; 24(2):278-282
5. Şeker E, Kayış M. Parsiyel maksillektomi vakalarının implantüstü ber ve doğal diş destekli bukkal flanj obturatörler ile rehabilitasyonu: 2 Vaka raporu. *A.Ü. Diş Hek. Fak. Derg.* 2016; 43(3):179-185
6. Tunçdemir AR, Sari F. Fabricating a hollow bulb obturator. *Cumhuriyet Dent J.* 2013; 16(1):61-65
7. Akay C, Yaluğ S, Dalkız M. Effects of dental and zygomatic implants on stress distribution in zygomatic bone. *Süleyman Demirel Üniv. Mühendislik Bilimleri ve Tasarım Derg.* 2014; 253-259 ISSN: 1308-6693
8. Ademhan O, Tükel C, Küçükkurt S. Maksillofasial cerrahide CAD/CAM sistemlerinin kullanımı. *Aydın Dental*, April 2017; 3(1):43-52
9. Murat S. Maksillektomi defektlerinde konik ışıklı bilgisayarlı tomografi ve steriolitografi kullanılarak üretilen obturator bulplarının doğruluğunun değerlendirilmesi: Ex vivo çalışma. *JAREM.* 2018; 8(3):186-90
10. Korkmaz FM, Kocacıklı M, Korkmaz T. Maksiller obturatörlerde dental ve zigomatik implant seçimi. *ADO Klinik Bilimler Derg.* 2009; 3(1):295-99
11. Mentag PJ, Kosinski TF. Increased retention of a maxillary obturator prosthesis using osteointegrated intramobile cylinder dental implants: A clinical report. *J PROSTHET DENT*, 1988; 60(4):411-15
12. Aramany MA. Basic principles of obturator design for partially edentulous patients. Part I: Classification. *J.PROSTHET DENT*, 1978; 40(5):554-57
13. Koyama S, Kato H, Harata T, Sasaki K. A workflow for fabricating a hollow obturator by using 3D digital technologies. *J.PROSTHET DENT*, 2020; 123(4):648-52
14. Tasopoulos T, Chatziemmanouil D, Karaiskou G, Kouveliotis G, Wang J, Zoidis Panagiotis. Fabrication of a 3D-printed interim obturator prosthesis: A contemporary approach. *J PROSTHET DENT*, 2019; 121(6):960-63
15. Hongqiang Y, Qujun M, Yuezhong H, Man L, Yongsheng Z. Generation and evaluation of 3D digital casts of maxillary defects based on multisource data registration: A pilot clinical study. *J PROSTHET DENT*, 2017; 118(6):790-95
16. Londono J, Abreu A, Baker PS, Furness AR. Fabrication of a definitive obturator from a 3D cast with a chairside digital scanner for a patient with severe gag reflex:A clinical report. *J PROSTHET DENT*, 2015; 114(5):735-38
17. Kortés J, Dehnad H, Kotte ANT, Fennis

WMM, Rosenberg AJWP. A novel digital workflow to manufacture personalized three-dimensional-printed hollow surgical obturators after maxillectomy. *Int J Oral Maxillofac Surg.* 2018; 47(9):1214-18

18. Murat S, Gürbüz A, Kamburoğlu G. Fabrication of obturator prosthesis by fusing CBCT and digital impression data. *Int J Computerized Dent,* 2018; 21(4):335-44

19. Roslan H, Shahabudin S. Palatal obturator prosthesis. *Cumhuriyet Dental J,* 2018; 21(1):55-60

20. Sinn DP, Cillo JE, Jr., Miles BA. Stereolithography for craniofacial surgery. *J Craniofac Surg.* 2006; 17:869-75

21. Marro A, Bandukwala T, Mak W. Three dimensional printing and medical Imaging: A review of the methods and applications. *Curr Probl Diagn Radiol.* 2016; 45:2-9

22. Beumer J III, Curtis TA, Marunick MT. Maxillofacial Rehabilitation, Prosthetic and Surgical Considerations. *Ishiyaku Euro America, Inc,* 1996: 240-54

23. Kraeima J, Schepers RH, Van Ooijen PM, Steenbakkens RJ, Roodenburg JL, Witjes MJ. Integration of oncologic margins in three-dimensional virtual planning for head and neck surgery, including a validation of the software pathway. *J Craniomaxillofac Surg.* 2015; 43:1374-79

24. Park JH, Leek S, Lee JY, Shin SW. Fabricating a maxillary obturator using an intraoral digital impression: A case history report. *Int J Prosthodont,* 2017; 30:266-68

25. Bosh G, Ender A, Mahl A. A 3-dimensional accuracy analysis of chairside CAD/CAM milling processes. *J Prosthet Dent,* 2014; 112:1425-31