

Sistemik Lupus Eritematosus ve Crohn hastalığı birlikteliği

Concurrence of Systemic Lupus Erythematosus and Crohn's Disease

Ertuğrul KAYAÇETİN¹, Recep TUNÇ²

Selçuk Üniversitesi Meram Tıp Fakültesi Gastroenteroloji Bilim Dalı¹, Romatoloji Bilim Dalı², Konya

Crohn Hastalığı ve Sistemik Lupus Eritematosus kronik inflamatuvar ve multisistemik hastalıklardır. Gastrointestinal sistem bulguları başta olmak üzere, bazı radyolojik, klinik ve laboratuvar bulguları birbiriyle örtüşebilir. Her iki hastalığın birlikteliği oldukça nadirdir, 42 yaşında Sistemik Lupus Eritematosus ve Diabetes Mellitus nedeniyle takip edilirken son 6 yıldır Crohn hastalığı tanısı da alan bir vakayı takdim ettik.

Anahtar sözcükler: Crohn Hastalığı, Sistemik Lupus Eritematosus

Crohn's disease and Systemic Lupus Erythematosus are multisystemic chronic inflammatory diseases. Mostly gastrointestinal system symptoms and sometimes radiological, clinical and laboratory findings may overlap. Concurrence of these diseases is very rare; thus, we present a 42-year-old female patient with the diagnosis of Crohn's disease for the last six years while she was being followed for Systemic Lupus Erythematosus and diabetes mellitus.

Key words: Crohn's disease, Systemic Lupus Erythematosus

GİRİŞ

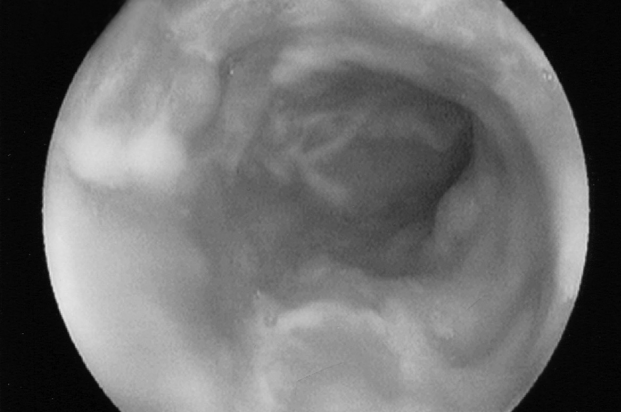
Crohn hastalığı (CH) ve Sistemik Lupus Eritematosus (SLE) birlikteliği oldukça nadir olup çok az vaka bildirilmiştir (1-4). Her ikisinde yaygın doku hasarı yapan multisistemik, kronik inflamatuvar ve otoimmün hastalıklardır. Etyopatogenezleri tam olarak bilinmemekte, genetik olarak yatkın kişilerde, çevresel ve hormonal faktörlerle immün yanıt oluşumu ile hastalık başlamaktadır (5). Gastrointestinal tutulumu olan SLE'yi CH'dan ayırmak güç olabilir. 10 yıl önce SLE tanısı konan ve 6 yıldır inen kolon, sigmoid kolon ve rektumu tutan CH vakası bildirildi.

OLGU

42 yaşında kadın hasta karın ağrısı, ishal ve ara sıra kanlı dışkılama şikayeti ile yatırıldı.

15 sene önce Diabetes Mellitus tanısı konulan hastanın, 10 sene önce halsizlik, yorgunluk, el ve ayak bilekleri ile dizlerinde ağrıları ortaya çıkmış. Yüzünde her iki malar bölgesinde başlayan ve güneşte artan kelebek tarzında kızarıklıkları olmuş, ayrıca sırt, kol ve bacakları ile karnında kırmızı renkli döküntüler çıkıyor ve zamanla püstülüze oluyormuş. Yüzündeki lezyondan yapılan yumuşak doku biyopsisinde diskoid LE tanısı konulmuş. ALT, AST ve GGT yüksekliği ile beraber USG'de he-

patomegali ve karaciğerde steatoz saptanmış, yapılan karaciğer biopsisinde non-alkolik steatohepatit tanısı konmuş. 6 sene önce karın ağrısı ve zaman zaman kanlı ishali başlamış, SLE'nin gastrointestinal tutulumu olduğu düşünülerek salazopyrin tab 250 mgr, 4x2 verilmiş, hastanın şikayetleri gerilemiş, yaklaşık 3 ay önce karın ağrısı, ishal ve kanlı dışkılama ile beraber anal bölgeden ağrı ve akıntı şikayetleri başlayan hasta servisimize yatırıldı. Yapılan USG'de hepatomegali, karaciğerde steatoz ve inen kolon, sigmoid kolon ve rektum duvarında kalınlaşma saptandı. Fizik muayenesinde perianal bölgede karnabahar şeklinde kitle görüldü, buradan punch biopsi alındı, histopatolojik tanısı codyloma accuminata olarak değerlendirildi. Laboratuvar bulgularında; Sedimentasyon, 66 mm/s; CRP, 27.2 (0-5); WBC, 9200 mm³; Hgb, 11.8 gr; Hct, 35.5; Plt, 491000; fibrinojen, 588 mgr/dl (200-400); ANA= (+); Anti-ds DNA= 64.4 (50'nin üstü pozitif); AST, 16; ALT, 13; albumin, 3.4 gr/dl; total protein, 8.1 gr/dl; ALP, 227 IU (64-300); LDH, 380 IU (220-450); üre, 31 mg/dl; kreatinin, 0.7 mg/dl; 24 saatlik idrarda protein 571 mg/gün (20-150) saptandı. Göz muayenesi normaldi. Kolonoskopide inen kolon, sigmoid kolon ve rektumda hiperemi ve kaldırım taşı manzarası şeklinde lineer ülserler görüldü, biopsiler alındı (Resim 1). Patoloji sonucu tüm ba-



Resim 1. Kolonoskopide kolon mukozasında hiperemi ve kaldırım taşı şeklinde ülserler görülmektedir.

ğırsak katlarını tutan yoğun iltihabi infiltrasyon, kript absesi ve bir, iki alanda granülom yapısı tespit edildi. Crohn hastalığı tanısı kondu, mesela-min tab 500 mg (günde 2 gr) başlandı.

TARTIŞMA

SLE ve CH kronik inflamatuvar bir hastalık olup alevlenme ve remisyonlarla seyreder. Belirli demografik ve epidemiyolojik özellikler gösterirler, her iki hastalıkta genç bayanlarda daha sık görülür, CH beyaz ırkta daha sık görülürken, SLE siyah ırkta daha fazla görülür (5). Her iki hastalığın da aile bireylerinde ve monozigodlarda daha fazla görülmesi genetik yatkınlığı gösterir.

Gastrointestinal semptomları, laboratuvar ve radyolojik bulguları her iki hastalıkta birbiriyle örtüşebilir. P-ANCA pozitifliği SLE'lilerde %29.1 iken,

CH'larında %18 oranında bulunmuştur (6, 7). SLE'de arteriol ve venüllerde perivasküler kılflanma ve inflamasyonla vaskülopati gelişir. SLE'li hastalarda gastrointestinal semptomlar genellikle disfaji, iştahsızlık, bulantı, kusma, hemoraji ve karın ağrısıdır (8). İnce ve kalın barsaklarda küçük damarlardaki vaskülit ve serözite'ye bağlı olarak, iskemik enterit, hemoraji, enfarkt ve perforasyon gelişebilir. Şidetli karın ağrısı ve akut abdomen nedeni olabilirler. İleokolik anevrizma rüptürüne bağlı akut abdomen bildirilmiştir (9). Yine multipl jejunol divertiküllere bağlı perforasyon bildirilmiştir (10). Ayrıca ilk belirtisi sadece ciddi karın ağrısı olan SLE'li olgular bildirilmiştir (11). CH ile beraberliği çok enderdir, akut pankreatitle %0.85 oranında birlikteliği bildirilmiştir (12). CH'nın ekstraintestinal bulguları olan artrit, artralji, aftöz stomatit, deri bulguları SLE'li hastalarda da görülebilir. Bizim hastamızda olduğu gibi CH ileri yaşlarda kolonu tutarken, genç yaşlarda ince barsak tutulumu daha fazladır, son yıllarda distal kolon tutulumunda artış vardır. İlaça bağlı lupus sendromu da nadiren görülebilir, literatürde CH nedeniyle sülfasalazin ve infliximab kullanan hastalarda SLE geliştiği bildirilmiştir, ayrıca hidralazin, prokainamid, izoniazid, penisilamin ve kinidin de SLE'ye neden olabilir, bu hastalarda anti-histon (+) iken, ANA negatiftir (13, 14). Hastamızda SLE tanısı lupus kriterlerine göre konmuştur (15).

Sonuç olarak GIS tutulumu olan SLE'li bir hastanın semptomları CH'nın semptomları ile örtüşebilir. P-ANCA ve otoimmün antikorların pozitifliği, malar rash, fotosensivite, renal ve nörolojik tutulum SLE'yi düşündürür.

KAYNAKLAR

1. Chebli JMF, Gaburri PD, Souza AFM, et al. Fatal evolution of Systemic Lupus Erythematosus associated with Chron's disease. *Arq Gastroenterol* 2000; 37: 224-6.
2. Nishida Y, Murase K, Ashida R, et al. Familial Chron's disease with systemic lupus erythematosus. *Am J Gastroenterol* 1998; 93: 2599-601.
3. Johnson DA, Diehl AM, Finkelman FD, et al. Chron's disease and systemic lupus erythematosus. *Am J Gastroenterol* 1985; 11: 869-70.
4. Nagata M, Ogawa Y, Hisano S, et al. Chron's disease in systemic lupus erythematosus: a case report. *Eur J Pediatr* 1989; 148: 525-6.
5. Fauci AS, Braunwald E, Isselbacher KJ, et al. Principles of internal medicine 14 th.ed. Mc Graw-Hill, 1998.
6. Zholudev A, Zurakowski D, Young W, et al. Serologic testing with ANCA, ASCA, and anti-OmpC in children and young adults with Crohn's disease and ulcerative colitis: diagnostic value and correlation with disease phenotype. *Am J Gastroenterol* 2004; 99: 2235-41.
7. Manolova I, Dancheva M, Halacheva K. Antineutrophil cytoplasmic antibodies in patients with systemic lupus erythematosus: prevalence, antigen specificity, and clinical associations. *Rheumatol Int* 2001; 20: 197-204.
8. Sultan SM, Ioannou Y, Isenberg DA. A review of gastrointestinal manifestations of systemic lupus erythematosus. *Rheumatology* 1999; 38: 917-32.
9. Cely C, Stollman NH. Lupus abdominal crisis owing to rupture of an ileocolic aneurysm with successful angiographic treatment. *J Clin Gastroenterol* 2001; 32: 347-50.
10. Yagmur Y, Aldemir M, Buyukbayram H, et al. Multipl jejunal diverticulitis with perforation in a patient with systemic lupus erythematosus: report of a case. *Surg Today* 2004; 34: 163-6.
11. Chung HV, Ramji A, Davis JE, et al. Abdominal pain as the initial and sole clinical presenting feature of systemic lupus erythematosus. *Can J Gastroenterol* 2003; 17: 111-3.
12. Derk CT, DeHoratius RJ. Systemic lupus erythematosus and acute pancreatitis: a case series. *Clin Rheumatol* 2004; 23: 147-51.

Sistemik Lupus Eritematosus ve Crohn hastalığı

13. Sarzi-Puttini P, Ardizzone S, Manzionna G, et al. Infliximab-induced lupus in Crohn's disease: a case report. *Dig and liver Dis* 2003; 35: 814-7.
14. Carr-Locke DL. Sulfasalazine-induced lupus syndrome in a patient with Crohn's disease. *Am J Gastroenterol* 1982; 77: 614.
15. Tan EM, Cohen AS, Fries JF, et al. The 1982 revised criteria for the classification of systemic lupus erythematosus. *Arthritis Rheum* 1982; 25: 1271.