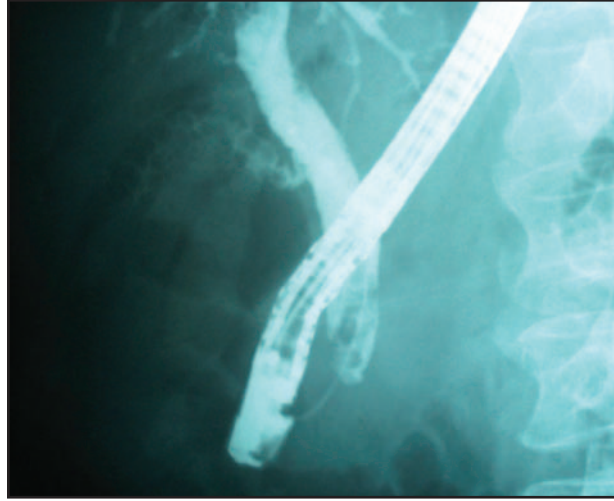


Oddi tümörüne bağlı duodenal invazyon nedeniyle yapılan dual stent uygulaması

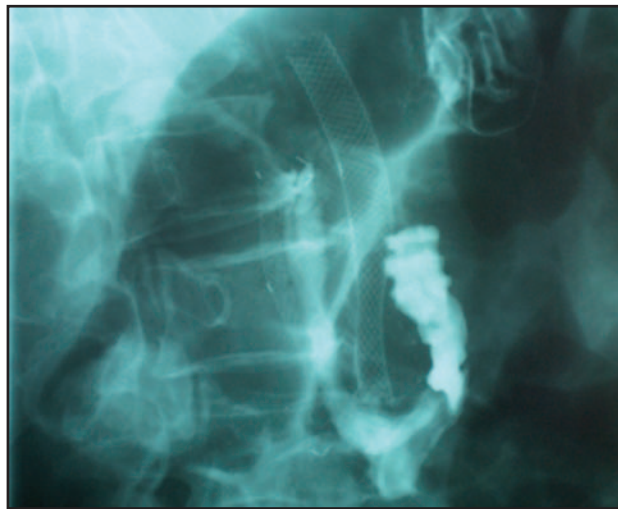
Dual stent implantation for oddi tumor invading duodenum

Fatih AYDIN, Sedef Özdal KURAN, Osman ÖZDOĞAN, Erkan PARLAK, Burhan ŞAHİN

Türkiye Yüksek İhtisas Hastanesi Gastroenteroloji Kliniği, Ankara



Resim 1. Alkolik karaciğer sirozu nedeniyle izlenmekte olan 77 yaşında erkek hastada duodenumu invaze eden oddi tümörü tesbit edildi. Bu resimde koledok distalindeki malinite görülüyor



Resim 2. Karaciğer sirozu olan ve pasaj sorunu gelişen hastanın operasyonu riskli olduğundan önce ucu tümörün ilerisinde olacak şekilde koledoğa 8 cm uzunlukta ve 10 mm genişliğinde kapsız metalik stent takıldı. Bu stentin hemen yanında duodenuma 2 cm genişlikte kapsız metalik stent takıldı. Resimde oral yoldan verilen kontrast maddenin duodenal stentten geçişi görülüyor