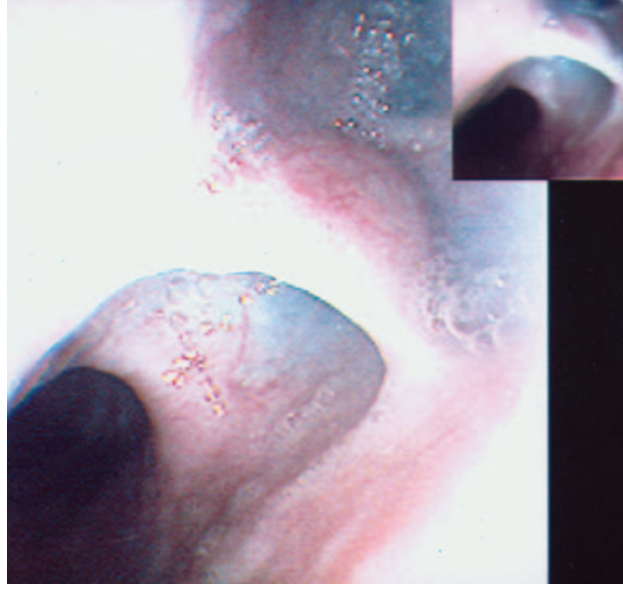


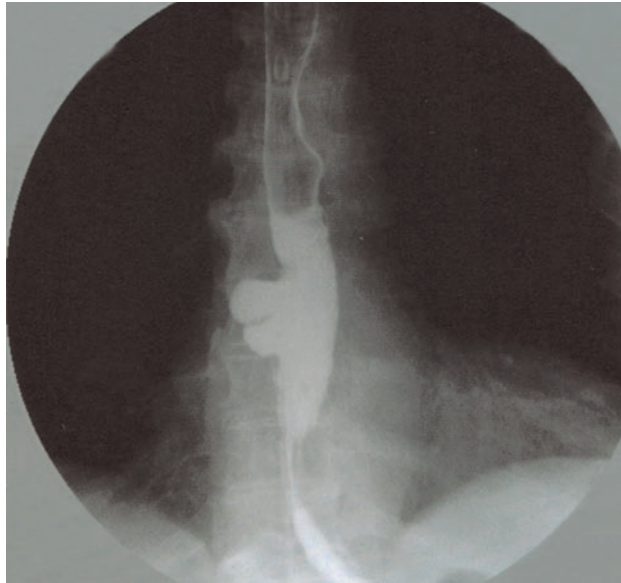
Septalı özofagus divertikülü

Can DOLAPÇIOĞLU, Reşat DABAK, Semra AKTAŞ KALAYCI, Oya UYGUR BAYRAMIÇLI

Dr. Lütfü Kırdar Eğitim ve Araştırma Hastanesi, Gastroenteroloji Bölümü, İstanbul

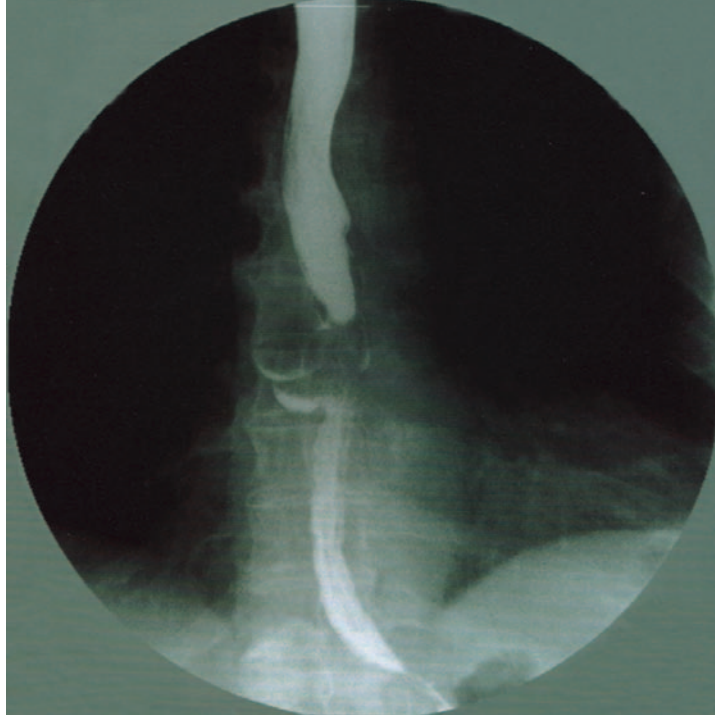


Resim 1. 55 yaşında erkek hastaya dispeptik yakınmaları nedeniyle özofagogastroduodenoskopi yapıldı. Özofagus 30-35 cm arasında septalı divertikül görüldü



Resim 2. Septalı divertikülün özofagus grafisinde baryum ile doldurulmuş görüntüsü

Özgün Görüntüler (Olgu sunumu)



Resim 3. Aynı divertikülün baryumlu özofagus grafisinde baryum boşaldıktan sonraki görüntüsü