Acta Orthop Traumatol Turc 30, 41-44, 1996

Displazik ve doğuştan kalça çıkıklı vakalarda çimentosuz total kalça protezi uygulamaları*

Mehmet Aşık[1], Remzi Tözün[2], İbrahim Tuncay[3], Fehmi Daldal[4], Fahri Seyhan[2]

Doğuştan kalça çıkığı (DKÇ) zemininde sekonder osteoartroz (OA) gelişen hastalarda, genellikle diğer tedavi yöntemleri nik zorluğun olabileceği dikkate alınmalıdır. Yumuşak doku kontraktürü, femoral displazi ve deformiteler, asetabuler displazi, geçirilmiş ameliyatlar, kasyon oranına yol açan etkenlerdir. Ayrıca genellikle genç olan bu hasta grubunda sonradan revizyon oranı da yüksektir. 1978-1995 yılları arasında, İstanbul Üniversitesi, İstanbul Tıp Fakültesi, Ortopedi ve Travmatoloji Anabilim Dalı'nda DKÇ'na sekonder OA gelişen 27 hastanın 40 kalçasına çimentosuz TKA uyguladık. Gereğinde femurda subtrokanterik kotil zeminine değil, gerçek asetabuluma yapıldı. Hastalara TKA uygulandığında ortalama yaş 51 (18-70) idi. Ortalama takip süresi 44.4 (12-81) aydır. Hastaların tümü takip süresince ağrı ve fonksiyon açısından gelişme gösterdiler. Bir derin ven trombozu, bir dislokasyon, dört siyatik, bir femoral sinir geçici felci, bir kısaltma bölgesi psödoartrozu, bir ektopik ossifikasyon (Evre IV) olmak üzere dokuz hastada komplikasyonla karşılaştık ancak bunlar revizyon gerektirmedi. Sekiz hastada ortalama altı yıllık takip sonrasında revizyon yapıldı. Vakalarımız Marle D'Aubigne ve Postel skalasına göre 31 kalça (%77,5) çok iyi, 8 kalça (%20) iyi, 1 kalça (%2.5) orta olarak değerlendirildi. Hastalar nisbeten genç olduğundan diğer nedenlerle yapılan primer oranla revizyon riski daha yüksektir. Bu sebeple düzenli takip ve orta süreli takipte gevşeme açısından azami dikkati önermekteyiz.

Anahtar Kelimeler: Doğuştan kalça çıkığı, sementsiz total kalça artroplastisi

Cementless arthroplasty in osteoarthrosis secondary to congenital dislocation of the hip

Total hip arthroplasty (THA) in congenital dislocation of the hip (CDH) is usually done in patients with secondary osteoarthrosis (OA) in whom other methods of treatment are considered inappropriate unsuccessful. However many technical difficulties should be considered. These are soft tissue contractures, femoral dysplasia and deformities, acetabuler dysplasia, previous operations, limb length discrepancy especialy in unilateral cases. They cause higher rate of complications. Furthermore these patients are usually young and pose a higher rate of revision. Between 1978 and 1995, 27 patients (40 hips) had cementless THA for OA secondary to CDH in Istanbul Medical Faculty, Department of Orthopaedics and Traumatology. When indicated femoral shortening was performed at the subtrochanteric true but not false acetabulum.The average age at the time of THA was 51 (18-70). The average follow up period ne patients had complications (one deep vein trombosis, one dislocation, four sciatic and one femoral transient nerve palsy, one pseudoarthrosis at the shortening osteotomy site and one grade IV ectopic ossification)) that did not require revision. Eight patients required revision at an average follow up of six years. Our cases were evaluated as 31 hips (77.5%) excellent, 8 hips (20 %) good, 1 hip (2.5 %) fair according to Marle D'Aubigne and Postel hip scale. Since the rate of revision ologies and the patients are relatively younger, regular follow-ups and a high degree of alertness for loosening in the mid-term are recommended.

Keywords: *Congenital dislocation of the hip, cementless total hip arthroplasty*

Doğuştan kalça displazisi zemininde osteoartroz gelişen hastalarda genellikle diğer tedavi yöntemleri uygunsuz veya başarısız kaldığı zaman total kalça artroplastisi (TKA) uygulanabilmektedir. Bu hastalar, TKA uygulanan popülasyona göre daha genç hastalardır ve bunlarda artrodez, osteotomi ve cup artroplastisi, TKA yerine geçmeyecek girişimler olarak değerlendirilir. Artrodez özellikle kadınlarda kabul edilemeyecek bir girişimdir. DKÇ'deki TKA'nın erken sonuçları çok yüzgüldürücüdür. Buna rağmen hastanın genç oluşu, ileri senelerde geçireceği revizyonlar düşünülerek ve abduktor mekanizmadaki yetersizlik gözönünde bulundurularak hasta seçiminde çok dikkatli olunmalıdır. Lumbosakral bölgede dejeneratif değişikliği olmuş olan hastalarda TKA yapılsa bile bel bölgesine bağlı ağrıların devam edeceği gözardı edilmemelidir. Doğuştan kalça displazili veya çıkıklı hastalarda uzun yıllardan beri TKA uygulanmaktadır, ama bu çimentolu olarak tatbik edilegelmektedir (10, 11, 14, 15). Biz burada çimentosuz protez uyguladığımız vakaları takdim etmeyi uygun gördük.

(1) İstanbul Üniversitesi İstanbul Tıp Fakültesi Ortopedi ve Travmatoloji Anabilim Dalı, Uzman Dr.
(2) İstanbul Üniversitesi İstanbul Tıp Fakültesi Ortopedi ve Travmatoloji Anabilim Dalı,Prof. Dr.
(3) İstanbul Üniversitesi İstanbul Tıp Fakültesi Ortopedi ve Travmatoloji Anabilim Dalı, Araştırma Görevlisi
(4) Zeynep Kamil Hastanesi, Ortopedi ve Travmatoloji Kliniği, Uzman Dr.
** Bu çalışma 14. Milli Türk Ortopedi ve Travmatoloji Kongre'sinde serbest bildiri olarak sunulmuştur.*

Hastalar ve yöntem

1988-1995 tarihleri arasında değişik derecelerde asetabuler displazili 27 hastanın, 40 kalçasına çimentosuz TKA uygulanmıştır. Hastalarımızın 1'i (%3.8) erkek, 26'sı (%96.2) kadın, en küçük yaş 18, en büyük 70 olup ortalama yaş 51 idi. 7 vakada sağ kalçaya, 7 vakada sol kalçaya, 13 vakada her iki kalçaya müdahalede bulunulmuştur. Takip süremiz en az 12 ay, en fazla 81 ay olup ortalama 44.4 ay idi. Eftekhar sınıflamasına göre vakalarımızın dökümü Tablo 1'de verilmiştir.

Hastalarımızın 8 kalçasına femur subtrokanterik bölgeden kısaltma osteotomisi yapılıp, serklaj teli ile tesbit uygulanmıştır. Osteotominin medial ve lateraline o bölgeden çıkarılan kortikal kemikler greft olarak yerleştirilmiştir. Protezin asetabuler komponente yerleşimi neokotile değil, gerçek asetabuluma yapılmıştır. 17 vakada asetabulum çatısını oluşturabilmek için otojen greft kullanılmıştır. Vakalarımızda sementsiz anatomik kalça protezi (Zimmer) ile Harris-Galante asetabuler kap, PCA ve Spotorno total kalça protezi uygulanmıştır.

Bir vakamızda postoperatif 9. ayda asetabuler pozisyon değişikliği sebebiyle asetabuler revizyon yapılmıştır. Bu vakada asetabuler komponent primer olarak horizontal yerleştirilmiş ve asetabulum medial duvarında defekt meydana getirilmiştir. Bu teknik hata nedeniyle asetabulumda mediale doğru protrüzyon ve gevşeme meydana gelmiştir.

Vakalarımızda, 1'inde derin ven trombozu, 1'inde dislokasyon, 4'ünde geçici siyatik, 1'inde geçici femoral sinir paralizisi, 1'inde Grade IV heterotopik ossifikasyon, 1'inde kısaltma bölgesi pseudoartrozu olmak üzere 9 vakada komplikasyonla karşılaştık (Tablo 2). Psödoartroz olan vakada plak vida ile osteosentez ve grefonaj yapılmış ve kaynama temin edilmiştir.

Vakalarımızın hepsinde lateral dekubitus pozisyonu ve lateral longitudinal insizyonla anterior giriş yolu tercih edilmiştir.

Vakalarımızın postoperatif radyografik takibinde asetabuler komponentin horizontal ve vertikal migrasyonu , femoral migrasyon miktarları, femoral komponentin kortikal index ve asetabuler komponentin inklinasyon açı değişiklikleri değerlendirilmiş olup, bu kriterlere göre 1 vakadaki asetabuler komponent gevşemesi dışında gevşeme bulgusu saptanmamıştır. Hastaların klinik (fonksiyonel) sonuçlarının değerlendirilmesi Marle D'Aubigne ve Postel kalça değerlendirme skalasına (13) göre yapılmış olup sonuçlarımız 31 kalça (%77.5) çok iyi, 8 kalça (%20) iyi, 1 kalça (%2.5) orta olarak değerlendirilmiştir.

Tip		%
Tip I	11 kalça	27.5
Tip II	16 kalça	40
Tip III	6 kalça	15
Tip IV	7 kalça	17.5

Tablo 1: Eftekhar sınıflamasına göre vakaların dağılımı

Komplikasyon		%
Derin ven trombozu (DVT)	1	2.5
Dislokasyon (erken)	1	2.5
Geçici siyatik sinir paralizisi	4	10
Geçici femur sinir paralizisi	1	2.5
Heterotipik ossifikasyon (Gr IV)	1	2.5
Kısaltma bölgesi psödoartrozu	1	2.5

Tablo 2: Vakalarımızda karşılaştığımız komplikasyonlar

Tartışma

Sementli total kalça artroplastisinin uzun dönem sonuçlarıyla ortaya çıkan komplikasyonlar sebebiyle halihazırda sementsiz TKA uygulamaları geniş uygulama alanı bulmuştur. Charnley ve Feagin, DKÇ'li hasta grubunda diğer hastalık gruplarına göre daha sık oranda gevşeme saptamıştır (2).

Bunun nedenlerin arasında küçük boy komponent kullanımıyla oluşan metal yorgunluğu, dar çimento mantosunun gevşemesi ve yetersiz kemik desteği gösterilmiştir (2, 6, 9).

Garvin ve ark. DKÇ'li hastalarda modifiye edilmiş 22 mm başlı Charnley protezi veya preoperatif radyografiye göre her hasta için özel hazırlanan Charnley protezi önermektedir (5). Femoral komponentin proksimalinin porozla kaplı olan TKA tiplerinin biolojik fiksasyonun sağladığı savı nedeniyle vakalarımızın çoğunda Zimmer Anatomik kalça protezini, 28 mm baş ile kullandık.

Lök, yetişkin DKÇ vakalarında önce Ludloff yaklaşımı ile yumuşak doku ve kapsül gevşetmesi yapılarak iki haftalık bir iskelet traksiyonu ve daha sonra ikinci seansta çimentolu TKA uygulamasını önermiştir (10, 11, 15).

Bizim böyle bir uygulamamız olmamıştır. Tek seansta yumuşak doku gevşetmesi ile 3.5 -4 cm'ye kadar kalça distale indirilmiş ve gerekirse subtrokanterik kısaltma yapılarak yerine yerleşim sağlanmıştır. Vakalarımızda boyundan rezeksiyon yaparak kısaltmayı tercih etmedik. Çünkü bu işlem abduktor kolu kısaltarak abduktor yetmezliğine neden olur ve topallama şikayeti belirir. Bu durumda trokanterin distale nakli gerekir. Bu tür vakalarda genelde 2-3 cm'lik subtrokanterik basamaklı kısaltma osteotomisi en uygun girişim olmaktadır.

Çeşitli yayınlarda asetabuler komponentin gerçek asetabuluma yerleştirilmesi şu nedenlerden dolayı savunulmuştur (5, 9, 12, 17):

1. Gerçek asetabulum vücut orta hattına en yakındır ve protez üzerindeki kuvvetler en düşük düzeydedir.

2. Eğer protez yalancı asetabulum içinde yüksekte bırakılırsa gluteus medius yetersizliğine yol açar.

3. Yüksek iliak alanda kemik stoğu yetersizdir.

4. Gerçek asetabuluma yerleşim daha küçük komponent kullanımı sağlar, o da greft kullanımını azaltır. Bu nedenlerden dolayı tüm vakalarımzda gerçek asetabuluma yerleşim sağlanmıştır.

Yetersiz asetabuler kemik stoğunu telafi edebilmek için sement desteğiyle küçük kap kullanımı, strüktürel kemik greftiyle sementli kap kullanımı ve medial duvar kırılması gibi teknikler tarif edilmiştir

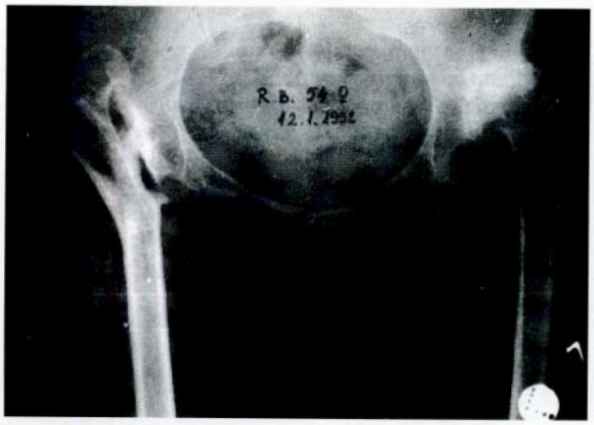

Şekil 1: 54 yaşında bilateral envetere DKÇ'li bayan hasta, preoperatif radyografisi

Şekil 2: Aynı hastanın sağ kalça postop 12. ay, sol kalça postop 21. aydaki radyografisi

(17). 1977'da Harris ve Crothers, asetabulumun femur başıyla greftlendiği ilk 6 hastanın sonuçlarını yayınlamış, ardından Chamber ve ark. femur başının greft olarak kullanıldığı 66 vakayı yayınlamışlardır (6, 7, 8). Garvin asetabuler komponentin 3/4'ünün ileum ile örtülmesinin sağlanması halinde greft kullanılmamasını önermektedir (5). Deneysel çalışmalara dayanarak, donör ve alıcı arasındaki muhtemel genetik uyuşmazlık nedeniyle greft kaynaması olumsuz yönde etkilenebilir. Bu yüzden otojen greftler tercih edilmektedir (5, 17).

Biz greft gereken tüm vakalarda otojen femur başını greft olarak kullandık. TKA uygulamaları sonrasında görülen heterotopik ossifikasyonun (HO) en sık sebebi lateral yaklaşıma bağlanmıştır (1). Tözün ve arkadaşları ise cerrahi insizyonun HO gelişiminde etkisi olmadığı düşüncesindedirler (18). Sadece 1 vakamızda (%2.5) HO gelişmiş olması da bu düşünceyi doğrulamaktadır. Bununla beraber tüm serimizde postop 4 hafta 100 mg/gün oral indometasin profilaktik olarak uygulanmıştır.

TKA sonrası sinir paralizisi oranı yayınlarda %0.6-3.7 arasında bildirilmektedir (3, 4, 7, 14, 16). Siatik sinir veya peroneal dalın paralizisi bunların içinde %80 oranındadır. Tibial sinirin izole paralizisi çok nadirdir. Eğer siatik sinirin her iki dalı da tutulursa peroneal daldaki hasar daha fazladır. Femoral sinir paralizi oranı %0.1-0.4 arasında bildirilmiştir, obturator sinir paralizisi ise çok nadirdir. Sinir hasarı çok çeşitli sebeblerle meydana gelir. Laserasyon, iskemi, kompresyon veya distraksiyon sonucu mekanik deformasyon veya bunların kombinasyonu muhtemel sebeplerdir (16). Rectus tendon gevşetmesi yapılan olgularda femoral sinir hasar riski yüksektir (17).

3.3 cm'lik uzatma sinir paralizi riskini 2.5 kat artırır (16). Bu yüzden 2 cm üzerinde uzatma önerilmemektedir (5). Bizim siatik sinir paralizisi gelişen vakalarımızda uzatma oranı 2 cm üzerindedir, ancak bütün vakalarımızda paraliziler, nöropraksia tarzında olup kısa sürede gerilemiştir.

Sonuç olarak; displazik ve DKÇ zemininde gelişen koksartrozun tedavisinde, olası postop komplikasyonlar ve biomekanik uyumsuzluklar dikkate alınarak, preop çok iyi klinik ve biomekanik planlama yapılmalıdır. Erken sonuçlarımız yüzgüldürücü olmakla birlikte uzun dönem sonuçlarımız henüz bilinmemektedir.

Kaynaklar

1. Alpaslan M, Cila E, Atilla B.: Çimentosuz primer total kalça artroplastisinde teknik sorunlar, çözüm yolları ve erken izlem sonuçları. XI. Milli Türk Ortopedi ve Travmatoloji Kongre Kitabı, 496-499, Emel Matbacılık 1990 .
2. Charnley J, Feagin, J. A: Low-friction arthroplasty in congenital subluxation of the hip. Clin.Orthop. 91:98-113, 1973.
3. Crowe, J.F., Moni, V. J., Ranowat, C. S.: Total hip replacement in congenital dislocation and dysplasia of the hip. J Bone Joint Surg. 61-A: 15-23, 1979.
4. Eftekhar, N. S.: Total hip arthroplasty. Vol. II, 925-967, Mosby Co. 1993.
5. Garvin KL, Bowen MK, Salvati EA, Ranawat C.S.: Long term results of total hip arthroplasty in congenital dislocation and dysplasia of the hip J Bone Joint Surg. V: 73 -A, 1348-1354, 1991.
6. Gorski J.M.: Modular noncemented total hip arthroplasty for congenital dislocation of hip. Clin. Orthop. 228, 110-116, 1988.
7. Harris, WH., Crothers, O., Oh, I.: Total hip replacement and femoral-head bone-grafting for severe acetabuler deficiency in adults. J Bone Joint Surg. 59-A: 752-759, 1977.
8. Herold HZ.: Congenital dislocation of the hip treated by total hip arthroplasty. Clin Orthop. 242, 195-200 ,1989.
9. Linde F, Jensen J. Pilguard S.: Charnley arthroplasty in osteoarthritis secondary to congenital dislocation or subluxation of the hip. Clin. Orthop .227, 164-171,1988.
10. Lök V. :Yetişkin DKÇ vakalarında total kalça uygulamasında yeni yöntem. V. Milli Türk Ortopedi ve Travmatoloji Kongre Kitabı ,70-72, Yargıçoğlu Matbaası 1978
11. Lök V. Taşkıran E., Vercan H., Barış B.: Late results of total hip replacement in congenital dislocation of hip. SICOT 93, SEOUL, World Congress Abstracts I. 231.
12. Mc Queary FG, Johnston RC.: Coxarthrosis after congenital dysplasia. J Bone Joint Surg.V: 70-A , 1140-1144, 1988.
13. Merle D'Aubigne, R., Postel, M.: Functional results of hip arthroplasty with acrylic prosthesis. J Bone Joint Surg. 36-A: 451-475, 1954.
14. Morscher E.W.: Total hip replacement for osteoarthritis in congenital hip dysplasia. European Instructional Course Lectures. Vol. II, 1-8,1995.
15. Özsüt İ., Lök V., Kumbul B.: Kliniğimizde geçikmiş doğmalık kalça çıkıklarında uygulanan kalça protezleri ve erken sonuçları. Acta Orthop Traum Turc. Vol. II, 80-88,1979/2.
16. Schmalzried TP, Amstutz HC, Dorey F J. :Nerve palsy associated total hip replacement. J Bone Joint Surg. 73-A,1074-1080, 1991.

17. Silber DA, Engh CA.: Cementless total hip arthroplasty with femoral head bone grafting for hip dysplasia. J. Arthroplasty . Vol:5, No:3,231-240, 1990.
18. Tözün R, Pınar H, Yeşiller E, Hamzaoğlu A: Indomethacin for prevention of heterotopic ossification after total hip arthroplasty. J. Arthroplasty Vol:7 No:1, 57-61,1992.

Yazışma adresi:
Uzman Dr.Mehmet Aşık
İstanbul Üniversitesi İstanbul Tıp Fak.
Ortopedi ve Travmatoloji Anabilim Dalı
34390 Çapa, İstanbul, Türkiye.