



Kemik mineral yoğunluğu düşük tibialarda yumuşak doku tendon greftinin emilebilir vida-EndoPearl kombinasyonu ile tibia tüneline tespiti: Biyomekanik çalışma

Soft tissue tendon graft fixation in the tibial tunnel with a bioabsorbable screw-EndoPearl combination in tibiae of low bone mineral density: a biomechanical study

Yavuz KOCABEY,¹ Akbar NA WAB,¹ John NYLAND,¹ U. Erdem IŞIKAN,² David CABORN¹

¹Department of Orthopaedic Surgery, Division of Sports Medicine, University of Louisville;

²Harran Üniversitesi Tıp Fakültesi Ortopedi ve Travmatoloji Anabilim Dalı

Amaç: Bu biyomekanik çalışmada, yumuşak doku tendon greftinin tibia tüneline tespitinde emilebilir vida ile emilebilir vida-EndoPearl materyal kombinasyonu incelendi.

Çalışma planı: On adet inek tibiaşı yumuşak dokularından temizlendikten sonra 7 mm çapında açılan kemik tünelleri 9 mm'ye kadar genişletildi. Tibialis anterior allogrefti, kemik mineral yoğunluğu yüksek beş tibiaya (1.36 ± 0.4 gr/cm²) bir adet vida (10 mm çapında, 30 mm uzunluğunda) ile, kemik mineral yoğunluğu düşük beş tibiaya (0.84 ± 0.13 gr/cm²) vida-EndoPearl kombinasyonu ile tespit edildi. Örnekler, servohidrolik makinada 20 mm/dak hızla son yetmezlik yüklenmesinden önce, 10 kez 10-50 N arası, daha sonra 500 kez 50-200 N arası kuvvetle yüklenmeye maruz bırakıldı.

Sonuçlar: Tekrarlayıcı yüklenme testi süresince yer değiştirme ve sertlik açısından; son yüklenme testi süresince, son yüklenme kuvveti, yer değiştirme ve sertlik açısından iki fiksasyon grubu arasında anlamlı farklılık bulunmadı ($p > 0.05$).

Çıkarımlar: İki fiksasyon grubunda tekrarlayıcı yüklenme ve son yüklenme testi süresince yer değiştirme ve sertlik yönünden sonuçların benzer bulunması, kemik mineral yoğunluğu düşük tibialarda vida-EndoPearl kombinasyonu ile yapılan yumuşak doku tespitlerinin greft kaymasını engelleyebileceğini göstermektedir.

Anahtar sözcükler: Emilebilir implant; ön çapraz bağ; biyomekanik; inek; kemik vidaları; materyal testi; tendon/transplantasyon; tibia/cerrahi.

Objectives: This biomechanical study evaluated soft tissue tendon graft fixation in the tibial tunnel using a bioabsorbable interference screw with or without supplemental EndoPearl device.

Methods: Ten bovine tibiae were stripped of all soft tissues and bone tunnels 7 mm in diameter were drilled with dilation to 9 mm. Tibialis anterior allografts were fixed with a screw (10 mm in diameter, 30 mm in length) in five tibiae of high bone mineral density (1.36 g/cm²), and with a screw-EndoPearl combination in five tibiae of low bone mineral density (0.84 g/cm²). The specimens were cycled 10 times from 10 to 50 N, and 500 times from 50 to 200 N in a servo hydraulic test device prior to ultimate load-at-failure testing at a rate of 20 mm/min.

Results: No statistically significant differences were found between the two fixation groups with respect to displacement and stiffness during cyclic testing, and with respect to load at failure, displacement, and stiffness during load-to-failure testing ($p > 0.05$).

Conclusion: The finding of similar results in both fixation groups with respect to displacement and stiffness during cyclic testing and during load-to-failure testing suggests that a screw-EndoPearl combination in tibiae of low bone mineral density may be helpful in the prevention of graft slippage.

Key words: Absorbable implants; anterior cruciate ligament; biomechanics; cow; bone screws; materials testing; tendons/transplantation; tibia/surgery.

Yumuşak doku tendon greftinin, önemli derecede kuvvetli olması, biyomekanik fonksiyon yönünden ön çapraz bağa (ÖÇB) benzemesi, yıllar içinde kemik-patellar tendon-kemik (KP-TK) greftine göre biyomekanik özelliğini daha iyi koruması son yıllarda kullanımının da artmasına neden olmuştur.^[1,2] Dorral ve ark.^[3] ile Aglietti ve ark.^[4] yumuşak doku ve KP-TK greftleri ile ÖÇB ameliyatı geçiren hastalar arasında 28 aylık izlemde fonksiyonel açıdan fark olmadığını bildirmişlerdir.

Greft seçiminin bağlı olduğu ölçütler, greftin kuvveti, sertliği, tespit yöntemleri, greft alınan bölgedeki sorunlar ve greftin kemikle kaynaşmasıdır. Yumuşak doku grefti ile yapılan ÖÇB rekonstrüksiyon ameliyatlarında, tibia bölgesinde tespitinin daha zayıf olduğu düşünülmektedir. Bu zayıflık özelliikle, kemik greft kaynaşması için önemli olan cerrahi sonrası 12-16 haftada söz konusudur.^[5] Yumuşak doku tendon greftinde kemik ile bütünleşme KP-TK'ye göre daha uzun dönemde sağlanır; bu yüzden, yumuşak doku tendon greftiyle yapılan ameliyatlarda greft kayması ve diz eklemi gevşekliği daha fazla olmaktadır.^[2,6,7] Tibia tüneline yumuşak doku tendon greft tespitinin mekanik kuvvetini artırmak için washer, staples, dikiş ve buton kullanılmaktadır.^[4,8-11] Eklem dışı washer ile yapılan yumuşak doku tendon greft tespitinin, greft tespit kuvvetini artırdığı bildirilmesine rağmen,^[12] bu yapı serbest greft boyunun uzamasına neden olur.^[7] Bu materyaller, tespit noktaları arasındaki mesafenin artması ve dikiş materyallerinin özellikleri nedeniyle tespitin gücünü düşürmektedir.^[11] Tibia bölgesindeki bu dezavantajı azaltmak için daha uzun ve büyük çaplı vida^[13,14] veya vida ile beraber eklem dışı tespit önerilmiştir.^[4,9,10]

Yumuşak doku greftinin tibia tüneline tespitiyle ilgili biyomekanik testlerde tekrarlayıcı yüklenme testlerinin kullanılması ameliyat sonrası erken dönemdeki rehabilitasyon programını andırabilir ve hastanın karşılaştığı günlük yüklenmelerle benzerlik gösterir.

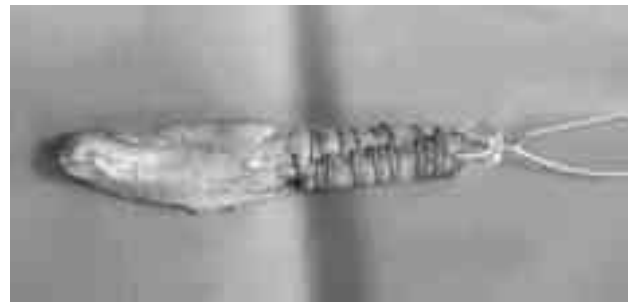
Femoral tünelde greftin kaymasını engellemek için yuvarlak, emilebilir (EndoPearl, Linvatec Largo, FL) materyal geliştirilmiştir. Bu materyal, vida ile kilitlenerek greft kaymasını engellemektedir. Weiler ve ark.^[15] inek dizi kullanarak yaptıkları çalışmada, emilebilir vida-EndoPearl kombinasyonunda son yüklenme kuvvetini 658 N, sadece vida kullanılan

grupta ise 388.5 N olarak bildirmişlerdir. Tibia tüneline kısa yumuşak doku tendon greftinin vida-EndoPearl kombinasyonu ile tespiti ilk kez Kocabay ve ark.^[16] tarafından kullanılmıştır.

Bu çalışmada kemik mineral yoğunluğu düşük tibiada, emilebilir vida-EndoPearl kombinasyonu ile yapılan tespit ile kemik mineral yoğunluğu yüksek tibiada, sadece emilebilir vida kullanılarak yapılan tespitte tekrarlayıcı yüklenmenin greft kayması üzerine etkisi karşılaştırmalı olarak araştırıldı. Kemik mineral yoğunluğu yüksek olduğu zaman, uygun tespit için birçok materyal tek başına kullanılabilir. Fakat kemik mineral yoğunluğu düşük tibialarda kombinasyon veya hibrid tespit yöntemleri, uygun son yüklenme kuvvetini oluşturabilir. Bizim hipotezimiz, kemik yoğunluğu düşük tibialarda vida-EndoPearl kombinasyonu ile tespitten sonra tekrarlayıcı yüklenme test sonuçlarının sadece vida tespiti yapılan kemik yoğunluğu yüksek tibialardaki test sonuçları ile benzerlik göstereceğiydi.

Gereç ve yöntem


Çalışmada dondurulmuş 10 inek dizi kullanıldı. Bütün tibia örnekleri, sağlıklı hayvanlardan alındı ve plastik torbalara konularak bir saat içinde donduruculara yerleştirildi; çalışma yapılmadan 24 saat önce de oda sıcaklığında (23.9 °C) çözülmeye bırakıldı. Tibialar alındıktan sonra iki hafta içinde kullanıldı. Örnekler, yumuşak dokularından temizlendikten sonra DEXA tarama sistemi ile (Hologic QDR-1000, Hologic Inc., Waltham, MA) kemik mineral yoğunlukları ölçüldü. Ölçümler süresince tibialar, içinde tuzlu su bulunan 15x25 cm'lik plastik kutu içine yerleştirildi. On adet çift bacaklı tibialis anterior allogrefti (uzunluk 70 mm, çap 9 mm) (Cryolife, Marietta, GA) yumuşak dokularından te-



Şekil 1. Kısa, çift bacaklı, EndoPearl ile birlikte tibialis anterior allogrefti.

mizlendi ve 2 numara FiberWire (Arthrex Corp., Naples, FL) ile "interlocking whipstitch" yöntemiyle hazırlandı (Şekil 1).^[17] Hazırlanma sırasında ve sonrasında grefti çift bacaklı yapmak ve tespitten önce germek için greft masası kullanıldı. Daha sonra greftler beşerli iki gruba ayrıldı. Daha önce yapılan kemik yoğunluğu ölçümlerine göre 1 gr/cm² temel alınarak kemikler iki gruba ayrıldı. Kemik mineral ortalama yoğunluğu, tespitin sadece emilebilir vida ile yapıldığı beş örnekte 1.36±0.4 gr/cm² (dağılım 0.98-1.98 gr/cm²), emilebilir vida-EndoPearl kombinasyonu ile yapıldığı beş örnekte ise 0.84±0.13 gr/cm² (dağılım 0.7-1.0 gr/cm²) idi. Tibialar, Howell ve ark.'nın^[18] tarif ettiği şekilde delindi, daha sonra tünel genişleticilerle (Lintratec, Largo, FL) 7 mm'den 9 mm'ye kadar 0.5 mm büyütülerek genişletildi.

Tünelin hazırlanmasını takiben, hazırlanan greftler tünel içine yerleştirildi ve 30 mm uzunluğunda, 10 mm çapında emilebilir Poly-L-Lactide vida (Lintratec, Largo, FL) ile (grup I) veya aynı cins vida-EndoPearl kombinasyonu (grup II) ile tespit sağlandı. Dijital tork ölçer ile vida ilerleme



Şekil 2. Servohidrolik test sistemi.

torku ölçüldü (Series MG, Mark-10 Corp., Hicksville, NY). Tespiti takiben, tensil yük doğrudan tibial tünele gelecek şekilde (en kötü olgu senaryosu) tibialar servohidrolik test makinasına (Model #858, MTS, Minneapolis, MN) yerleştirildi ve greft, iki bacağı arasından çelik iğne geçirilerek serbest kısmından servohidrolik makinaya tespit edildi (Şekil 2). Örnekler, servohidrolik makinada 20 mm/dak hızla son yetmezlik yüklenmesinden önce, 10 kez 10-50 N arası, daha sonra 500 kez 50-200 N arası kuvvetle yüklenmeye maruz bırakıldı. İstatistiksel analizler Mann-Whitney U-testiyle SPSS ver. 11.0 uygulama programında yapıldı ve anlamlılık düzeyi p<0.05 olarak seçildi.

Sonuçlar

Grup I, grup II ile karşılaştırıldığında daha yüksek vida ilerleme torkuna sahipti (sırasıyla 31.9±3.3 Ncm ve 29.1±2.4 Ncm); ancak bu farklılık istatistiksel olarak anlamlı değildi (p>0.05). Bütün örnekler tekrarlayıcı yüklenme testini başardı. Tekrarlayıcı yüklenme süresince yer değiştirme (grup I'de 3.0±2.2 mm, grup II'de 2.4±0.8 mm) ve sertlik (grup I'de 97.5±55 N/mm, grup II'de 86.8±20.5 N/mm) yönünden anlamlı farklılık görülmedi (p>0.05).

Son yüklenme süresince bütün greftler tibia tünelini terk etti. Bununla birlikte, son yüklenme kuvveti olarak grup I (816.7±311 N), grup II'ye (586.1±160 N) göre daha büyük güce sahipti. Bu fark istatistiksel olarak anlamlı değildi (p>0.05). Son yüklenme süresince de yer değiştirme (grup I'de 14.8±4.8 mm, grup II'de 12.5±55 mm) ve sertlik (grup I'de 53.1±25 N/mm, grup II'de 47.8±23 N/mm) anlamlı farklılık göstermedi. Grup II'de bir örnekte EndoPearl materyalinin kırıldığı (yaklaşık 700 N), bir örnekte düğümün koptuğu (324.8 N), üç örnekte ise EndoPearl ile greft arasındaki ipliğin koptuğu görüldü.

Tartışma

Erken ilerleyici rehabilitasyon programı ameliyat sonrası dönemde istenmeyen sorunları çözebilir.^[19] Tespitin kuvvetli olması, güvenli erken rehabilitasyona olanak sağlar ve ameliyat sonrası geri dönüşümü hızlandırır.^[7,11,20] Morgan ve ark.^[21] emilebilir vidalar ile yapılan eklem yüzeyine yakın greft-tibia tespitinin greft uzunluğunu azaltarak daha anatomik bir tespite yol açtığını bildirmişlerdir. Ameliyat sonrası rehabilitasyon süresince greft ve greft-tünel tes-

pit üzerine submaksimal yüklenme olur.^[22] Bu sonuca göre, ÖÇB greft tespit çalışmalarında tekrarlayıcı yüklenme testleri üzerinde önemle durulmalıdır.

Ameliyattan sonraki ilk üç ayda diz stabilitesini sağlamak ve greft kaymasını engelleyebilmek için ÖÇB ameliyatında kullanılan tespitin yeterli derecede sert ve kuvvetli olması gerekir.^[5] Günlük yaşam ve yürüyüşler sırasında ÖÇB üzerine yaklaşık 450 N'lik bir tensil gücün eklendiği bildirilmiştir.^[23,24] Son zamanlarda yapılan çalışmalar bu veriyi desteklemektedir.^[16,22,25,26] Frank ve Jackson^[25] genç erişkinlerde ÖÇB üzerine en çok yaklaşık 2500 N'lik tensil yük uygulanabileceğini bildirmişlerdir. Başka araştırmacılar, günlük yaşantıda ÖÇB'yi koparacak yükün %20'sine (yaklaşık 500 N) maruz kaldığını ileri sürmüşlerdir.^[8,22] Ventura ve ark.^[26] tibial tünel-greft arasındaki sürtünmenin ÖÇB üzerine binen yükün yaklaşık %10'unu (yaklaşık 50 N) emdiğini bildirmişlerdir. Kuadriseps kası uyarılması sonucu oluşan tam diz ekstansiyonunda ÖÇB üzerine 200 N'den fazla kuvvet binmektedir.^[16,27] Seil ve ark.^[28] ilerleyici rehabilitasyon programını uygulamak için greft tespit kuvvetinin en az 200 N olması gerektiğini bildirmişlerdir. Giurea ve ark.^[6] tibia tüneline vida ile yapılan tespitlerde greftin ilerleyici kayması için en az 150 N'lik kuvvete gerek olduğunu bildirmişlerdir.

Tekrarlayan yüklenmeler altında tespit sertliği, ameliyat sonrası dönemdeki erken ilerleyici rehabilitasyon yüklenmesini taklit ettiği için son yüklenmeden daha önemlidir.^[29] Vida tespit sürecinde tibia tüneli girişi kortikal kemiktir ve buraya yapılan tespit greft kaymasını engelleyebilir.^[15,30,31] Ön çapraz bağ rekonstrüksiyonlarında greft boyu idealinden kısa olursa, tespit yeri tünel girişi olan kortikal kemikte değil, orta kısma daha yakın olan kansellöz kemikte olacaktır. Bu durumlarda hibrid veya kombinasyonlu tespit önerilmektedir. Bu nedenle, vida-EndoPearl kombinasyonu kullanılabilir. Aynı kemik mineral yoğunluğuna sahip (0.8 gr/cm³) dana dizleri ile yapılan bir çalışmada, son yüklenme kuvveti vida-EndoPearl ile tespit grubunda 658.9±118.1 N, sadece vida ile tespit grubunda ise 385±185.6 N bulunmuştur.^[15] Bizim sonuçlarımız, ek tespit materyallerinden ziyade kemik mineral yoğunluğunun son yüklenme kuvveti üzerine etki eden en önemli değişken olduğunu göstermektedir. Ek tespit materyalleri son yüklenme kuvvetlerine etki edebilir; fakat bu materyaller esas olarak kemik

mineral yoğunluğu düşük tibialarda greftin kaymasını engelleyebilir; kemik mineral yoğunluğu yüksek tibialarda ise sadece vida ile yapılan tespit sonuçlarına benzer sonuçlar verir.

Çalışmamızda, daha kolay bulunabilmesi ve kemik kalitesi nedeniyle inek dizi kullandık. Shapiro ve ark.^[32] inek kemiğinin biyomekanik çalışmalarda insan kemiğine çok benzediğini bildirmişlerdir. Ayrıca, birçok çalışmada genç erişkin insan kemiği ile inek kemiği arasında önemli fark olmadığı bildirilmiştir.^[6,7,15] Çalışmamızda, 110 mm yerine 70 mm uzunlukta greft kullandık. Böylelikle, 40 mm greft tibia tüneli dışında kalmış; bu da normal eklem içi ÖÇB uzunluğunu taklit etmiştir. Weiler ve ark.^[7,15] tibia yüzeyi ile iğne arasındaki greft uzunluğunu 25 mm olarak belirlemişler; böylece, ek değişkenleri azaltmışlardır. Çalışmamızda femoral tespit bölgesi kullanılmayarak, sadece tibial saha tespiti üzerine yoğunlaşmıştır. Tekrarlayan kuvvet protokolü olarak sadece 500 kez 50-200 N arası kullanılmıştır. Birçok çalışmada 1000 kez 50-250 N arası tekrarlayıcı yüklenme protokolü kullanılmış, bunun da ameliyat sonrası bir haftalık ilerleyici rehabilitasyon programına denk geldiği savunulmuştur.^[33,34] Yumuşak doku grefti ile tibia tünelinin kaynaşması ortalama 12 haftalık sürede olmaktadır; bu nedenle, bu dönem taklit etmek için 12 bin kez tekrarlayan yüklenme testi gerekmektedir. Uyguladığımız 500 kez 50-200 N arası tekrarlayan yüklenme, ilerleyici rehabilitasyon yüklenmesi ve daha önceki çalışmalarda bildirilen aktif kuadriseps uyarılması kuvvetine denk gelmektedir.^[27,28,35] Weiler ve ark.^[7,15] çalışmalarını yanı sıra çalışmamızın da gösterdiği gibi, mineral yoğunluğu düşük kemik kullanılırsa, EndoPearl son yüklenme kuvvetine ve tekrarlayıcı yüklenme sonuçlarına etki edebilir. Mineral yoğunluğu yüksek kemik kullanılırsa kemik yoğunluğu, EndoPearl ve iplik materyallerine göre tespit üzerine daha fazla etki edeceği için yüksek son yüklenmelerde EndoPearl kırılması veya iplik kopması oluşabilir. Böylelikle, kemik yoğunluğu yüksek tibialarda EndoPearl son yüklenme kuvveti yerine tekrarlayıcı yüklenme sonuçlarına etki etmektedir.

Sonuç olarak, tekrarlayan yüklenme testlerinde, mineral yoğunluğu düşük kemiklerde emilebilir vida ek olarak EndoPearl kullanılmasıyla oluşan tespit sonuçları ile mineral yoğunluğu yüksek kemiklerde sadece vida kullanılmasıyla elde edilen tes-

pit sonuçlarının benzer oldukları görülmüştür. Minimal yoğunluğu düşük tibialarda idealinden kısa yumuşak doku tendon grefti kullanıldığında, tünel içi ek tespit materyali olarak EndoPearl kullanılması kolaylık sağlamaktadır.

Teşekkür

Bu makalenin yazımında yardımlarını esirgemen Prof. Dr. Mahmut Nedim Doral'a teşekkür ederiz.

Kaynaklar

- Blevins FT, Hecker AT, Bigler GT, Boland AL, Hayes WC. The effects of donor age and strain rate on the biomechanical properties of bone-patellar tendon-bone allografts. *Am J Sports Med* 1994;22:328-33.
- Hamner DL, Brown CH Jr, Steiner ME, Hecker AT, Hayes WC. Hamstring tendon grafts for reconstruction of the anterior cruciate ligament: biomechanical evaluation of the use of multiple strands and tensioning techniques. *J Bone Joint Surg [Am]* 1999;81:549-57.
- Doral MN, Leblebicioglu G, Atay OA, Baydar ML, Tetik O, Atik S. Arthroscopy-assisted anterior cruciate ligament reconstruction with patellar tendon or hamstring autografts. *Bull Hosp Jt Dis* 2000;59:81-7.
- Aglietti P, Buzzi R, Zaccherotti G, De Biase P. Patellar tendon versus doubled semitendinosus and gracilis tendons for anterior cruciate ligament reconstruction. *Am J Sports Med* 1994;22:211-7.
- Rodeo SA, Arnoczky SP, Torzilli PA, Hidaka C, Warren RF. Tendon-healing in a bone tunnel. A biomechanical and histological study in the dog. *J Bone Joint Surg [Am]* 1993;75:1795-803.
- Giurea M, Zorilla P, Amis AA, Aichroth P. Comparative pull-out and cyclic-loading strength tests of anchorage of hamstring tendon grafts in anterior cruciate ligament reconstruction. *Am J Sports Med* 1999;27:621-5.
- Weiler A, Hoffmann RF, Stahelin AC, Bail HJ, Siepe CJ, Sudkamp NP. Hamstring tendon fixation using interference screws: a biomechanical study in calf tibial bone. *Arthroscopy* 1998;14:29-37.
- Magen HE, Howell SM, Hull ML. Structural properties of six tibial fixation methods for anterior cruciate ligament soft tissue grafts. *Am J Sports Med* 1999;27:35-43.
- Marder RA, Raskind JR, Carroll M. Prospective evaluation of arthroscopically assisted anterior cruciate ligament reconstruction. Patellar tendon versus semitendinosus and gracilis tendons. *Am J Sports Med* 1991;19:478-84.
- Otero AL, Hutcheson L. A comparison of the doubled semitendinosus/gracilis and central third of the patellar tendon autografts in arthroscopic anterior cruciate ligament reconstruction. *Arthroscopy* 1993;9:143-8.
- Shelbourne KD, Whitaker HJ, McCarroll JR, Rettig AC, Hirschman LD. Anterior cruciate ligament injury: evaluation of intraarticular reconstruction of acute tears without repair. Two to seven year followup of 155 athletes. *Am J Sports Med* 1990;18:484-8.
- Steiner ME, Hecker AT, Brown CH Jr, Hayes WC. Anterior cruciate ligament graft fixation. Comparison of hamstring and patellar tendon grafts. *Am J Sports Med* 1994;22:240-6.
- Selby JB, Johnson DL, Hester P, Caborn DN. Effect of screw length on bioabsorbable interference screw fixation in a tibial bone tunnel. *Am J Sports Med* 2001;29:614-9.
- Weiler A, Hoffmann RF, Siepe CJ, Kolbeck SF, Sudkamp NP. The influence of screw geometry on hamstring tendon interference fit fixation. *Am J Sports Med* 2000;28:356-9.
- Weiler A, Richter M, Schmidmaier G, Kandziora F, Sudkamp NP. The EndoPearl device increases fixation strength and eliminates construct slippage of hamstring tendon grafts with interference screw fixation. *Arthroscopy* 2001;17:353-9.
- Kocabay Y, Nawab A, Caborn DN, Nyland J. Endopearl augmentation of bioabsorbable interference screw fixation of a soft tissue tendon graft in a tibial tunnel. *Arthroscopy* 2004;20:658-61.
- Charlick DA, Caborn DN. Technical note: alternative soft-tissue graft preparation technique for cruciate ligament reconstruction. *Arthroscopy* 2000;16:E20.
- Howell SM, Wallace MP, Hull ML, Deutsch ML. Evaluation of the single-incision arthroscopic technique for anterior cruciate ligament replacement. A study of tibial tunnel placement, intraoperative graft tension, and stability. *Am J Sports Med* 1999;27:284-93.
- Shelbourne KD, Wilckens JH. Current concepts in anterior cruciate ligament rehabilitation. *Orthop Rev* 1990;19:957-64.
- Noyes FR, Mangine RE, Barber S. Early knee motion after open and arthroscopic anterior cruciate ligament reconstruction. *Am J Sports Med* 1987;15:149-60.
- Morgan CD, Kalman VR, Grawl DM. Definitive landmarks for reproducible tibial tunnel placement in anterior cruciate ligament reconstruction. *Arthroscopy* 1995;11:275-88.
- Beynon BD, Fleming BC, Johnson RJ, Nichols CE, Renstrom PA, Pope MH. Anterior cruciate ligament strain behavior during rehabilitation exercises in vivo. *Am J Sports Med* 1995;23:24-34.
- Morrison JB. The mechanics of the knee joint in relation to normal walking. *J Biomech* 1970;3:51-61.
- Noyes FR, Butler DL, Grood ES, Zernicke RF, Hefzy MS. Biomechanical analysis of human ligament grafts used in knee-ligament repairs and reconstructions. *J Bone Joint Surg [Am]* 1984;66:344-52.
- Frank CB, Jackson DW. The science of reconstruction of the anterior cruciate ligament. *J Bone Joint Surg [Am]* 1997;79:1556-76.
- Ventura CP, Wolchok J, Hull ML, Howell SM. An implantable transducer for measuring tension in an anterior cruciate ligament graft. *J Biomech Eng* 1998;120:327-33.
- Good L, Gillquist J. The value of intraoperative isometry measurements in anterior cruciate ligament reconstruction: an in vivo correlation between substitute tension and length change. *Arthroscopy* 1993;9:525-32.
- Seil R, Rupp S, Krauss PW, Benz A, Kohn DM. Comparison of initial fixation strength between biodegradable and metallic interference screws and a press-fit fixation technique in a porcine model. *Am J Sports Med* 1998;26:815-9.
- To JT, Howell SM, Hull ML. Contributions of femoral fixation methods to the stiffness of anterior cruciate ligament replacements at implantation. *Arthroscopy* 1999;15:379-87.
- Morgan CD, Stein DA, Leitman EH, Kalman VR. Anatomic tibial graft fixation using a retrograde bio-interference screw for endoscopic anterior cruciate ligament reconstruction. *Arthroscopy* 2002;18:E38.
- Scheffler SU, Sudkamp NP, Gockenjan A, Hoffmann RF,

- Weiler A. Biomechanical comparison of hamstring and patellar tendon graft anterior cruciate ligament reconstruction techniques: The impact of fixation level and fixation method under cyclic loading. *Arthroscopy* 2002;18:304-15.
32. Shapiro JD, Jackson DW, Aberman HM, Lee TQ, Simon TM. Comparison of pullout strength for seven- and nine-millimeter diameter interference screw size as used in anterior cruciate ligament reconstruction. *Arthroscopy* 1995;11:596-9.
33. Nagarkatti DG, McKeon BP, Donahue BS, Fulkerson JP. Mechanical evaluation of a soft tissue interference screw in free tendon anterior cruciate ligament graft fixation. *Am J Sports Med* 2001;29:67-71.
34. Staubli HU, Schatzmann L, Brunner P, Rincon L, Nolte LP. Mechanical tensile properties of the quadriceps tendon and patellar ligament in young adults. *Am J Sports Med* 1999; 27:27-34.
35. Markolf KL, Gorek JF, Kabo JM, Shapiro MS. Direct measurement of resultant forces in the anterior cruciate ligament. An in vitro study performed with a new experimental technique. *J Bone Joint Surg [Am]* 1990;72:557-67.