



Başparmak tetik parmak gevşetmelerinde olası komplikasyonlardan kaçınma yolları: Kadavra çalışması

References to avoid complications in releases of the trigger thumb: a cadaveric study

Halil BULDU,¹ Selim ÇEPEL,² Nail KIR,¹ Hasan AĞRITMIŞ³

¹İstanbul Üniversitesi Cerrahpaşa Tıp Fakültesi Ortopedi ve Travmatoloji Anabilim Dalı;

²İstanbul El Cerrahisi ve Mikrocerrahi Merkezi, İstanbul Vatan Hastanesi; ³İstanbul Üniversitesi Adli Tıp Kurumu

Amaç: Bu kadavra çalışmasında, başparmağın fleksör tendon kılıfındaki tenosinovite bağlı tetik parmak gelişen olgularda perkütan ya da açık yolla yapılan gevşetmelerde, eldeki çizgiler dikkate alınarak komplikasyonlardan kaçınma yolları üzerinde duruldu.

Çalışma planı: On adet taze kadavranın (10 erkek; ort. yaş 46; dağılım 31-62) 20 başparmağı üzerinde, interfalangeal katlantıdan itibaren metakarpofalangeal katlantıya kadar olan bölge diseke edilerek, dijital arterler, dijital sinirler, fleksör tendon, A1 pulley yapıları ortaya kondu. A1 pulleyin proksimal sınırı ile dijital sinirler ve dijital arterler arasındaki mesafe, A1 pulley proksimali ile başparmağın interfalangeal ve metakarpofalangeal katlantıları arasındaki mesafeler ölçüldü.

Sonuçlar: A1 pulleyin proksimal kenarı, metakarpofalangeal katlantının yaklaşık 3.5 mm distalinde; interfalangeal katlantının ise yaklaşık 35 mm distalinde yer almaktadır. Bu ölçümler, perkütan yolla yapılan gevşetmelerde radial dijital sinirin A1 pulley proksimalinde tendonu çaprazlaması nedeniyle olası bir hasar açısından önemlidir. Açık yolla yapılan gevşetmelerde, özellikle ulnar dijital sinir, pulleyin ortalama 1.95 mm ulnar tarafında seyrettiği için, pulleyin ortalama 3.40 mm uzağında bulunan radial dijital sinire göre daha riskli bir konuma sahiptir.

Çıkarımlar: Çalışmamızın bulguları, başparmak tetik parmak gevşetmelerinde, açık yol kullanılacaksa ulnar taraftaki dijital sinirin, perkütan yol kullanılacaksa metakarpofalangeal katlantının proksimalindeki radial dijital sinirin korunması açısından yararlı olabilir. İnterfalangeal ve palmar katlantılar dikkate alınarak bu komplikasyonlar önlenebilir.

Anahtar sözcükler: Antropometri; kadavra; parmak eklemi; tenosinovit/cerrahi; başparmak/anatomi ve histoloji/cerrahi.

Objectives: The aim of this cadaveric study was to demonstrate the utility of some visible landmarks in the hand in avoiding probable complications during percutaneous or open releases performed for the trigger thumb associated with flexor tendon tenosynovitis.

Methods: In this cadaveric study, we dissected 20 thumbs of 10 fresh cadavers (10 males; mean age 46 years; range 31 to 62 years) from the interphalangeal to the metacarpophalangeal creases to expose all digital arteries, nerves, the flexor tendon, and the A1 pulley. The following distances were measured: from the proximal edge of the A1 pulley to the digital arteries and nerves, and to the interphalangeal and metacarpophalangeal creases of the thumb.

Results: The proximal edge of the A1 pulley lies at a mean distance of 3.5 mm distal to the metacarpophalangeal crease, and about 35 mm distal to the interphalangeal crease. These values may be helpful during percutaneous releases in avoiding any injury to the radial digital nerve, which crosses the flexor tendon proximal to the A1 pulley. On the other hand, care should be taken for the ulnar digital nerve during open releases, which is at a higher risk than the radial digital nerve due to its closer proximity to the A1 pulley, the mean distances being 1.95 mm and 3.40 mm, respectively.

Conclusion: These data are helpful in avoiding injuries to the digital nerves, which imply that the digital nerve on the ulnar side of the A1 pulley is more vulnerable during open releases, while the radial digital nerve proximal to the metacarpophalangeal crease is more vulnerable during percutaneous attempts. Complications can be avoided if the interphalangeal and palmar creases are taken into consideration.

Key words: Anthropometry; cadaver; finger joint; tenosynovitis/surgery thumb/anatomy & histology/surgery.

Tetik parmak, çok sık karşılaşılan ve genelde cerrahi yöntemlere başvurularak yüksek oranda iyi sonuç alınan bir hastalıktır.^[1-3] Son yıllarda açık yöntemle yapılan gevşetmelerin yerini perkütan yolla yapılan gevşetmeler almaya başlamıştır. Her iki prosedür de rutin olarak uygulanan küçük çaplı cerrahilerden sayıldıkları için, olası komplikasyonlar genelde göz ardı edilmektedir. Bu komplikasyonlar içinde en önemlisi dijital sinir hasarı ve buna bağlı gelişen ağrılı nöromalardır.^[4] Diğer komplikasyonlar arasında, dijital arter hasarı, enfeksiyon, pulley hasarı, fleksör tendonun yay şeklini alması (bowstringing), eklem sertlikleri, güçsüzlük ve skar hassasiyeti sayılabilir.^[5-8]

Bu çalışmamızda birinci parmaktaki A1 pulleyin damar-sinir ilişkisi ve tetik parmak gevşetmelerinin seçilme nedeni, fleksör tenosinovitin en sık bu parmakta görülüyor olması^[1,9] ve gevşetme sırasında komplikasyon olasılığının en fazla bu parmakta olması^[1,4,10] ancak, bu önemine karşın yapılmış anatomik çalışmaların genelde 2-5. parmakları kapsamasıdır.^[10,11]

Gereç ve yöntem

Çalışmamız 10 adet taze kadavranın (10 erkek; ort. yaş 46; dağılım 31-62) 20 adet başparmağı üzerinde yapıldı. Kadavraların hiçbirinde el yaralanması, birinci metakarpofalangeal ve interfalangeal eklemlerde herhangi bir instabilite, hareket kısıtlılığı yoktu. Kadavralarda boy ortalaması 173 cm (dağılım 165 -180 cm) idi. Başparmağın A1 pulleyi, dijital arterler ve sinirlerde 3.5 kat büyütme mikroskop yardımıyla diseksiyon uygulandı. Diseksiyon sırasında birinci metakarpofalangeal eklem abduksiyon-

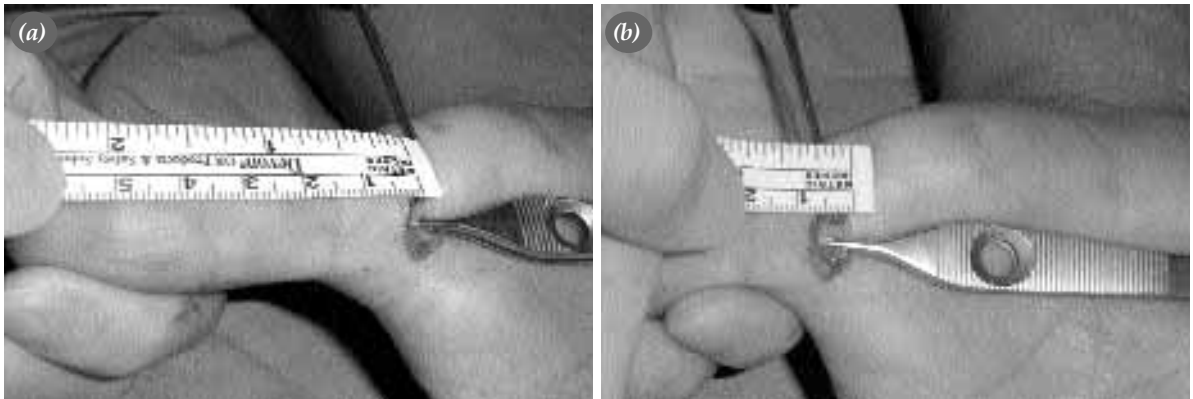
da ve tam ekstansiyonda tutuldu. A1 pulleyin tamamı, radial dijital arter ve sinir ile ulnar dijital arter ve sinir, interfalangeal eklem seviyesinden metakarpofalangeal çizginin yaklaşık 2 cm proksimaline kadar disekte edildi. Sonrasında interfalangeal çizgi ve metakarpofalangeal çizgi ile A1 pulley proksimal sınırı arasındaki mesafeler ölçüldü (Şekil 1a, b). A1 pulley proksimal sınırında, radial dijital sinir ve radial dijital arter ile A1 pulley lateral sınırı arası ölçüldü. Yine A1 pulley proksimal sınırında, ulnar dijital sinir ve ulnar dijital arter ile A1 pulley medial sınırı arası mesafeler ölçüldü. Diseksiyon ve ölçümlerin tamamı aynı kişi tarafından yapıldı.

Sonuçlar

Yapılan diseksiyonlar sırasında, dijital radial sinir, Carrozzella ve ark.^[4] tarafından bildirildiği gibi, yüzeysel planda izlendi. A1 pulley proksimal seviyesinde, pulleyin medial sınırı ile dijital ulnar sinir arasındaki mesafe ortalama 1.95 mm (dağılım 0-3 mm), standart sapması (SS) 1.23 bulundu. Diseksiyon sırasında 1 no'lu kadavranın ulnar dijital siniri, bir varyasyon olarak A1 pulleyin medial sınırı ile aynı hizada bulundu (Tablo 1).

Yapılan kadavra ölçümlerinde ortalama mesafe, en uzun-en kısa mesafeler ve SS için aşağıdaki değerler bulundu (Tablo 1).

- A1 pulley proksimal seviyesinde, pulleyin medial sınırı ile ulnar dijital arter arasındaki mesafe ortalama 3.15 mm (dağılım 2-4 mm; SS 0.74);
- A1 pulley proksimal seviyesinde, pulleyin medial sınırı ile ulnar dijital sinir arasındaki mesafe ortalama 2.05 mm (dağılım 0-3 mm; SS 0.99);



Şekil 1. Açık yöntemle yapılan başparmak tetik parmak gevşetmesi sırasında, (a) A1 pulley proksimali ile interfalangeal katlantı arasındaki mesafenin yaklaşık 35 mm, (b) A1 pulley proksimali ile palmar katlantı arasındaki mesafenin yaklaşık 3.5 mm olduğu görülmektedir.

Tablo 1. A1 pulleyin damar, sinir, el çizgileri ile milimetre cinsinden mesafeleri (Sağ/Sol parmaklar)

	A1 Medial-Arter	A1 Medial-Sinir	A1 Lateral-Arter	A1 Lateral-Sinir	A1 Proksimal-İnterfalangeal katlantı	A1 Proksimal-Palmar katlantı	Boy uzunluğu
1	2/3	0/0	4/4	3/3	35/35	3/3	1.75 cm
2	2/3	2/3	4/3	4/4	37/37	3/3	1.80 cm
3	4/4	2/3	3/3	2/3	35/36	2/2	1.68 cm
4	4/3	3/3	6/5	3/3	35/33	4/5	1.79 cm
5	4/4	3/2	5/6	5/6	35/33	5/4	1.82 cm
6	2/3	2/1	3/3	3/2	35/36	4/3	1.70 cm
7	3/4	2/3	4/3	4/4	35/35	3/3	1.71 cm
8	4/3	1/2	3/3	3/4	38/36	3/4	1.65 cm
9	2/3	3/3	5/4	3/3	34/35	3/3	1.69 cm
10	3/3	2/1	3/4	3/3	37/37	4/3	1.75 cm

A1 Medial-Arter: A1 pulley medialinde pulley - ulnar dijital arter arası mesafe; A1 Medial-Sinir: A1 pulley medialinde pulley-ulnar dijital sinir arası mesafe; A1 Lateral-Arter: A1 pulley lateralinde pulley- radial dijital arter arası mesafe; A1 Lateral-Sinir: A1 pulley lateralinde pulley- radial dijital sinir arası mesafe; A1 Proksimal-İnterfalangeal katlantı: A1 pulley proksimali ile interfalangeal katlantı arası mesafe; A1 Proksimal-PK: A1 pulley proksimali ile palmar katlantı arası mesafe.

- A1 pulley proksimal seviyesinde, pulleyin lateral sınırı ile radial dijital arter arasındaki mesafe ortalama 2.40 mm (dağılım 3-6 mm; SS 1.02);

- A1 pulley proksimal seviyesinde, pulleyin lateral sınırı ile radial dijital sinir arasındaki mesafe ortalama 3.40 mm (dağılım 2-6 mm; SS 0.94);

- A1 pulley proksimali ile interfalangeal katlantı arasındaki mesafe ortalama 35.45 mm (dağılım 33-37 mm; SS 1.31);

- A1 pulley proksimali ile palmar katlantı arasındaki mesafe ortalama 3.35 mm (dağılım 2-5 mm; SS 0.81) idi.

Tartışma

Radial dijital sinir, fleksör tendonu A1 pulley proksimal sınırının daha proksimal seviyesinde çaprazladığı için o seviyelerde radial dijital sinir risk altındadır. Fakat, distale doğru gidildikçe, radial dijital sinir fleksör tendonun uzağında ve lateralinde seyrederek.^[12,13]

Perkütan yolla yapılan gevşetme sırasında, bıçağın proksimale fazla itilmesiyle meydana gelebilecek olası bir radial dijital sinir hasarından, interfalangeal katlantı ve palmar katlantı ile A1 pulley proksimali arasındaki mesafelerin göz önüne alınmasıyla kaçınılabılır. Belirtilen bu iki landmark içinde, interfalangeal katlantı-A1 pulley arası mesafenin ölçülmesi, ölçüm kolaylığı, katlantının belirginliği, eklem hareketlerinden fazla etkilenmemesi ve en önemlisi de yapılan ölçümlerde değerlerin çok ka-

rarlı olması nedeniyle, daha yerinde olacaktır. A1 pulleyin proksimal seviyelerinde radial dijital sinir risk altında olmasına karşın, ulnar dijital sinir, A1 pulley seviyesinde pulleyin daha uzağında seyretmesine rağmen bu seviyelerde özellikle risk altındadır.

Açık yöntemle yapılan başparmak tetik parmak gevşetmelerinde, gevşetme seviyesindeki dijital sinir ve arter komşuluğu önem kazanmakta iken, perkütan yapılan gevşetmelerde pulleyin proksimal seviyesinin tayini önem kazanmaktadır. Proksimal seviyenin belirlenmesinden sonra, Bayat ve ark.^[14] tarafından da işaret edildiği gibi, 4-8 mm arasında (ortalama 6 mm) olan A1 pulley boyunca gevşetme yapılmalıdır.

Bain ve ark.^[5] tarafından yapılan bir çalışmada, perkütan başparmak gevşetmesi için alınan belirleyici nokta olarak metakarpofalangeal katlantı kullanılmıştır. Ancak, A1 pulleyin proksimali metakarpofalangeal katlantının yaklaşık 3.35 mm distalinde yer almaktadır (Şekil 1). Bu durumda, metakarpofalangeal katlantı üzerinden yapılacak bir başparmak tetik parmak gevşetmesinde A1 pulleyin yaklaşık 3.5 mm proksimalinde çalışılmış olunacaktır; bu ise radial dijital sinirin fleksör tendonu çaprazladığı, bu nedenle özellikle risk altında bulunduğu sahaya yaklaşmamıza neden olur.

Açık başparmak tetik parmak gevşetmelerinde, daha yüzeysel planda seyreden sinirler, daha derin planlarda seyreden dijital arterlere göre özellikle risk altındadır.^[4] Bu iki dijital sinirden özellikle ulnar dijital sinir, ortalama 1.95 mm pulleyin uzağında sey-

rettitiği için, pulleyin ortalama 3.40 mm uzağında seyreden radial dijital sinire göre daha fazla risk altındadır.

Kaynaklar

1. Turowski GA, Zdankiewicz PD, Thomson JG. The results of surgical treatment of trigger finger. *J Hand Surg [Am]* 1997; 22:145-9.
2. Eastwood DM, Gupta KJ, Johnson DP. Percutaneous release of the trigger finger: an office procedure. *J Hand Surg [Am]* 1992;17:114-7.
3. Blumberg N, Arbel R, Dekel S. Percutaneous release of trigger digits. *J Hand Surg [Br]* 2001;26:256-7.
4. Carrozzella J, Stern PJ, Von Kuster LC. Transection of radial digital nerve of the thumb during trigger release. *J Hand Surg [Am]* 1989;14(2 Pt 1):198-200.
5. Bain GI, Turnbull J, Charles MN, Roth JH, Richards RS. Percutaneous A1 pulley release: a cadaveric study. *J Hand Surg [Am]* 1995;20:781-4.
6. Maneerit J, Sriworakun C, Budhrajana N, Nagavajara P. Trigger thumb: results of a prospective randomised study of percutaneous release with steroid injection versus steroid injection alone. *J Hand Surg [Br]* 2003;28:586-9.
7. Wolfe SW. Tenosynovitis. In: Green DP, Hotchkiss RN, Pederson WC, editors. *Green's operative hand surgery*. Vol. 2, 4th ed. Philadelphia: Churchill Livingstone; 1999. p. 2022-44.
8. Greider JL. Trigger thumb and finger release. Blair WF, Steyers CM, editors. *Techniques in hand surgery*. Baltimore: Lippincott Williams & Wilkins; 1996. p. 567-73.
9. Newport ML, Lane LB, Stuchin SA. Treatment of trigger finger by steroid injection. *J Hand Surg [Am]* 1990;15:748-50.
10. Lin GT, Amadio PC, An KN, Cooney WP. Functional anatomy of the human digital flexor pulley system. *J Hand Surg [Am]* 1989;14:949-56.
11. Wilhelmi BJ, Snyder N 4th, Verbesev JE, Ganchi PA, Lee WP. Trigger finger release with hand surface landmark ratios: an anatomic and clinical study. *Plast Reconstr Surg* 2001;108:908-15.
12. Ha KI, Park MJ, Ha CW. Percutaneous release of trigger digits. *J Bone Joint Surg [Br]* 2001;83:75-7.
13. Cihantimur B, Akin S, Ozcan M. Percutaneous treatment of trigger finger. 34 fingers followed 0.5-2 years. *Acta Orthop Scand* 1998;69:167-8.
14. Bayat A, Shaaban H, Giakas G, Lees VC. The pulley system of the thumb: anatomic and biomechanical study. *J Hand Surg [Am]* 2002;27:628-35.