



Elastofibroma dorsi: Nadir görülen bir omuz ağrısı nedeni

Elastofibroma dorsi: an unusual cause of shoulder pain

**Bekir Murat ÇINAR, Sercan AKPINAR, Alihan DERİNCEK,
Salih BEYAZ, Mustafa UYSAL**

Başkent Üniversitesi Tıp Fakültesi Ortopedi ve Travmatoloji Anabilim Dalı

Amaç: Elastofibroma dorsi (ED) nedeniyle cerrahi tedavi uygulanan hastalar değerlendirildi.

Çalışma planı: Çalışmaya ED tanısı konan ve yakınmalarının sürmesi nedeniyle cerrahi tedavi uygulanan 13 hasta (11 kadın, 2 erkek; ort. yaş 54; dağılım 43-74) alındı. Altı hastada sağ, beş hastada sol ve iki hastada iki taraflı tutulum vardı. Tüm hastalarda, omzun öne fleksiyon ve adduksiyon hareketleri sırasında kitle skapula alt köşesinde görünür hale gelmekteydi. Dokuz hastada sırtta şişlik ve ağrı, dördünde ise omuz hareketleri ile oluşan atlama hissi ve omuz ağrısı yakınması vardı. Tanı 10 hastada manyetik rezonans görüntüleme, üç hastada ise bilgisayarlı tomografi ile kondu; hiçbir hastaya tanı amaçlı biyopsi uygulanmadı. Cerrahi tedavi olarak, tüm hastalarda marjinal sınırlarda tümör eksizyonu yapıldı. Hastalar, ameliyat sonrası dönemde nüks açısından ultrasonografi ile değerlendirildi. Ortalama takip süresi 32 ay (dağılım 8-90 ay) idi.

Sonuçlar: Tümörlerin hepsi, skapula alt köşesinde, serratus anterior, romboid ve latissimus dorsi kasları arasında, toraks duvarına yapışık bulundu. Çıkarılan kitlelerin ortalama büyüklüğü 9x6x3 cm (dağılım 5x3x1-14x8x3 cm) idi. Tanı bütün hastalarda histopatolojik olarak doğrulandı. Tüm hastalarda ana yakınmalar geriledi. Cerrahi sonrasında dört hastada hematoma görüldü. Bu hastalar cerrahi girişime gerek kalmadan iyileşti. Hiçbir hastada nüks görülmedi.

Çıkarımlar: Elastofibroma dorsi, klinik olarak az rastlandığı için omuzla ilgili yakınmalarda tanı olarak düşünülmelidir. Yakınmaları olan hastalarda, tümörü marjinal sınırlarda çıkarmak yeterlidir.

Anahtar sözcükler: Fibrom/cerrahi; manyetik rezonans görüntüleme; skapula; omuz ağrısı/etioloji; yumuşak doku neoplazileri/cerrahi; göğüs neoplazileri/cerrahi; bilgisayarlı tomografi.

Objectives: We evaluated patients who underwent surgical treatment for elastofibroma dorsi (ED).

Methods: The study included 13 patients (11 women, 2 men; mean age 54 years; range 43 to 74 years) who were treated surgically for ED that caused persistent symptoms. Involvement was on the right in six patients, on the left in five patients, and bilateral in two patients. All the patients presented with a mass lesion that became apparent at the lower corner of the scapula on shoulder flexion and adduction. The complaints were swelling and pain on the back in nine patients, and a snapping sound on shoulder movements together with pain in four patients. Diagnosis of ED was made by magnetic resonance imaging (n=10) and computed tomography (n=3), with no utilization of preoperative biopsy. Marginal tumor excision was performed in all cases. Evaluation for recurrence was made by ultrasonography. The mean follow-up period was 32 months (range 8 to 90 months).

Results: All the masses were located at the inferior corner of the scapula, with adherence to the thorax between the serratus anterior, rhomboid, and latissimus dorsi muscles. The mean size of the surgical specimens was 9x6x3 cm (range 5x3x1 to 14x8x3 cm). Clinical diagnosis was confirmed by histopathologic examination in all cases. All major complaints resolved after surgery. Hematoma occurred in four cases postoperatively, but resolved without the need for surgical intervention. No recurrence was observed.

Conclusion: Even though ED is a rare clinic entity, it should be recalled while evaluating shoulder pathologies. Marginal excision is adequate for the treatment of patients with sustaining complaints.

Key words: Fibroma/surgery; magnetic resonance imaging; scapula; shoulder pain/etiology; soft tissue neoplasms/surgery; thoracic neoplasms/surgery; tomography, X-ray computed.

Yazışma adresi / Correspondence: Dr. Bekir Murat Çınar, Başkent Üniversitesi Tıp Fakültesi, Ortopedi ve Travmatoloji Anabilim Dalı, Adana Uygulama ve Araştırma Merkezi, Baraj Yolu 1. Durak, 01250 Yüreğir, Adana. Tel: 0241 - 327 27 27 e-posta: cinarbm@gmail.com

Başvuru tarihi / Submitted: 03.02.2008 **Kabul tarihi / Accepted:** 09.06.2009

© 2009 Türk Ortopedi ve Travmatoloji Derneği / © 2009 Turkish Association of Orthopaedics and Traumatology

Elastofibroma dorsi (ED), sık rastlanmayan, fibröz dokudan kaynaklanıp yavaş büyüme eğiliminde olan, ancak neoplastik olmayan yumuşak doku tümördür.^[1-5] Sıklıkla skapulanın alt köşesinde latissimus dorsi ile serratus anterior kasları arasında, toraks duvarının periostuna yapışık olarak bulunur.^[2,3,6,7] Otopsi çalışmalarında görülme oranı %13 ile %17 arasında bildirilmiştir.^[8] Çoğunlukla 50 yaş üzeri kadın hastalarda tek taraflı olarak karşımıza çıksa da, %10 oranında her iki tarafta da görülebilir.^[9] Etiyolojisi tam olarak tanımlanamamıştır.^[2] Bazı çalışmalarda, yinelenen travmalar sonrası göğüs duvarı ile skapula arasında oluşan mekanik sürtünme sonucu oluşabileceği bildirilmiştir.^[1] Hastaların yarısında klinik yakınmaya yol açmayabilir. Genel olarak şişlik, sırt ve omuz ağrısı, sırtta atlama sesi gibi yakınmalara yol açar.^[5,6,10] Beş santimetreden büyük ağırlı şişlikler hem hastada hem cerrahda malignite şüphesi yaratabilir.^[2,3] Tanı için dikkatli bir radyolojik değerlendirmenin bazı yazarlar tarafından yeterli olduğu bildirilse de, malignitenin dışlanması açısından biyopsi yapılmasını öneren yazarlar da vardır.^[2,3,7,11-14]

Elastofibroma dorsinin tanı ve tedavisi ile ilgili çok az klinik çalışma bulunmakta ve EB üzerine bazı tartışmalar sürmektedir. Bu çalışmada, ED klinik yakınmaları olan ve cerrahi tedavi uyguladığımız hastalar değerlendirildi.

Hastalar ve yöntem

2001-2007 yılları arasında cerrahi tedavi uygulanan 13 hasta (11 kadın, 2 erkek; ort. yaş 54; dağılım 43-74) geriye dönük olarak incelendi. Altı hastada sağ, beş hastada sol ve iki hastada iki taraflı tutulum vardı. Hastaların polikliniğe geliş nedenleri, sıklık sırasına göre sırtta kitle, sırtta yanıcı ağrı nedeniyle

uyuyamama, omuz etrafında ağrı ve omuz hareketi sırasında atlama sesi idi. Dokuz hastada, sırttaki kitleyi hissetmelerini takiben ortalama dört ay (dağılım 1-9 ay) sonra sırt ve omuz ağrılarının başladığı belirlendi. Dört hastada ise omuz hareketleri sırasında atlama ve ağrı yakınması vardı. Tüm hastalarda, omzun öne fleksiyon ve adduksiyon hareketleri sırasında kitle skapula alt köşesinde görünür hale gelmekteydi (Şekil 1).

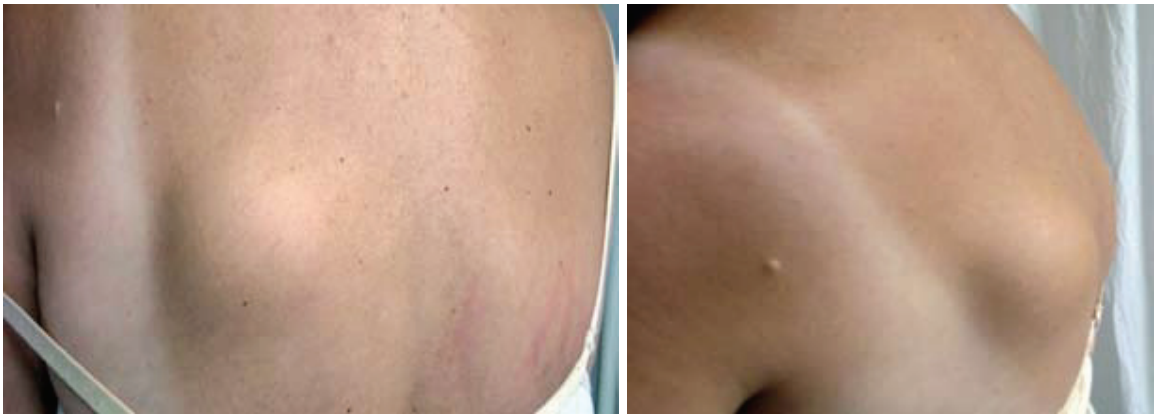Tanı amacıyla manyetik rezonans görüntüleme (MRG) veya bilgisayarlı tomografi (BT) kullanıldı. Ameliyat öncesinde hiçbir hastada tanı amaçlı biyopsi yapılmadı. Hastalar, cerrahi sonrası dönemde nüks açısından ultrasonografi (USG) ile değerlendirildi. Ortalama takip süresi 32 ay (dağılım 8-90 ay) idi.

Cerrahiye hazırlık aşamasında hastalara, yüzüstü pozisyonda ve etkilenen taraf üst ekstremitenin rahatça hareket etmesine imkân verecek şekilde pozisyon verildi. Skapula alt köşesinde, kotlara paralel olacak şekilde transvers bir cerrahi kesi yapıldı. Bütün tümörler marjinal sınırlarda çıkartıldı. Cerrahi yarayı kapatırken, ölü boşluk kalmaması için bir adet aspiratif dren konduktan sonra etraf kas dokuları, dışarıdan içeriye doğru toraks duvarına tespit edildi.

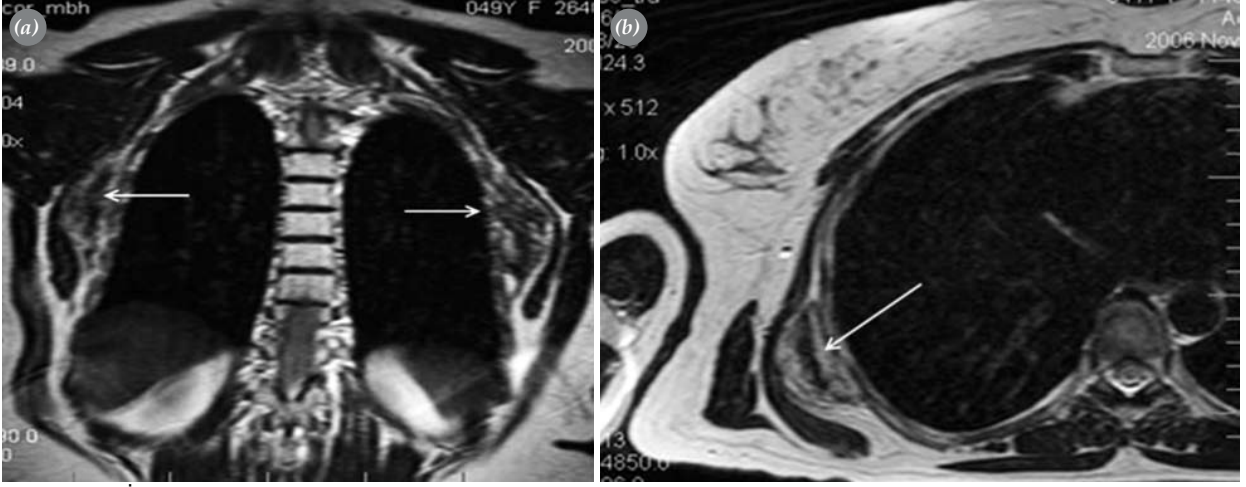
Sonuçlar

Radyolojik olarak bütün olgularda skapula alt köşesinde, sınırları düzensiz, toraks duvarına komşu kitle gözlemlendi (Şekil 2).

Tüm tümörler skapula alt köşesinde, serratus anterior, romboid ve latissimus dorsi kaslarının arasında, altıncı, yedinci kotların periostuna yapışık olarak saptandı. Tümör sınırları hiçbir olguda tam olarak seçilebilir değildi, kapsüler yapıya rastlanmadı. Ameliyat



Şekil 1. Skapula alt köşesinde elastofibroma dorsinin görünümü.

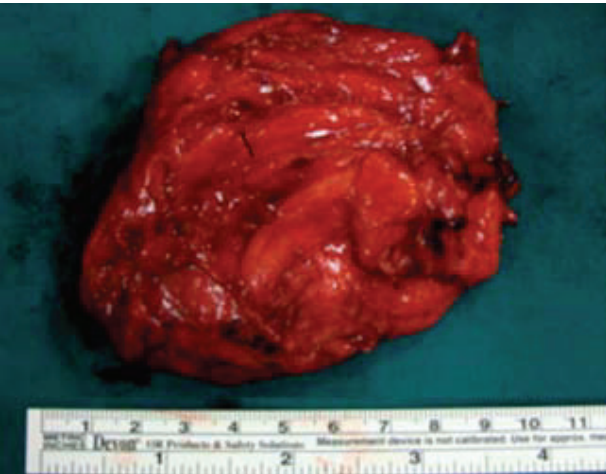


Şekil 2. (a) İki taraflı tutulum olan bir olguda elastofibroma dorsi (ED) T1-ağırlıklı koronal manyetik rezonans (MR) görüntüsü. **(b)** Tek taraflı tutulum olan bir olguda MR görüntüsünde toraks duvarına komşu ED ile uyumlu kitle lezyonu.

sonrası drenlerden toplanan ortalama drenaj miktarı 147 ml (dağılım 70-300 ml) idi. Çıkarılan kitlelerin ortalama büyüklüğü 9x6x3 cm (dağılım 5x3x1-14x8x3 cm) idi (Şekil 3). Tüm hastaların patoloji sonuçları, klinik ve radyolojik sonuçlarla paralel olarak elastofibroma ile uyumlu bulundu.

Cerrahi öncesinde sırt ve omuz ağrısı olan dokuz hastada ameliyat sonrası yakınmaların geçtiği görüldü. Sırtında atlama ve omzunda ağrı yakınması olan dört hasta ise, atlama yakınmaları geçmesine rağmen, hafif bir sırt ağrısından yakınmaktaydı.

Takiplerde komplikasyon olarak dört hastada hematoma görüldü. Bu hastaların üçünde klinik takipler sırasında hematoma kendiliğinden çözüldü. Bir hastada, bir kez enjektör ile hematoma aspirasyonu uygulandı ve takip eden dönemde ek girişim gerekmedi.



Şekil 3. Çıkarılan kitlenin görünümü.

Hiçbir hastada cerrahiye bağlı olarak yara yeri enfeksiyonu görülmedi ve nüks gelişmedi.

Tartışma

Elastofibroma dorsi, etyolojisi tam olarak açıklanamayan selim yumuşak doku kitlesidir.^[2] Bazı çalışmalarda, toraks duvarı ile skapula arasında tekrarlayan travmalar sonucu fibroelastik dokunun reaktif büyümesi olarak tarif edilmiştir.^[4] Sıklıkla baskın kullanılan sağ tarafta ve ağır işlerde çalışan kişilerde rastlanmasından dolayı, EB gelişimine travmanın neden olabileceği vurgulanmıştır.^[7] Nagamine ve Nohara^[15] ise 170 hastanın incelenmesinde olguların %32'sinde aile öyküsü saptamışlar ve genetik yatkınlık olabileceğini bildirmişlerdir. Bazı yazarlar ise fibröz dokuda dejenerasyon oluşumundan dolaşım yetersizliğinin sorumlu olduğunu ileri sürmüşlerdir.^[16] Klinik olarak nadir görülse de, 55 yaş üzeri otopsi olgularında kadınların %24.4'ünde, erkeklerin ise %11.2'sinde, 3 cm veya daha küçük kitlenin bulunduğu gösterilmiştir.^[16] Genel olarak erkek/kadın oranı 2/5 olarak bildirilse de, Chandrasekar ve ark.^[3] olguların %80'inin erkek olduğunu bildirmişlerdir. İki taraflı tutulum %10 oranında bildirilmiştir.^[9,17] Çalışmamızda hastaların %84.6'sı kadındı ve bunların da çoğunluğu ev kadını idi; hiçbir olguda aile öyküsü yoktu. Lezyonun saptandığı taraf açısından eşit dağılım vardı. Bu bulgular, etyolojik açıdan travma dışında diğer etkenlerin de rol oynayabileceğini göstermektedir.

Elastofibromun tipik yerleşim yeri skapula alt köşesidir. Ayrıca, aksilla, mediasten, mide, inguinal bölge ve ayak gibi atipik yerleşim gösterebilir.^[15] Olgularımı-

zın tümünde kitle tipik yerleşim yerinde idi. Elastofibroma dorsi bulunan hastaların yarısında klinik olarak sorun bulunmamaktadır.^[5,6,10] Kitlenin zaman içinde büyümesi ile birlikte, hastalarda sırt ve omza vuran ağrı, omuz hareketleri sırasında atlama hissi kendini gösterir ve uzanırken sırtta şişlik hissedilebilir hale gelir. Omza yayılan ağrı farklı tanı ve tedavilere yol açabilir. Majo ve ark.^[5] inceledikleri 10 hastanın üçünün daha önce sıkışma sendromu tanısıyla başarısız bir tedavi gördüğünü, altı hastada ise sırtta ağrılı atlama nedeniyle cerrahi tedavi öncesinde fizyoterapi ve steroid enjeksiyonu uygulandığını; kitlenin ancak cerrahi çıkarımı sonrasında yakınmaların geçtiğini bildirmişlerdir. Skapulotorasik hareketler sırasında skapulunun, kitlenin üzerinden atlaması ile ağrılı krepitus gelişebilir. Oluşan bu krepitus, toraks kavitesi tarafından kuvvetlendirilerek, duyulur bir ses haline dönüşür.^[18] Bu durumun diğer etyolojik nedenleri arasında skapula altında osteokondrom, kötü kaynamış kot veya skapula, sinir yaralanmasına bağlı gelişen kas atrofisi sonucu skapula ile kotlar arasındaki dokuların incilmesi ve skapula çevresindeki bursal yapıların enflamasyonu sayılabilir.^[19] Olgularımızın dördünde, yakınmaların konservatif tedaviye rağmen devam etmesi üzerine cerrahi tedavi uygulandı.

Elastofibroma dorsi tanısı koymak için farklı değerlendirmeler vardır. İleri yaştaki bir kadın hastada tipik yerleşim ve iki taraflı tutulum varlığı öncelikli öntanı olarak ED'yi düşündürülebilir. Fizik muayenede kitle, hastanın yapacağı omuz fleksiyonu ve adduksiyon hareketiyle görünür hale gelir. En önemli radyolojik değerlendirme yöntemi MRG'dir.^[7,11] Sınırları düzensiz ve heterojen yapıda olan kitlenin MR görüntüsü karakteristiktir. Malghem ve ark.^[11] MRG incelemesinde kitle içindeki fibröz dokuların çevre kas dokuları ile benzer sinyal özelliği gösterirken, yağ dokunun kitleye göre daha yüksek sinyal özelliği gösterdiğini, bu bulguların kitle için patognomik olduğunu belirtmişlerdir. Naylor ve ark.^[7] da radyolojik değerlendirmenin tanı için yeterli olduğunu bildirmişlerdir. Massengill ve ark.^[12] biyopsi yapılmasının gereksiz olduğunu, tipik klinik ve radyolojik bulgular ile doğru tanı konulabileceğini belirtmişlerdir. Çalışmamızdaki hastaların MRG bulguları literatürle benzer bulunmuştur. Solivetti ve ark.^[20] ise tanı amaçlı USG kullanımının yeterli ve ucuz bir yöntem olduğunu bildirmişlerdir. Olgularımızda USG'yi son klinik kontrollerde nüks takibi için kullandık. Kransdorf ve ark.^[21] radyolojik olarak MRG veya BT ile değeri-

dirimenin, histopatolojik değerlendirmeyle uyumlu olduğunu bildirmişlerdir.

Elastofibroma dorsinin ayırıcı tanısında klinik olarak lipom, fibrom, agresif fibromatozis, desmoid tümör ve sarkom düşünülebilir.^[4,13] Lokal nüks bildirilmemiştir. Genel olarak derin yerleşimli 5 cm'den büyük şişlik var ise malignite düşünülebilir.^[2,3] Alberghini ve ark.^[22] bir olguda ED'ye eşlik eden yüksek dereceli iğsi hücreli sarkom saptamışlar ve ikisi arasında bağ olabileceğini bildirmişlerdir. Bu bakımdan tanı amaçlı biyopsi yapılmasını önerenler de vardır. Hayes ve ark.^[14] tanı amaçlı kalın iğne biyopsisi önerirken, Daigeler ve ark.^[4] ise kitlenin heterojen yapısından dolayı açık biyopsi önermişlerdir.

Domanski ve ark.^[13] ince iğne aspirasyon biyopsi yaptıkları hastaların sonuçlarının yüksek oranda tanı koydurucu olduğunu, cerrahi biyopsi yapılmasının gereksiz olduğunu bildirmişlerdir. Klinik muayene ve radyolojik değerlendirmenin yeterli olduğunu düşündüğümüzden dolayı hiçbir hastada tanı amaçlı biyopsi uygulamadık. Elastofibroma dorsinin histopatolojik incelemesinde, miksoid dejenerasyon gösteren fibroadipoz doku içerisinde küçük yuvarlak, düzgün sınırlı, parlak eozinofilik elastik lif kesitleri görüldü.

Elastofibroma dorsinin tedavisinde, birçok yazar tarafından, yakınması olan hastalarda marjinal sınırlarda kitlenin çıkartılmasının yeterli olduğu belirtilmiştir.^[1-3,5,6,9] Yakınması olmayan hastalarda ise kesin tanı amaçlı biyopsi yapılmasını önerenler vardır.^[2] Ancak, özellikle yaşlı ve radyolojik olarak iki taraflı tutulum saptanan olgularda biyopsi yapılmasına gerek olmadığı vurgulanmıştır. Muramatsu ve ark.^[2] ise hastada yakınmaya yol açmayan 5 cm üzerindeki kitlenin malign lezyon açısından çıkartılmasını, takip planlanan hastalarda ise histolojik tanıyı doğrulamak için biyopsi önermişlerdir.

Cerrahi tedavi sonrası karşılaşılan en sık sorun hematoma veya seroma oluşmasıdır.^[2-4] Geniş bir alanda yapışık olan kitlenin çıkarımı sonrasında dikkatli bir kanama kontrolü yapılması ve kolun istirahata alınması önerilmiştir.^[4] Çalışmamızdaki hastalarda, kitlenin cerrahi çıkarımı sonrası oluşan geniş ölü boşluğun kapatılması, çevre kas dokuların kotların periostuna tespit edilmesi ile sağlandı. Hastaların hiçbirinde seroma oluşmadı. Sadece dört hastada hematoma görüldü ve buna neden olarak bu hastaların yeterli ekstremitte istirahati yapmamış olması düşünüldü. Klinik olarak

takip edilen bu hastalarda hematoma cerrahi müdahaleye gerek olmadan çözüldüğü gözlemlendi.

Sonuç olarak ED, orta yaş grubu hastalarda skapula alt köşesinde görülen iyi huylu bir tümördür. Klinik olarak az rastlandığı için, omuzla ilgili yakınmalarda tanı akla getirilmelidir. Klinik ve radyolojik değerlendirme tanı için yeterlidir. Yakınmaları olan hastalarda, tümörü marjinal sınırlarda çıkarmak tedavi için yeterli olmaktadır.

Kaynaklar

- Haney TC. Subscapular elastofibroma in a young pitcher: a case report. *Am J Sports Med* 1990;18:642-4.
- Muramatsu K, Ihara K, Hashimoto T, Seto S, Taguchi T. Elastofibroma dorsi: diagnosis and treatment. *J Shoulder Elbow Surg* 2007;16:591-5.
- Chandrasekar CR, Grimer RJ, Carter SR, Tillman RM, Abudu A, Davies AM, et al. Elastofibroma dorsi: an uncommon benign pseudotumour. *Sarcoma* 2008;2008:756565.
- Daigeler A, Vogt PM, Busch K, Pennekamp W, Weyhe D, Lehnhardt M, et al. Elastofibroma dorsi-differential diagnosis in chest wall tumours. *World J Surg Oncol* 2007;5:15.
- Majó J, Gracia I, Doncel A, Valera M, Núñez A, Guix M. Elastofibroma dorsi as a cause of shoulder pain or snapping scapula. *Clin Orthop Relat Res* 2001;(388):200-4.
- Briccoli A, Casadei R, Di Renzo M, Favale L, Bacchini P, Bertoni F. Elastofibroma dorsi. *Surg Today* 2000;30:147-52.
- Naylor MF, Nascimento AG, Sherrick AD, McLeod RA. Elastofibroma dorsi: radiologic findings in 12 patients. *AJR Am J Roentgenol* 1996;167:683-7.
- Giebel GD, Bierhoff E, Vogel J. Elastofibroma and pre-elastofibroma-a biopsy and autopsy study. *Eur J Surg Oncol* 1996;22:93-6.
- Kara M, Dikmen E, Kara SA, Atasoy P. Bilateral elastofibroma dorsi: proper positioning for an accurate diagnosis. *Eur J Cardiothorac Surg* 2002;22:839-41.
- Oueslati S, Douira-Khomsy W, Bouaziz MC, Zaouia K. Elastofibroma dorsi: A report on 6 cases. *Acta Orthop Belg* 2006;72:237-42.
- Malghem J, Baudrez V, Lecouvet F, Lebon C, Maldague B, Vande Berg B. Imaging study findings in elastofibroma dorsi. *Joint Bone Spine* 2004;71:536-41.
- Massengill AD, Sundaram M, Kathol MH, el-Khoury GY, Buckwalter JH, Wade TP. Elastofibroma dorsi: a radiological diagnosis. *Skeletal Radiol* 1993;22:121-3.
- Domanski HA, Carlén B, Sloth M, Rydholm A. Elastofibroma dorsi has distinct cytomorphologic features, making diagnostic surgical biopsy unnecessary: cytomorphologic study with clinical, radiologic, and electron microscopic correlations. *Diagn Cytopathol* 2003;29:327-33.
- Hayes AJ, Alexander N, Clark MA, Thomas JM. Elastofibroma: a rare soft tissue tumour with a pathognomonic anatomical location and clinical symptom. *Eur J Surg Oncol* 2004;30:450-3.
- Nagamine N, Nohara Y, Ito E. Elastofibroma in Okinawa. A clinicopathologic study of 170 cases. *Cancer* 1982;50:1794-805.
- Järvi OH, Lämsimies PH. Subclinical elastofibromas in the scapular region in an autopsy series. *Acta Pathol Microbiol Scand A* 1975;83:87-108.
- Kılıç D, Şahin E, Fındıkcıoğlu A, Bal N, Tercan F, Hatipoğlu A. Bilateral elastofibroma dorsi. *Türk Toraks Dergisi* 2007;8:52-4.
- Percy EC, Birbrager D, Pitt MJ. Snapping scapula: a review of the literature and presentation of 14 patients. *Can J Surg* 1988;31:248-50.
- Manske RC, Reiman MP, Stovak ML. Nonoperative and operative management of snapping scapula. *Am J Sports Med* 2004;32:1554-65.
- Solivetti FM, Bacaro D, Di Luca Sidozzi A, Cecconi P. Elastofibroma dorsi: ultrasound pattern in three patients. *J Exp Clin Cancer Res* 2003;22:565-9.
- Kransdorf MJ, Meis JM, Montgomery E. Elastofibroma: MR and CT appearance with radiologic-pathologic correlation. *AJR Am J Roentgenol* 1992;159:575-9.
- Alberghini M, Bacchini P, Pignatti G, Maltarello MC, Zanella L, Maraldi NM, et al. Histochemical and ultrastructural study of an elastofibroma dorsi coexisting with a high grade spindle cell sarcoma. *Eur J Histochem* 2004;48:173-8.