



# Kapitellum kırığı sonrası kronik longitudinal radioulnar instabilite tedavisinde Sauvé-Kapandji ve ters Sauvé-Kapandji teknikleri

Pedro HERNÁNDEZ-CORTÉS<sup>1</sup>, Rafael GÓMEZ-SÁNCHEZ<sup>1</sup>,  
Miguel PAJARES-LÓPEZ<sup>1</sup>, Francisco O'VALLE-RAVASSA<sup>2</sup>

<sup>1</sup>San Cecilio Üniversitesi Hastanesi, Ortopedi ve Travmatoloji Bölümü, Granada, İspanya;

<sup>2</sup>Granada Üniversitesi, Tıp Fakültesi, Patoloji Anabilim Dalı, Granada, İspanya

Essex-Lopresti lezyonlarının nadir görülen bazı atipik formları tanımlanmış olsa da, literatürde bildirilen longitudinal radioulnar instabilite olgularında genellikle radius başı kırığı ve proksimal ve distal radioulnar eklemlerde yaralanma söz konusudur. Bu çalışmada kapitellum kırığı ile birlikte Essex-Lopresti lezyonu olan bir hastayı bildiriyoruz. Olgumuzda el bileğinde Sauvé-Kapandji ve dirsekte ters Sauvé-Kapandji tekniklerinin kombine olarak uygulanması ile orta vadede başarılı sonuçlar alınmıştır. El bileği ve önkol yakınması olmasa bile deplase kapitellum kırıklı hastalarda longitudinal radioulnar instabilite akla getirilmelidir.

**Anahtar sözcükler:** Sauvé-Kapandji tekniği; longitudinal radioulnar instabilite.

1951 yılında, Peter Essex-Lopresti longitudinal radioulnar instabilitenin bir tipi olan ve günümüzde kendi adı ile anılan Essex-Lopresti lezyonunu tanımlamıştır.

[1] Yaralanma genellikle açık el üzerine yüksek bir enerjiyle düşme sonucunda önkolun aksiyel yönde zorlanmasından kaynaklanmaktadır. Radius başının, interosseöz membranın (IOM) ve distal radioulnar ekleminin (DRU) yaralanması önkolun aksiyel yönde instabilitesine neden olur.[2]

İlk değerlendirmede Essex-Lopresti yaralanması genellikle gözden kaçabilir. Bununla birlikte kronik olgularda tedavinin daha zor ve bazen de başarısız olması bu lezyonlarda erken teşhisin önemini arttırmaktadır.[2]

Radiusun proksimal yönde migrasyonuna engel olan ana yapı kapitellumdur. İnterosseöz membran, triangu-

ler fibrokıkırdak ve distal radioulnar eklem ligamenti ise migrasyonun önlenmesinde katkıda bulunan yumuşak dokulardır.[3]

Çalışmamızda atipik bir Essex Lopresti yaralanması olan olgumuza uyguladığımız yeni cerrahi tedavi yöntemini ve sonuçlarını değerlendirmeyi amaçladık.

## Olgu sunumu

Herhangi bir hastalık öyküsü olmayan sağ elini kullanan 32 yaşındaki erkek hasta yüksekte düşme sonrasında ilk olarak başka bir sağlık kurumunda değerlendirildi. Burada yapılan muayenede sol humerus kondil ve distal ulna kırıkları ve dorsal transskafoid perilunat kırıklı-çıkığı tespit edildi ve radius ve ulna arası Kirschner teli, vida ve pinleme ile osteosentez yapıldı (Şekil 1a, b).

**Yazışma adresi:** Dr. Miguel Pajares-López. Departamento de Ortopedia-Traumatología, del Hospital Universitario San Cecilio, Av. Dr. Olóriz 16, 18012-Granada, Espana.

Tel: (+34) 958 023 077 e-posta: mpajareslopez@hotmail.com

**Başvuru tarihi:** 21.11.2012 **Kabul tarihi:** 16.03.2013

©2014 Türk Ortopedi ve Travmatoloji Derneği

Bu yazının çevrimiçi İngilizce versiyonu  
www.aott.org.tr adresinde  
doi: 10.3944/AOTT.2014.3121  
Karekod (Quick Response Code)

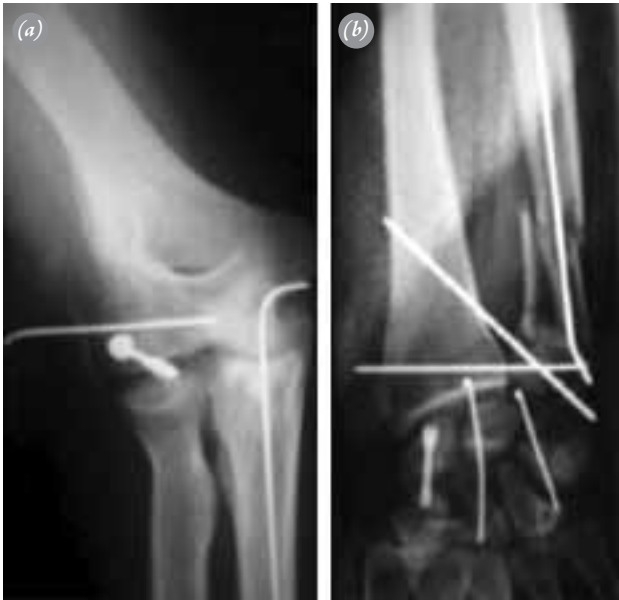

Hasta 2009 yılının Mart ayında, ilk ameliyatından 8 hafta sonra kliniğimize başvurdu.

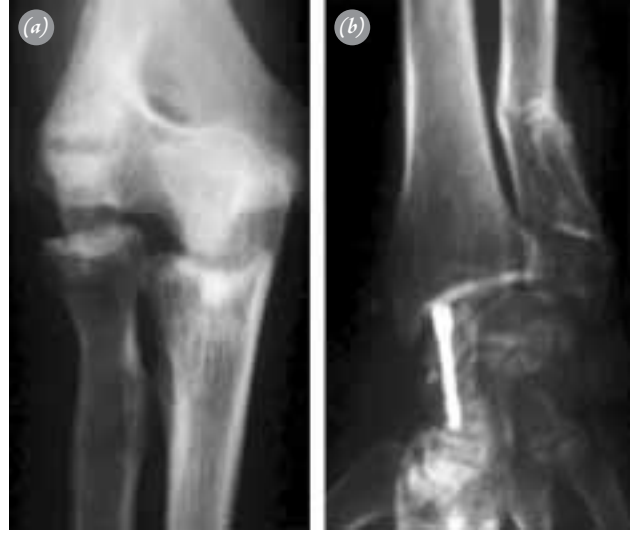Hastanın dirsek ve el bilek implantları çıkarttık, ancak Skafoid kırığı iyileşmediğinden dolayı Herbert vidalarını koruduk. Daha sonra rehabilitasyon için hastayı bir fizik tedavi merkezine yönlendirdik. Hasta 3 ay sonra sol dirsek ve el bileği ulnar tarafındaki ağrı ve güçsüzlük yakınmaları ile başvurdu.

Hastanın yeni radyografisi çekildi ve önkolda proksimal ve distal radioulnar çıkık, humerus kondilinde deformite ve radiusun proksimale doğru migrasyonu görüldü (Şekil 2a, b). Hastaya 3D rekonstrüksiyonlu bilgisayarlı tomografi (BT) yapılarak bulgular doğrulandı. Kronik interosseous membran yaranması ve atipik longitudinal radioulnar instabilite düşünüldü. Hastanın dirsek ekstansiyonunda 45°'lik kaybı, en fazla 95°'lik fleksiyonu ve global pronasyon-supinasyonda 60°'lik eklemler hareket açıklığı vardı.

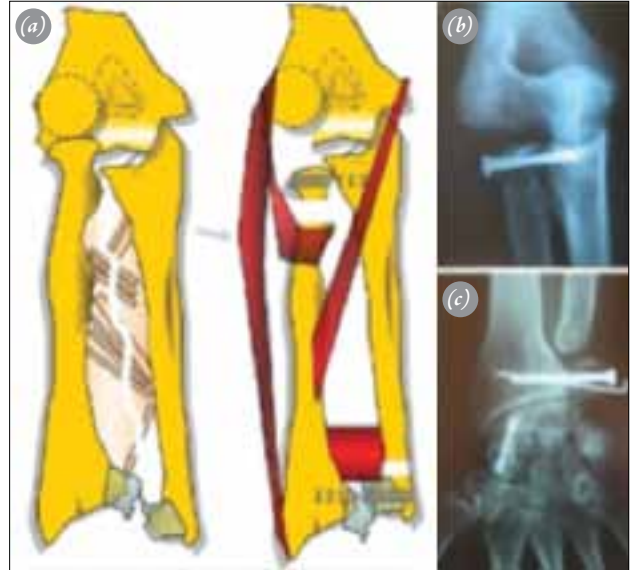
Hasta önerilen yeni bir cerrahi rekonstrüksiyon işlemini onayladı. Hastaya, el bileğinde Sauvé-Kapandji ve dirsekte ters Sauvé-Kapandji yöntemi ile rekonstrüksiyon uygulandı (Şekil 3a-c). Radius başının küçük sigmoid çentiğe arthrodezi yapılacak şekilde distale kaydırılması ile kapitelluma takılma önlenildi ve dirsek fleksiyon ekstansiyonu açıldı. Radius ve distal ulna boynunda psödoartroz oluşturulup pronasyon-supinasyon açıldı.



**Şekil 1.** Kliniğimize başvuru sırasındaki radyografiler. Kazadan 6 hafta sonra sol dirseğin ve el bileğinin radyografik görüntüsü: **(a)** Humerus kondil kırığı 4.0 mm'lik spongiöz vida ve Kirschner teli kullanılarak tespit edilmiş. **(b)** Intramedüller Kirschner teli ile ulna osteosentezini, distal radioulnar ekleme transfiksasyonu ve karpus transskafoid karpal çıkığa Kirschner teli ve Herbert vidası ile fiksasyonu gösteren el bileği radyografisi.

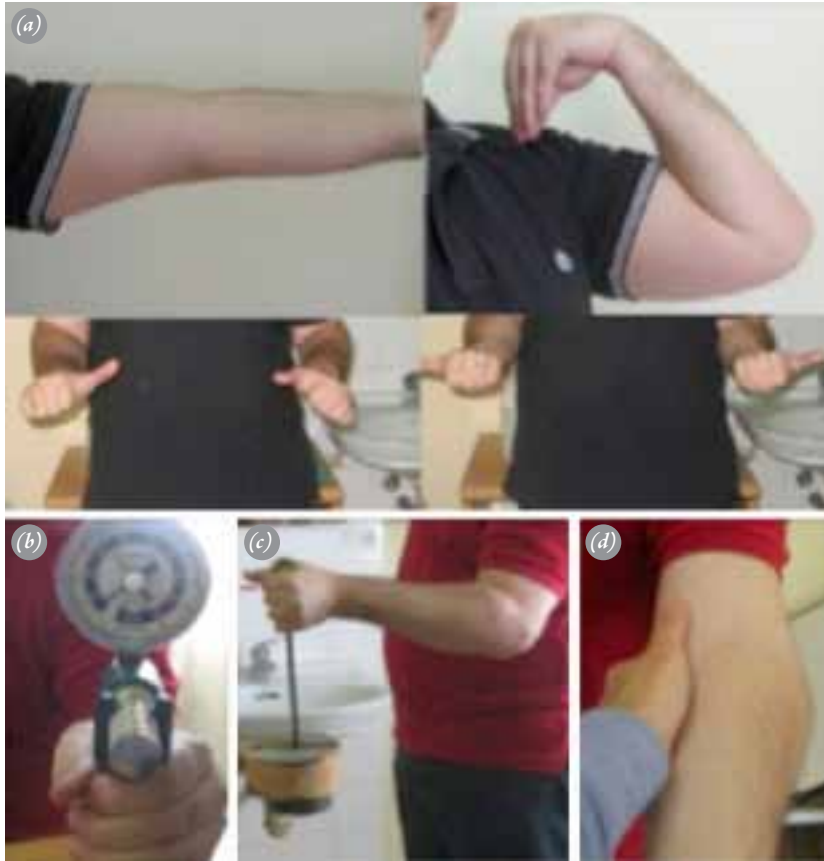

**Şekil 2.** Vidaların ve çivilerin çıkarılmasından sonra dirsek radyografileri: **(a)** Humerus kondilindeki deformite ve radiusun proksimal migrasyonu. **(b)** Radiusun distal migrasyonuna bağlı kötü kaynaklı ulna ve radioulnar uyumsuzluk.



**Şekil 3.** Cerrahi tedavi: **(a)** Lezyonun şematik çizimi (sol) ve el bileğinde ve dirsekte Sauvé-Kapandji girişimi planlaması. **(b)** Ters Sauvé-Kapandji girişiminin iki yıllık radyografik takibi. Tam kaynama olmamasına rağmen, radius başı ve küçük sigmoid çentik arasında stabilite sağlanmış. **(c)** Sol el bileğindeki Sauvé-Kapandji girişiminin iki yıllık radyografik takibi. [Bu şekil, derginin [www.aott.org.tr](http://www.aott.org.tr) adresindeki çevrimiçi versiyonunda renkli görülebilir.]

Altı haftalık rehabilitasyon sonucunda hasta günlük aktivitelerinde ve istirahatte ağrısız idi ve el bilek ve dirsek hareket açıklıkları normal sınırlardaydı (Şekil 4a). Hastanın bu fonksiyonel sonucunu 2. yıldaki kontrolünde de koruduğu görüldü. Jamar dinamometre ile üst ekstremitede kavrama gücü sol el için 35 kg ve sağ el için



**Şekil 4.** İki yıllık takipte fonksiyonel sonuçlar **(a)** Eklem hareket açıklığı. Hasta tam bir ekstansiyona ve 120°'lik dirsek fleksiyon açısına ulaştı. Pronasyon-supinasyon hareketi normale yakındı. **(b)** Son kontrolde elin kavrama gücü 35 kg. **(c)** Hasta 12 kg kaldıracabiliyordu, **(d)** Hastanın hafif bir asemptomatik varus instabilitesi vardı. [Bu şekil, derginin [www.aott.org.tr](http://www.aott.org.tr) adresindeki çevrimiçi versiyonunda renkli görülebilir.]

51 kg olarak ölçüldü (Şekil 4b). Hasta 12 kg'ı kaldıracabiliyordu (Şekil 4c) ve varus stres testi uygulamasında makul oranda laksite görülmesine rağmen dirseğinde instabilite yakınması yoktu (Şekil 4d).

### Tartışma

Longitudinal radioulnar instabilite ile ilgili hemen hemen bütün çalışmalar radius başı kırığı, interosseöz membran rüptürü ve distal radioulnar eklem yaralanmalarını içermektedir.<sup>[4,5]</sup> Bununla birlikte Essex-Lopresti yaralanmasının bazı atipik şekilleri de tanımlanmıştır. Bunlar arasında kırık olmadan radius başı ve distal radioulnar eklem çıkığı, Essex-Lopresti ile birlikte görülen radius diafiz kırığı, radius başı ve ulna diafizinin kompleks kırığı ile birlikte olan interosseöz membran yaralanması, distal radioulnar eklem yaralanması ile olan longitudinal instabilite ve radius boyun kırığı ile olan Essex-Lopresti lezyonu sayılabilir.<sup>[4,6-10]</sup>

Bildiğimiz kadarıyla bu çalışma kapitellum kırığı ile farklı bir Essex-Lopresti yaralanmasının ilk örneğidir.

Bu lezyonun pato-anatomisi ve biyomekaniği klasik longitudinal radioulnar instabilite ile aynıdır. Sabo ve ark. yaptıkları kadavra çalışmasında kapitellum eksizyonunun proksimal radioulnar kinematiğe önemli bir etkisini saptamamış olsalar da, modellerinde IOM yaralanmasını değerlendirmemişlerdir.<sup>[11]</sup>

Hastamıza başlangıçta distal radioulnar eklemle transfiksasyon yapılması, radiusun migrasyonunu önledi, ancak ulnanın internal fiksasyonu, distal radioulnar eklemle çapraz pinleme ve altı haftalık immobilizasyona rağmen IOM'un iyileşmesinin başarısızlıkla sonuçlandığı saptandı.<sup>[7]</sup> Tellerin çıkarılmasından sonra radius proksimal yönde yer değiştirdi. Dirsek ağrısı, hareket kısıtlılığı, proksimal ve distal radioulnar eklemlerde çıkığa neden oldu.

Kronik longitudinal radioulnar instabilitede güvenli bir rekonstrüksiyon yöntemi yoktur. İngilizce literatür sadece birkaç vaka ile sınırlıdır.<sup>[1,4,5,12-14]</sup> Bu olgular için yapılan tedavide radiusun proksimale migrasyonunun önlenmesi ve distal radioulnar ilişkisinin normal durumu-

na getirilmesi amaçlanır.<sup>[3]</sup> Cerrahi seçenekler arasında radiokapitellar eklem restorasyonu, uzunluk-eşitleyici girişimler, IOM rekonstrüksiyonu veya radioulnar eklem artrodezi veya bu işlemlerin bir kombinasyonu sayılabilir.

Klasik Essex-Lopresti yaralanmalarında radius başı kırığına yönelik olarak taze donmuş radius başı allogreftleri veya radius başı protezleri ile rekonstrüksiyon da denenmiştir.<sup>[13-15]</sup> Fakat hastamızda radius başı yaralanması olmadığı için bu tedavi seçenekleri uygun değildi. Kapitellumda avasküler nekroz riski nedeniyle ve rekonstrüksiyon amacıyla humerus kondil osteotomisi yapmayı da düşünmedik.

Distal ulna rezeksiyonu, Sauvé-Kapandji işlemi ve ulnanın segmental olarak kısılması gibi girişimler erken postoperatif dönemde normal ulnar varyansı sağlasa da, longitudinal instabilitesi sorununu çözemezler.<sup>[5,10,16]</sup>

IOM rekonstrüksiyonu amacıyla aralarında kemik-patellar tendon-kemik otogrefti de olan birçok teknik tanımlanmıştır.<sup>[17-19]</sup> Son olarak kurtarıcı bir girişim, radioulnar sinostoz da denenmiştir.<sup>[20]</sup>

Radioulnar ilişkiyi normal haline getirmek için en uygun yöntem olarak radioulnar artrodez yapılmasını uygun gördük. Radius başının küçük sigmoid çentiği kadar ilerletilerek artrodez yapılması radiusu kapitellum başından kurtardı ve dirseğin fleksiyon ekstansiyon hareket açıklığını tekrar kazandırdı. Bu işlem sonucunda önkolda oluşan rotasyon kısıtlılığı distalde el bileğine yapılan Sauvé-Kapandji girişimi ile giderildi. Benzer bir teknik proksimal radioulnar sinostozun tedavisi amacıyla da uygulanmıştır.<sup>[21]</sup> Uyguladığımız teknik 2 yıllık takipte çok iyi sonuç vermiştir.

Bununla birlikte, eklem temas yüzeyinin azalması ve lateral kolondaki yük dağılımı değişikliğine bağlı olarak ulnohumeral eklem yüklenmesinin ve osteoartrit riskinin artması beklenebilir.<sup>[22]</sup>

Sonuç olarak, deplase kapitellum kırığında olası bir radioulnar longitudinal instabilite akla getirilmelidir. Humerus kondil malunionunun ve radiusun proksimale migrasyonunun tedavisinde el bileğinde Sauvé-Kapandji ve dirsekte ters Sauvé-Kapandji girişimlerinin kombine olarak uygulanması orta dönemde başarılı sonuçlar sağlayabilir.

**Çıkar örtüşmesi:** Çıkar örtüşmesi bulunmadığı belirtilmiştir.

## Kaynaklar

1. Essex-Lopresti P. Fractures of the radial head with distal radio-ulnar dislocation; report of two cases. J Bone Joint Surg Br 1951;33B:244-7.
2. Dodds SD, Yeh PC, Slade JF 3rd. Essex-lopresti injuries.

Hand Clin 2008;24:125-37.

3. Rozental TD, Beredjikian PK, Bozentka DJ. Longitudinal radioulnar dissociation. J Am Acad Orthop Surg 2003;11:68-73.
4. Edwards GS Jr, Jupiter JB. Radial head fractures with acute distal radioulnar dislocation. Essex-Lopresti revisited. Clin Orthop Relat Res 1988;234:61-9.
5. Trousdale RT, Amadio PC, Cooney WP, Morrey BF. Radio-ulnar dissociation. A review of twenty cases. J Bone Joint Surg Am 1992;74:1486-97.
6. Eglseider WA, Hay M. Combined Essex-Lopresti and radial shaft fractures: case report. J Trauma 1993;34:310-2.
7. Gong HS, Chung MS, Oh JH, Lee YH, Kim SH, Baek GH. Failure of the interosseous membrane to heal with immobilization, pinning of the distal radioulnar joint, and bipolar radial head replacement in a case of Essex-Lopresti injury: case report. J Hand Surg Am 2010;35:976-80.
8. Auyeung J, Broome G. The Essex-Lopresti lesion: a variant with a bony distal radioulnar joint injury. J Hand Surg Br 2006;31:206-7.
9. Rodriguez-Martin J, Pretell-Mazzini J, Vidal-Bujanda C. Unusual pattern of Essex-Lopresti injury with negative plain radiographs of the wrist: a case report and literature review. Hand Surg 2010;15:41-5.
10. Duckworth AD, Clement ND, Aitken SA, Ring D, McQueen MM. Essex-Lopresti lesion associated with an impacted radial neck fracture: interest of ulnar shortening in the secondary management of sequelae. J Shoulder Elbow Surg 2011;20:19-24.
11. Sabo MT, Fay K, McDonald CP, Ferreira LM, Johnson JA, King GJ. Effect of coronal shear fractures of the distal humerus on elbow kinematics and stability. J Shoulder Elbow Surg 2010;19:670-80.
12. Jungbluth P, Frangen TM, Arens S, Muhr G, Kälicke T. The undiagnosed Essex-Lopresti injury. J Bone Joint Surg Br 2006;88:1629-33.
13. Karlstad R, Morrey BF, Cooney WP. Failure of fresh-frozen radial head allografts in the treatment of Essex-Lopresti injury. A report of four cases. J Bone Joint Surg Am 2005;87:1828-33.
14. Szabo RM, Hotchkiss RN, Slater RR Jr. The use of frozen-allograft radial head replacement for treatment of established symptomatic proximal translation of the radius: preliminary experience in five cases. J Hand Surg Am 1997;22:269-78.
15. Heijink A, Morrey BF, van Riet RP, O'Driscoll SW, Cooney WP 3rd. Delayed treatment of elbow pain and dysfunction following Essex-Lopresti injury with metallic radial head replacement: a case series. J Shoulder Elbow Surg 2010;19:929-36.
16. Sowa DT, Hotchkiss RN, Weiland AJ. Symptomatic proximal translation of the radius following radial head resection. Clin Orthop Relat Res 1995;317:106-13.

17. Marcotte AL, Osterman AL. Longitudinal radioulnar dissociation: identification and treatment of acute and chronic injuries. *Hand Clin* 2007;23:195-208.
18. Adams JE, Steinmann SP, Osterman AL. Management of injuries to the interosseous membrane. *Hand Clin* 2010;26:543-8.
19. Adams JE, Culp RW, Osterman AL. Interosseous membrane reconstruction for the Essex-Lopresti injury. *J Hand Surg Am* 2010;35:129-36.
20. Peterson CA 2nd, Maki S, Wood MB. Clinical results of the one-bone forearm. *J Hand Surg Am* 1995;20:609-18.
21. Kamineni S, Maritz NG, Morrey BF. Proximal radial resection for posttraumatic radioulnar synostosis: a new technique to improve forearm rotation. *J Bone Joint Surg Am* 2002;84-A:745-51.
22. Ikeda M, Oka Y. Function after early radial head resection for fracture: a retrospective evaluation of 15 patients followed for 3-18 years. *Acta Orthop Scand* 2000;71:191-4.