

Koyun (Kıvırcık Koyunu) ve Keçilerde (Kıl Keçisi) Ventriculus cordis'lerin Stereolojik Metot'la Değerlendirilmesi

Nazan GEZER İNCE¹, K. Oya KAHVECİOĞLU¹

¹ İstanbul Üniversitesi Veteriner Fakültesi Anatomi Anabilim Dalı 34320 Avcılar İstanbul

** Sorumlu Yazar: Nazan GEZER İNCE*

İstanbul Üniversitesi Veteriner Fakültesi Anatomi Anabilim Dalı 34320 Avcılar İstanbul

Geliş Tarihi / Received: 15.12.2009

ÖZET

Bu çalışmada stereolojik bir yöntem kullanılarak Kıvırcık koyunu ile Kıl keçisinde kalp ventriküllerinin hacminin hesaplanması amaçlandı. Bu amaçla, 30 adet Kıvırcık koyunu (15 erkek, 15 dişi) ve 30 adet Kıl keçisi (15 erkek, 15 dişi) olmak üzere toplam 60 hayvan kalbi kullanıldı. Kalbin ağırlık ölçümlerinden sonra, Cavalieri prensibi kullanılarak ventriculus cordis ve bölümlerinin (ventriculus dexter yan duvarı, ventriculus sinister yan duvarı, ventriculus dexter boşluğu, ventriculus sinister boşluğu ve septum interventriculare) hacimleri hesaplandı. Hesaplamalar sonucunda cinsiyet farklılığı göz önüne alınarak; karkas, kalp ve ventriculus'ların ağırlıkları ile kalpte hesaplanan hacim verilerinin ortalama değerleri alınarak tüm verilerin korelasyon analizleri yapıldı.

Kıvırcık koyunu ve Kıl keçilerinin cinsiyet farkı göz önüne alınarak ve alınmadan yapılan tür karşılaştırmalarında ortalama değerler arasındaki farkın, $p < 0,01$ ile $p < 0,001$ düzeylerinde değişen öneme sahip olduğu tespit edildi. Cinsiyet farkı göz önüne alınmadan yapılan tür karşılaştırmalarında ventriculus dexter hacminde $p < 0,01$; incelenen diğer özelliklerde $p < 0,001$ düzeyinde öneme sahip farklar gözlemlendi. Cinsiyet farklılıkları göz önüne alınarak yapılan değerlendirmelerde ise ortalama değerler arasında erkek koyun (Koç) ve keçilerin (Teke) ventriculus dexter hacminde $p < 0,01$ düzeyinde fark görülürken koyun ve keçilerde ventriculus dexter hacminin önem taşımadığı ancak dişilerde kalp ağırlığının $p < 0,01$ seviyesinde önemli olduğu tespit edildi.

Anahtar Kelimeler: Kıvırcık koyunu, Kıl keçisi, kalp, hacim, stereoloji

ABSTRACT

EXAMINATION OF VENTRICULI CORDIS BY STEREOLOGIC METHOD IN SHEEP (KIVIRCIK SHEEP) AND GOATS (HAIR GOAT)

The aim of this study was to determinate the heart ventricle volumes of Kıvırcık sheep and Hair goats by using a stereologic method. From thirty Kıvırcık sheeps (15 males and 15 females) and thirty Hair goats (15 males and 15 females) total sixty hearts were used. After weighing and recording the hearts, the volumes of ventricles and their sections (right ventricle's side wall, left ventricle's side wall, right ventricle cavity, left ventricle cavity, and interventricular septum) were

calculated by Cavalieri principle. At the end of the calculations considering sex differentiations, correlation analysis of all the data were done by using the carcass, heart and ventriculi weights and the mean heart volumes.

At the species comparison of Kivircik sheep and Hair goats with and without sex variations, differences at $p<0,01$ - $p<0,001$ levels were determined between the mean volumes without taking the sex variation into account, a $p<0,01$ level difference was observed in right ventricle volume and a $p<0,001$ difference in the other characteristics examined. At evaluations by considering the sex variations, there was a $p<0,01$ level difference between the mean values of right ventricle of (Rams) and bucks. In sheep and goats the right ventricle volume had no importance however, heart weight had a $p<0,01$ level significance.

Key Words: Kivircik Sheep, Hair Goat, heart, volume, stereology

Giriş

Dolaşım sisteminin merkezi olan kalp, boşluklara sahip kassel bir organdır (Dursun, 2001). Yerleşimi türlere göre farklılık göstermekle birlikte koyun ve keçilerde 2. ile 5. intercostal boşluk arasında yer alır (Ghoshal, 1975).

Kalp hacminin doğru ve net olarak değerlendirilebilmesi için sayısız araştırmalar yapılmıştır. Sağlıklı insan ve deney hayvanlarında hem ventriculus dexter hacminin hesaplanmasında ve net görüntünün oluşturulmasında (Aebischer ve Czegledy, 1989; Cui ve ark., 2004; Dubel ve ark., 1988; Eichstaedt ve ark., 1992; Ishigaki ve ark., 1996; Mahoney ve ark., 1987) hem de ventriculus sinister hacminin tahmin edilmesinde (Al-Kahawaja ve ark., 1988; Levy ve Hernigou, 1991; Yagi ve ark., 1996) farklı metotlar oluşturulmuş ve uygulanmıştır (Heusch ve ark., 1999; Lee ve ark., 1975). Kalbi oluşturan bölümlerin hacimlerinin bilinmesi hastalık teşhis ve tedavisinde büyük öneme sahiptir. Araştırmacılar, özellikle hastalık tanısına yönelik olarak kalbin görüntülenmesi ve hacminin hesaplanmasında birçok yeni denemelerde bulunmuşlardır (Eichstaedt ve ark., 1992; Helbing ve ark., 1995; Noordegraaf ve ark., 1997). Sıklıkla da kalp hastalıklarının teşhis ve tedavisinde kalp ventriküllerinin görüntülenebilmesi ve hacminin hesaplanmasını sağlayabilecek yöntemler denenmiştir. Bazı kalp hastalıklarının ventriculus'larda şekil değişikliklerine yol açtığı gibi, ventrikül hacminde de sapmalara neden olabileceği ileri sürülmüştür (Noordegraaf ve ark., 1997). Hipertansiyon tedavisinde kullanılan ilaçların ventriculus sinister'deki hipertrofinin azalması

üzerine etkileri, MR görüntüleri ile tespit edilmiş (Eichstaedt ve ark., 1992), yaygın kalp hastalıklarında ise diastol ve sistol kapasitesinin bir hacim göstergesi olabileceği üzerinde durulmuştur (Rominger ve ark., 2000).

Hayvanlarda kalp üzerinde birçok araştırmalar yapılmıştır. Tazı gibi koşucu hayvanlarda, yarışçı ve yarışçı olmayan gruplarda kalp ağırlığının, vücut ağırlığı, yaş ve cinsiyete göre değerlendirildiği, bununla birlikte kalbin vücut ağırlığına oranında yaşın, cinsiyetin ve yarışçı özelliğinin çok fazla etkili olmadığı bildirilmiştir (Schoning ve ark., 1995).

Köpeklerde sağ ventrikül hacmi hesaplanırken, sıvı yer değiştirme prensibi ile alınan ölçümler ekokardiyografik ölçümlerle karşılaştırılmış ve aralarında pozitif yönde yüksek bir oran olduğu saptanmıştır (Aebischer ve Czegledy, 1989).

Al-Khawaja ve ark.(1988) tarafından ventriculus sinister'in hacminin tam olarak bilinmesinin kalp hastalıkları ve kalp performansının değerlendirilmesinde klinik bakımdan önemli olduğu vurgulanmıştır. Bu konuda ideal bir yöntemin olmadığı göz önünde bulundurularak "Radioisotopik" metodun sol ventrikül hacmini ölçmede uygun olabileceği ileri sürülmüştür (Al-Khawaja ve ark., 1988).

Denenen başka bir yöntem ise kalp boşlukları içine yerleştirilen balonları kullanarak hacim hesaplamaktır (Lee ve ark., 1994; Sapin ve ark., 1993; Siu ve ark., 1993).

Uygulanan bu yöntemlerle kalbin anatomik yapısının korunması mümkün olmamıştır. Heusch ve ark. (1999) tarafından oluşturulan

model gerçek anatomik oluşuma çok yakın aynı zamanda kalın plastikten yapılmıştır ve 3 boyutlu ekokardiyografi, anjiyografi ve MR'ı inceleyebilme ve mukayese edebilme imkanı vermiştir. Geometrik bir modele bağlı olmadan yapılan 3 boyutlu ekokardiyografi ve MR teknikleri uygulanarak yüksek düzeyde gerçeğe yakın sonuçlara ulaşılmıştır.

Sonuç olarak denenen bütün bu metotların en güvenilir sonucu veren uygulamayı elde etmeye yönelik çalışmalar olduğu görülmüştür.

Düzenli ya da simetrik bir şekle sahip nesnelerin hacimleri $V = t \times a$ şeklindeki matematik formülüyle hesaplanmıştır. Formüldeki (v) hacmi, (t) nesnenin yüksekliğini ve (a) nesnenin taban alanını tanımlar (Sahin ve ark., 2003a; Sahin ve ark., 2003b). Düzensiz şekle sahip nesnelerin hacimlerini hesaplamada Cavalieri Prensibi adı verilen yöntem kullanılmaktadır. Bu yöntem 1635 yılında İtalyan matematikçi Bonaventura Cavalieri tarafından 3 boyutlu nesnelerin hacmini tahmin etmek amacıyla geliştirilmiştir (Odaci ve ark., 2003, Roberts ve ark., 1997). Bu metot halen kendi ismiyle anılmakta ve çok farklı alanlarda kullanılmaktadır (Saper, 1999).

Cavalieri prensibi'nde hacim oranını hesaplamak amacıyla şu formül kullanılır (Howard ve Reed, 1998).

$$V_v(Y, \text{ref}) = P_p(Y, \text{ref}) = P(Y) / P(\text{ref})$$

Yakın geçmişe kadar 3 boyutlu nesnelere (hücre, doku ve organlarda) hacim hesaplayabilmek için kullanılan yöntemlerin doğruluğunun tartışılır olmasına rağmen son yıllarda sıfır hatalı yeni stereolojik yöntemlerle en doğru kantitatif analiz yapmak mümkün olmuştur (Bertram, 2001; Glaser ve Glaser, 2000; Sahin ve ark., 2003a; Sahin ve ark., 2003b, Sahin ve ark., 2001). Stereolojik yöntemle hacim hesaplamada MR ve ultrasound görüntüleri kullanılarak da doğru değerlendirmeler yapılabileceği görülmüştür (Sahin ve ark., 2003a; Sahin ve ark., 2003b).

Cavalieri yöntemi, kesit almak ve nokta saymak sureti ile hesaplanmış olan hacim değerlerini sorgulayabilmektedir. Elde edilen kesit sayısını ya da kullanılan nokta sıklığının yeterli olup olmadığını sorgulamak amacıyla

elde edilen verilerin hata katsayısı hesaplanır (Gundersen ve Jensen, 1987). Hata katsayısı % 5 ve altında ise yapılan işlemin doğruluğuna karar verilir (Mazonakis ve ark., 1998; Sahin ve ark., 2003a; Sahin ve ark., 2003b).

Bu çalışmada, ülkemiz yerli koyun ve keçi ırkları içerisinde önemli bir paya sahip olan (Aytuğ ve ark., 1990; Kaymakçı ve ark., 2001) Kıvrıcık koyunu ve Kıl keçisi kullanılması amaçlanmıştır. Böylece ırkların morfolojik özelliklerinin bilinmesi, hem klinik uygulamaları açısından hastalık teşhislerine yardımcı olması bakımından hem de elde edilen verilerin dünya koyun ve keçi ırklarıyla karşılaştırma imkanını ortaya koyması açısından faydalı olacağı düşünülmüştür.

Gereç ve Yöntem

Çalışmada, ortalama 8 ay-1 yaş civarında 30 Kıvrıcık koyunu (15 erkek, 15 dişi) ve 30 Kıl keçisi (15 erkek, 15 dişi) olmak üzere toplam 60 hayvan kalbi kullanıldı. Karkas ağırlıkları ve cinsiyetleri belirlenmiş olan hayvanlardan alınan kalpler, daha önceden her hayvan için özel hazırlanmış üzeri materyale ait bilgilerin yazılı olduğu %10'luk formaldehit solüsyonuyla dolu saklama kapları içerisine konuldu. Böylece kalplerin tespit işlemi yapılmış oldu. Formaldehit solüsyonunda (%10'luk) tespiti yapılmış olan kalplerin üzeri temizlendikten sonra dijital hassas terazi (1 mg hassasiyetinde) kullanılarak ağırlıkları tartıldı. Bu işlemden sonra kalpler, sulcus coronarius hizasından enine kesilerek atrium ve ventrikülüs'ların birbirinden ayrılması sağlandı. Alınan ventrikülüs'ların tekrar dijital hassas terazide (1 mg hassasiyetinde) ağırlıkları tartıldı. Daha sonra ventrikülüs'lerden stereolojik materyal kesitleri alınmak (Mayhew ve Olsen, 1991; Mazonakis ve ark., 1998) üzere kesit aralığı ayarlanabilir özellikte olan elektrikli salam kesim makinesi kullanıldı.


Cavalieri prensibi ile hacmi hesaplanacak kalpler eşit kalınlıkta dilimlere ayrıldı (Pakkenberg, 1992) (Şekil 1). Hacim tahmini için 0,6 cm kalınlıkta dilimlerin alınması ile kalp ventriküllerinin büyüklüğüne göre 6 ile 10 adet arasında kesitler elde edildi (Mayhew ve

Olsen, 1991; Mazonakis ve ark., 1998). Bu kesitlerin, aynı yöne bakan yüzleri üste gelecek şekilde dizilerek kesit numarası verildi.



Şekil 1. Stereolojik kesit alımı.
Figure 1. Taking stereological section.

Elde edilen kesit görüntülerinin kesit yüzey alanları, noktalı alan ölçüm cetveli ile hesaplandı. Noktalı alan ölçüm cetveli eşit aralıkta noktaların dizilimi ile oluşturulan şeffaf bir kağıttır (Odaci ve ark., 2003, Sahin ve ark., 2003a). Tüm ventriculus hacmi için 0,8 cm sonda aralıklı; ventriculus dexter hacmi, ventriculus sinister hacmi, ventriculus dexter duvar hacmi, ventriculus sinister duvar hacmi ve septum interventriculare hacmi için 0,4 cm sonda aralıklı olan noktalı alan ölçüm cetveli kalp kesitleri üzerine rastgele atıldı (Şekil 2). Başka bir ifadeyle, kesitler üzerine atılan bileşik noktalı alan ölçüm cetvelindeki daire içerisinde olan noktalara isabet alan kesişim sayıları tüm ventriculus hacmini hesaplamak için, daire içinde olsun ya da olmasın tüm noktalar ise alt birimlerin hacimlerinin hesaplanması için kullanıldı.



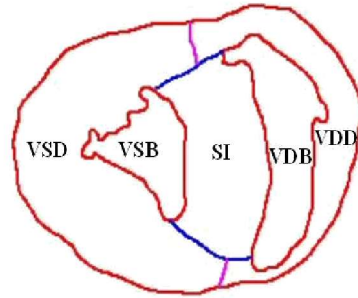
Şekil 2. Noktalı alan ölçüm cetveli ile nokta sayımı.
Figure 2. Counting points with using point counting grid.

Nokta sayımı yapılan kesit bölgeleri:

1. Kalbin sulcus coronarius'tan itibaren tüm ventriculusları;

2. Ventriculus dexter'in duvarı (VDD);
3. Ventriculus sinister'in duvarı (VSD);
4. Ventriculus dexter boşluğu (VDB);
5. Ventriculus sinister boşluğu (VSB);
6. Septum interventriculare olarak belirlendi (SI).

Tüm ventriculus kesitinin alt bileşenlerinin sınırları şematize edilmiş şekle göre alındı (Şekil 3).



Şekil 3. Tüm ventriculus kesitinin alt bileşenleri
Figure 3. Subcomponents of the total ventricule section

Kesitlerdeki ilgili bölgelerle kesişen noktalar sayılarak kalp ventrikülleri ve alt bileşenlerinin hacimleri aşağıdaki formül ile hesaplandı (Clatterbuck ve Sipos, 1997; Mazonakis ve ark., 1998; Odaci ve ark., 2003, Roberts ve ark., 1994; Sahin ve ark., 2003a ; Sahin ve ark., 2001). Bu işlem ardışık her kalp kesiti için yapıldı.

$$V = t \times a/p \times \Sigma P$$

- V : Hacim
T : Kesit kalınlığı
a/p : Noktalı alan ölçüm cetvelinde her bir noktanın temsil ettiği alan
 ΣP : Kesit yüzey alanındaki toplam nokta sayısı (Gundersen ve Jensen, 1987)

Kalp ventriküllerinin hacim oranlarının hesaplamaları için elde edilen ardışık kalp kesitlerinin üzerine $d = 0,8-0,4$ cm aralıklı noktalı alan ölçüm cetveli rastgele olacak şekilde atıldı. Tüm ventrikül hacminin hesaplanmasında daire içine alınmış noktalara isabet eden kesişim sayıları; ventriculus dexter'in duvarı, ventriculus sinister'in duvarı, ventriculus dexter boşluğu, ventriculus sinister boşluğu ve septum interventriculare hacminin

hesaplanmasında da keşişim yüzeyine isabet eden daire içine alınmış ve alınmamış tüm noktalar sayılarak hacimleri hesaplandı. Sayılan noktalar formülde yerlerine yerleştirilerek % hacim oranları hesaplandı.

Nokta sayım işlemleri tamamlandıktan sonra veri tablosunda bulunan değerlerin tamamı Microsoft Excel (XP sürümü) programı kullanılarak hazırlanmış olan makro programındaki uygun yerlere girildi. Hazırlanan programa nokta sayıları ve diğer parametreler girildiğinde hacim, hacim oranı ve hata katsayısı (HK) değerleri otomatik olarak hesaplandı.

Aldığımız kesit sayısının ve kullandığımız noktalı alan ölçüm cetvelindeki nokta sıklığının yeterli olup olmadığını sorgulamak için hata katsayısı (HK) Gundersen ve Jensen (1987) tarafından bildirilen yöntemle göre hesaplandı.

Bu hesaplamalar sonucunda cinsiyet farklılığı göz önüne alınarak; karkas, kalp ve ventrikulus'ların ağırlıkları ile kalpte hesaplanan hacim verilerinin ortalama değerleri alınarak tüm verilerin korelasyon analizleri yapıldı.

Tüm ölçümlerin ortalama değerleri arasındaki farkın önemlilik kontrolü için Student t-testi yapıldı. İstatistiksel verilerin hesaplanmasında (Ortalama değer, standart sapma, korelasyon analizi) Bilgisayarda SPSS 8.0 ve Minitab 12 programlarından yararlandı.

Bulgular

Karkas ağırlığı:

Çalışmada koyun ve keçilere ait karkas ağırlıkları Tablo 1'de sunuldu. Cinsiyetler arasında gözlenen farkın istatistiksel olarak önemli olmadığı gözlemlendi.

Karkas ağırlığının; koyun ve keçilerde kalp ve ventriculus ağırlığı ile tüm ventriculus, ventriculus dexter, ventriculus sinister, ventriculus sinister duvarı ve septum interventriculare hacimleri arasında cinsiyet farkı gözetilerek ayrı ayrı korelasyon analizi yapıldı (Tablo 1).

Tablo 1'de görülebileceği gibi karkas ağırlığıyla incelenen özellikler arasında $p < 0,05$ ile $p < 0,001$ düzeylerinde değişen farklar tespit edildi. Bu tespit edilen önemlilik bazı özelliklerde istatistiksel açıdan önem taşımaktaydı.

Tablo 1. Kıvrıkcık koyunları ve kıl keçilerinde karkas ağırlığının ortalama değer ve korelasyon analizi
Table 1. Mean value and correlation analysis of carcass weights at Kıvrıkcık sheeps and Hair goats

Kıvrıkcık Koyunu	Cinsiyet	n	\bar{x}	SD	t değeri					
KARKAS AĞIRLIĞI (kg)	Erkek	15	18,71	2,779	2,005 ^{NS}					
	Dişi	15	16,72	2,634						
Korelasyon		KA	VA	TVH	VDH	VSH	VDDH	VSDH	SIH	
	Erkek	0,592*	0,671**	0,464 ^{NS}	0,034 ^{NS}	0,442 ^{NS}	0,059 ^{NS}	0,634*	0,241 ^{NS}	
	Dişi	0,368 ^{NS}	0,463 ^{NS}	0,600*	0,441 ^{NS}	0,425 ^{NS}	-0,160 ^{NS}	0,761***	0,324 ^{NS}	
Kıl keçisi										
KARKAS (kg)	Erkek	15	13,00	3,162	0,969 ^{NS}					
	Dişi	15	12,07	1,980						
Korelasyon		KA	VA	TVH	VDH	VSH	VDDH	VSDH	SIH	
	Erkek	0,776***	0,731**	0,493 ^{NS}	0,772***	0,795***	0,227 ^{NS}	0,245 ^{NS}	0,427 ^{NS}	
	Dişi	0,644**	0,703**	0,505 ^{NS}	-0,254 ^{NS}	-0,310 ^{NS}	0,675**	0,598*	0,575*	

^{NS} : Not significant (önemli değil); * : $p < 0,05$; ** : $p < 0,01$; *** : $p < 0,001$.

KA : Kalp ağırlığı; VA: Ventriculus ağırlığı; TVH: Tüm ventriculus hacmi; VDH: Ventriculus dexter'in hacmi; VSH: Ventriculus sinister'in hacmi, VDDH: Ventriculus dexter'in duvar hacmi; VSDH: Ventriculus sinister'in duvar hacmi; SIH: Septum interventriculare hacmi.

Kalp ağırlığı:

Çalışmada koyun ve keçilere ait kalp ağırlıkları ve korelasyon analizi Tablo 2'de

sunuldu. Cinsiyetler arasında gözlenen farkın istatistiki olarak önemli olmadığı gözlemlendi.

Kalp ağırlığının; koyun ve keçilerde kalp ve ventriculus ağırlığı ile tüm ventriculus, ventriculus dexter, ventriculus sinister, ventriculus sinister duvarı ve septum interventriculare hacimleri arasında cinsiyet farkı gözetilerek ayrı ayrı korelasyon analizi

yapıldı (Tablo 2). Koyun ve keçilerde, kalp ağırlığı ile incelenen özelliklerin bazıları arasında istatistiki olarak önem taşıyan bir fark tespit edilemezken, her iki türde tüm ventriculus hacmi ile arasında $p<0,001$ düzeyinde önemli farklar bulundu (Tablo 2). İncelenen diğer özelliklerle arasında $p<0,05$ ile $p<0,001$ düzeylerinde değişen farklar gözlemlendi.

Tablo 2. Kıvrık koyunları ve kıl keçisinde kalp ağırlığının ortalama değer ve korelasyon analizi

Table 2. Mean value and correlation analysis of heart weights at Kıvrık sheeps and Hair goats

Kıvrık Koyunu	Cinsiyet	n	\bar{x}	SD	t değeri					
KALP AĞIRLIĞI (gr)	Erkek	15	142,34	17,903	1,682 ^{NS}					
	Dişi	15	131,38	17,800						
Korelasyon			KrA	VA	TVH	VDH	VSH	VDDH	VSDH	SIH
	Erkek		0,592*	0,932***	0,811***	0,057 ^{NS}	0,201 ^{NS}	0,618*	0,851***	0,725**
	Dişi		0,368 ^{NS}	0,890***	0,510 ^{NS}	0,208 ^{NS}	0,119 ^{NS}	0,703**	0,223 ^{NS}	0,318 ^{NS}
Kıl keçisi										
KALP AĞIRLIĞI (gr)	Erkek	15	101,61	17,152	-1,250 ^{NS}					
	Dişi	15	110,21	20,374						
Korelasyon			KrA	VA	TVH	VDH	VSH	VDDH	VSDH	SIH
	Erkek		0,776***	0,933***	0,703**	0,672**	0,535*	0,518*	0,581*	0,701**
	Dişi		0,644**	0,916**	0,848 ^{NS}	0,104 ^{NS}	0,015 ^{NS}	0,867***	0,822***	0,892***

^{NS} : Not significant (önemli değil); * $p<0,05$; ** $p<0,01$; *** $p<0,001$

KrA : Karkas ağırlığı; VA: Ventriculus ağırlığı; TVH: Tüm ventriculus hacmi; VDH: Ventriculus dexter'in hacmi; VSH: Ventriculus sinister'in hacmi, VDDH: Ventriculus dexter'in duvar hacmi; VSDH: Ventriculus sinister'in duvar hacmi; SIH: Septum interventriculare hacmi

Ventriculus'ların ağırlığı:

Çalışmada koyun ve keçilere ait ventriculus'ların ağırlıkları ve korelasyon analizi Tablo 3'te sunuldu.

Dişi ve erkek Kıvrık koyunlarında, ventriculus ağırlığının incelenen tüm özelliklerle arasındaki korelasyon analizine bakıldığında, erkek koyunlarda (Köç) istatistiksel açıdan daha fazla önem taşıyan farklar tespit edildi.

Kıl keçilerinde ise ventriculus'ların ağırlığının, karkas ve kalp ağırlığı ile tüm ventriculus, ventriculus dexter, ventriculus sinister, ventriculus dexter duvar, ventriculus sinister duvar ve septum interventriculare hacimleri arasında korelasyon analizleri incelendiğinde, dişilerde biri dışındaki tüm özellikler arasında pozitif; yüksek farklar tespit edildi.

Tablo 3. Kıvrık koyunları ve kıl keçilerinde ventriculus ağırlığının ortalama değer ve korrelasyon analizi
Table 3. Mean value and correlation analysis of ventricle weights at Kıvrık sheeps and Hair goats

Kıvrık Koyunu	Cinsiyet	n	\bar{x}	SD	t değeri					
Ventriculus Ağırlığı (gr)	Erkek	15	105,47	14,644	1,631 ^{NS}					
	Dişi	15	96,96	13,941						
Korrelasyon			KrA	KA	TVH	VDH	VSH	VDDH	VSDH	SIH
	Erkek		0,671 ^{**}	0,932 ^{***}	0,865 ^{***}	0,181 ^{NS}	0,313 ^{NS}	0,649 ^{**}	0,897 ^{***}	0,702 ^{**}
	Dişi		0,463 ^{NS}	0,890 ^{***}	0,767 ^{***}	0,482 ^{NS}	0,449 ^{NS}	0,638 [*]	0,463 ^{NS}	0,501 ^{NS}
Kıl keçisi										
Ventriculus Ağırlığı (gr)	Erkek	15	68,00	12,558	-1,530 ^{NS}					
	Dişi	15	75,77	15,140						
Korrelasyon			KrA	KA	TVH	VDH	VSH	VDDH	VSDH	SIH
	Erkek		0,731 ^{**}	0,933 ^{***}	0,833 ^{***}	0,728 ^{**}	0,671 ^{**}	0,627 [*]	0,703 ^{**}	0,830 ^{***}
	Dişi		0,703 ^{**}	0,916 ^{***}	0,918 ^{***}	0,159 ^{NS}	0,011 ^{NS}	0,869 ^{***}	0,921 ^{***}	0,945 ^{***}

^{NS} : Not significant (önemli değil); *; p<0,05; **; p<0,01; ***; p<0,001

KrA : Karkas ağırlığı; KA: Kalp ağırlığı; TVH: Tüm ventriculus'ların hacmi; VDH: Ventriculus dexter'in hacmi; VSH: Ventriculus sinister'in hacmi, VDDH: ventriculus dexter'in duvar hacmi; VSDH: Ventriculus sinister'in duvar hacmi; SIH: Septum interventriculare hacmi

Tüm ventriculus hacmi:

Tüm ventriculus hacmi ile incelen özellikler arasındaki korelasyon analizi Tablo 4'te sunuldu.

Kıvrık koyunlarında tüm ventriculus hacminin incelenen özelliklerle arasında korelasyon analizi yapıldığında dişilerde bir ilişki önemsiz gözlenirken erkeklerde ise iki özellik arasındaki ilişkinin önem taşımadığı tespit edildi.

Kıl keçilerinde tüm ventriculus hacmi ile çalışmada incelenen diğer tüm özellikler (karkas, kalp, ventriculus ağırlıkları, ventriculus dexter'in, ventriculus sinister'in, ventriculus dexter duvar, ventriculus sinister duvar ve septum interventriculare hacimleri) arasında korelasyon analizi yapıldığında, erkeklerde önem taşıyan ilişki oranının dişilere göre daha fazla olduğu (erkeklerde % 87,5, dişilerde % 62,5) tespit edildi.

Tablo 4. Kıvrık koyunları ve kıl keçilerinde tüm ventriculus hacminin ortalama değer ve korrelasyon analizi
Table 4. Mean value and correlation analysis of ventricle volumes at Kıvrık sheeps and Hair goats

Kıvrık Koyunu	Cinsiyet	n	\bar{x}	SD	t değeri					
Tüm Ventriculus Hacmi (cm ³)	Erkek	15	78,92	9,921	0,729 ^{NS}					
	Dişi	15	76,19	10,649						
Korrelasyon			KrA	KA	VA	VDH	VSH	VDDH	VSDH	SIH
	Erkek		0,464 ^{NS}	0,811 ^{***}	0,865 ^{***}	0,251 ^{NS}	0,358 ^{NS}	0,867 ^{***}	0,953 ^{***}	0,848 ^{***}
	Dişi		0,600 [*]	0,510 ^{NS}	0,767 ^{***}	0,818 ^{***}	0,851 ^{***}	0,227 ^{NS}	0,819 ^{***}	0,742 ^{**}
Kıl keçisi										
Tüm Ventriculus Hacmi (cm ³)	Erkek	15	43,83	8,299	-1,573 ^{NS}					
	Dişi	15	48,84	9,154						
Korrelasyon			KrA	KA	VA	VDH	VSH	VDDH	VSDH	SIH
	Erkek		0,493 ^{NS}	0,703 ^{**}	0,833 ^{**}	0,692 ^{**}	0,611 [*]	0,872 ^{***}	0,936 ^{***}	0,963 ^{***}
	Dişi		0,505 ^{NS}	0,848 ^{***}	0,918 ^{***}	0,449 ^{NS}	0,328 ^{NS}	0,819 ^{***}	0,910 ^{***}	0,962 ^{***}

^{NS} : Not significant (önemli değil); *; p<0,05; **; p<0,01; ***; p<0,001

KrA : Karkas ağırlığı; KA: Kalp ağırlığı; VA: Ventriculus ağırlığı; VDH: Ventriculus dexter'in hacmi; VSH: Ventriculus sinister'in hacmi, VDDH: Ventriculus dexter'in duvar hacmi; VSDH: Ventriculus sinister'in duvar hacmi; SIH: Septum interventriculare hacmi

Ventriculus dexter'in hacmi:

Çalışmada koyun ve keçilere ait ventriculus dexter'in hacmi ve korelasyon analizi Tablo 5'te sunuldu.

Ventriculus dexter hacmi ile incelenen özellikler (karkas, kalp ve ventriculus ağırlıkları ile tüm ventriculus, ventriculus sinister, ventriculus dexter duvar, ventriculus sinister duvar ve septum interventriculare hacimleri) arasında Kıl keçilerinin erkeklerinde dişilerine göre daha fazla (erkeklerde % 75, dişilerde %

12,5) oranda istatistiksel önem taşıyan bir ilişki belirlendi.

Ventriculus dexter hacminin hem dişi hem de erkek Kıvırcık koyunlarında ayrı ayrı olarak incelen tüm özelliklerle arasındaki korelasyon analizine bakıldığında ventriculus dexter hacmi ile ventriculus sinister hacmi arasında erkek Kıvırcık koyunlarda istatistiksel açıdan önemli bir ilişki olmadığı gözlenirken, dişi Kıvırcık koyunlarda $p < 0,001$ seviyesinde yüksek pozitif bir fark bulunduğu belirlendi.

Tablo 5. Kıvırcık koyunları ve kıl keçilerinde ventriculus dexter hacminin ortalama değer ve korelasyon analizi
Table 5. Mean value and correlation analysis of right ventricle cavity volume at Kıvırcık sheep and Hair goats

Kıvırcık Koyunu	Cinsiyet	n	\bar{x}	SD	t değeri					
Ventriculus Dexter Hacmi (cm ³)	Erkek	15	5,02	1,004	-0,152 ^{NS}					
	Dişi	15	5,13	2,411						
Korelasyon		KrA	KA	VA	TVH	VSH	VDDH	VSDH	SIH	
Erkek		0,034 ^{NS}	0,057 ^{NS}	0,181 ^{NS}	0,251 ^{NS}	0,436 ^{NS}	0,193 ^{NS}	0,115 ^{NS}	-0,084 ^{NS}	
Dişi		0,441*	0,208 ^{NS}	0,482 ^{NS}	0,818***	0,906***	-0,052 ^{NS}	0,685***	0,453 ^{NS}	
Kıl keçisi										
Ventriculus Dexter Hacmi (cm ³)	Erkek	15	3,36	1,512	-1,211 ^{NS}					
	Dişi	15	4,10	1,807						
Korelasyon		KrA	KA	VA	TVH	VSH	VDDH	VSDH	SIH	
Erkek		0,772***	0,672**	0,728**	0,692**	0,856***	0,346 ^{NS}	0,476 ^{NS}	0,564*	
Dişi		-0,254 ^{NS}	0,104 ^{NS}	0,159 ^{NS}	0,449 ^{NS}	0,799***	0,057 ^{NS}	0,161 ^{NS}	0,282 ^{NS}	

^{NS} : Not significant (önemli değil); *: $p < 0,05$; **: $p < 0,01$; ***: $p < 0,001$

KrA : Karkas ağırlığı; KA: Kalp ağırlığı; VA: Ventriculus ağırlığı; TVH: Tüm ventriculus hacmi; VSH: Ventriculus sinister'in hacmi, VDDH: ventriculus dexter'in duvar hacmi; VSDH: Ventriculus sinister'in duvar hacmi; SIH: Septum interventriculare hacmi

Ventriculus sinister'in hacmi:

Çalışmada koyun ve keçilere ait ventriculus sinister'in hacmi ve korelasyon analizi Tablo 6'de sunuldu.

Ventriculus sinister'in hacmi ile incelenen özellikler (karkas, kalp ve ventriculus ağırlıkları ile tüm ventriculus, ventriculus dexter,

ventriculus dexter duvar, ventriculus sinister duvar ve septum interventriculare hacimleri) arasında erkeklerde dişilere göre daha yüksek oranda (erkeklerde % 62,5, dişilerde % 12,5) önem taşıyan ilişkiler gözlemlendi. Bazı özelliklerde $p < 0,05$ ile $p < 0,001$ düzeyinde değişen farklar tespit edildi.

Tablo 6. Kıvırcık koyunları ve kıl keçilerinde ventriculus sinister hacminin ortalama değer ve korrelasyon analizi
Table 6. Mean value and correlation analysis of left ventricle cavity volume at Kıvırcık sheeps and Hair goats

Kıvırcık Koyunu	Cinsiyet	n	\bar{x}	SD	t değeri					
Ventriculus Sinister Hacmi (cm ³)	Erkek	15	5,95	1,124	1,686 ^{NS}					
	Dişi	15	5,13	1,495						
Korrelasyon			KrA	KA	VA	TVH	VDH	VDDH	VSDH	SIH
	Erkek		0,422 ^{NS}	0,201 ^{NS}	0,313 ^{NS}	0,358 ^{NS}	0,436 ^{NS}	-0,034 ^{NS}	0,348 ^{NS}	0,059 ^{NS}
	Dişi		0,425 ^{NS}	0,119 ^{NS}	0,449 ^{NS}	0,851 ^{***}	0,906 ^{***}	-0,073 ^{NS}	0,731 ^{**}	0,569 [*]
Kıl keçisi										
Ventriculus Sinister Hacmi (cm ³)	Erkek	15	3,05	1,133	0,738 ^{NS}					
	Dişi	15	2,75	1,087						
Korrelasyon			KrA	KA	VA	TVH	VDH	VDDH	VSDH	SIH
	Erkek		0,795 ^{***}	0,535 [*]	0,671 ^{**}	0,611 [*]	0,856 ^{***}	0,265 ^{NS}	0,385 ^{NS}	0,488 ^{NS}
	Dişi		-0,310 ^{NS}	0,015 ^{NS}	0,011 ^{NS}	0,328 ^{NS}	0,799 ^{***}	-0,012 ^{NS}	0,040 ^{NS}	0,167 ^{NS}

^{NS} : Not significant (önemli değil); * : p<0,05; ** : p<0,01; *** : p<0,001

KrA : Karkas ağırlığı; KA: Kalp ağırlığı; VA: Ventriculus ağırlığı; TVH: Tüm ventriculus hacmi; VSH: Ventriculus sinister'in hacmi; VDDH: ventriculus dexter'in duvar hacmi; VSDH: Ventriculus sinister'in duvar hacmi; SIH: Septum interventriculare hacmi

Ventriculus dexter ve sinister'in duvar hacimleri:

Çalışmada koyun ve keçilere ait ventriculus dexter ve sinister'in duvar hacimleri ve korelasyon analizi Tablo 7 ve 8'de sunuldu.

Ventriculus dexter'in duvar hacminin hem dişi hem de erkek Kıvırcık koyunlarında incelenen özelliklerle aralarındaki korelasyon

analizine bakıldığında ventriculus dexter'in duvar hacmi ile ventriculus sinister'in duvar hacmi ve septum interventriculare'nin hacmi arasında erkek Kıvırcık koyunlarında istatistiki olarak pozitif; yüksek farklar gözlenirken, dişi bireylerde bu ilişkilerin istatistiki olarak önem taşımadığı belirlendi.

Tablo 7. Kıvırcık koyunları ve kıl keçilerinde ventriculus dexter duvar hacminin ortalama değer ve korrelasyon analizi

Table 7. Mean value and correlation analysis of right ventricle side wall volume at Kıvırcık sheeps and Hair goats

Kıvırcık Koyunu	Cinsiyet	n	\bar{x}	SD	t değeri					
Ventriculus Dexter Duvar Hacmi (cm ³)	Erkek	15	16,87	2,805	-0,287 ^{NS}					
	Dişi	15	5,13	1,495						
Korrelasyon			KrA	KA	VA	TVH	VDH	VSH	VSDH	SIH
	Erkek		0,059 ^{NS}	0,618 [*]	0,649 ^{**}	0,867 ^{***}	0,193 ^{NS}	-0,034 ^{NS}	0,740 ^{**}	0,843 ^{***}
	Dişi		-0,160 ^{NS}	0,703 ^{**}	0,638 [*]	0,227 ^{NS}	-0,052 ^{NS}	-0,073 ^{NS}	-0,288 ^{NS}	0,263 ^{NS}
Kıl keçisi										
Ventriculus Dexter Duvar Hacmi (cm ³)	Erkek	15	9,58	2,158	-1,613 ^{NS}					
	Dişi	15	10,90	2,330						
Korrelasyon			KrA	KA	VA	TVH	VDH	VSH	VSDH	SIH
	Erkek		0,227 ^{NS}	0,518 [*]	0,627 [*]	0,872 ^{***}	0,346 ^{NS}	0,265 ^{NS}	0,844 ^{***}	0,888 ^{***}
	Dişi		0,675 ^{**}	0,867 ^{***}	0,869 ^{***}	0,819 ^{***}	0,057 ^{NS}	-0,012 ^{NS}	0,717 ^{**}	0,908 ^{***}

^{NS} : Not significant (önemli değil); * : p<0,05; ** : p<0,01; *** : p<0,001

KrA : Karkas ağırlığı; KA: Kalp ağırlığı; VA: Ventriculus ağırlığı; TVH: Tüm ventriculus'ların hacmi; VDH: Ventriculus dexter'in hacmi; VSH: Ventriculus sinister'in hacmi; VSDH: Ventriculus sinister'in duvar hacmi; SIH: Septum interventriculare hacmi

Tablo 8. Kıvırcık koyunları ve kıl keçisinde ventriculus sinister duvar hacminin ortalama değer ve korelasyon analizi**Table 8.** Mean value and correlation analysis of left ventricle side wall volume at Kıvırcık sheep and Hair goats

Kıvırcık Koyunu	Cinsiyet	n	\bar{x}	SD	t değeri					
Ventriculus Sinister Duvar Hacmi (cm ³)	Erkek	15	37,04	5,426	0,762 ^{NS}					
	Dişi	15	35,43	6,182						
Korelasyon			KrA	KA	VA	TVH	VDH	VSH	VDDH	SIH
	Erkek		0,634*	0,851***	0,897***	0,953***	0,115 ^{NS}	0,348 ^{NS}	0,740**	0,747***
	Dişi		0,761***	0,223 ^{NS}	0,463 ^{NS}	0,819***	0,685**	0,731**	-0,288 ^{NS}	0,483 ^{NS}
Kıl keçisi										
Ventriculus Sinister Duvar Hacmi (cm ³)	Erkek	15	19,45	3,192	-1,515 ^{NS}					
	Dişi	15	21,68	4,655						
Korelasyon			KrA	KA	VA	TVH	VDH	VSH	VDDH	SIH
	Erkek		0,245 ^{NS}	0,581*	0,703**	0,936***	0,476 ^{NS}	0,385 ^{NS}	0,844***	0,913***
	Dişi		0,598*	0,822***	0,921***	0,91***	0,161 ^{NS}	0,04 ^{NS}	0,717**	0,879***

^{NS} : Not significant (önemli değil); * : p<0,05; ** : p<0,01; *** : p<0,001

KrA : Karkas ağırlığı; KA: Kalp ağırlığı; VA: Ventriculus ağırlığı; TVH: Tüm ventriculus hacmi; VDH: Ventriculus sinister'in hacmi, VSH: Ventriculus sinister'in hacmi; VDDH: Ventriculus dexter'in duvar hacmi; SIH: Septum interventriculare hacmi

Kıl keçilerinde ventriculus dexter'in duvar hacminin incelenen diğer özelliklerle arasında korelasyon analizi yapıldığında, dişi ve erkeklerde hemen hemen aynı oranda önem taşıyan ilişkiler gözlemlendi.

Ventriculus sinister'in duvar hacminin hem dişi hem de erkek Kıvırcık koyunlarında incelenen özelliklerle arasındaki korelasyon analizi yapıldığında; septum interventriculare hacmi ile arasındaki ilişkinin erkek koyunlarda p<0,001 düzeyinde önemli olduğu gözlemlenirken, bunun dişilerde önem taşımadığı belirlendi.

Ventriculus sinister'in duvar hacmi ile septum interventriculare hacmi arasında hem

dişi hem de erkek Kıl keçilerinde p<0.001 düzeyinde önem taşıyan bir ilişki saptandı.

Septum interventriculare hacmi:

Çalışmada koyun ve keçilere ait ventriculus dexter ve sinister'in duvar hacimleri ve korelasyon analizi Tablo 9'da sunuldu.

Septum interventriculare hacminin hem dişi hem de erkek Kıvırcık koyunlarında ve Kıl keçilerinde incelenen özelliklerle arasındaki korelasyon analizleri yukarıdaki grupların değerlendirilmeleri içerisinde belirtildi.

Tablo 9. Kıvırcık koyunları ve kıl keçisinde septum interventriculare hacminin ortalama değer ve korrelasyon analizi
Table 9. Mean value and correlation analysis of interventricular septum volume at Kıvırcık sheeps and Hair goats

Kıvırcık Koyunu	Cinsiyet	n	\bar{x}	SD	t değeri								
Septum İnterventriculare Hacmi (cm ³)	Erkek	15	13,96	2,003	1,217 ^{NS}								
	Dişi	15	13,09	1,913									
Korrelasyon						KrA	KA	VA	TVH	VDH	VSH	VDDH	VSDH
	Erkek					0,241 ^{NS}	0,725 ^{**}	0,702 ^{**}	0,848 ^{***}	-0,084 ^{NS}	0,059 ^{NS}	0,843 ^{***}	0,747 ^{***}
	Dişi					0,324 ^{NS}	0,318 ^{NS}	0,501 ^{NS}	0,742 ^{***}	0,453 ^{NS}	0,569 [*]	0,263 ^{NS}	0,483 ^{NS}
Kıl keçisi													
Septum İnterventriculare Hacmi (cm ³)	Erkek	15	8,39	1,739	-1,638 ^{NS}								
	Dişi	15	9,45	1,810									
Korrelasyon						KrA	KA	VA	TVH	VDH	VSH	VDDH	VSDH
	Erkek					0,427 ^{NS}	0,701 ^{**}	0,830 ^{***}	0,963 ^{***}	0,564 [*]	0,488 ^{NS}	0,888 ^{***}	0,913 ^{***}
	Dişi					0,575 [*]	0,892 ^{***}	0,945 ^{***}	0,962 ^{***}	0,282 ^{NS}	0,167 ^{NS}	0,908 ^{**}	0,879 ^{***}

^{NS} : Not significant (önemli değil); * : p<0,05; ** : p<0,01; *** : p<0,001

KrA : Karkas ağırlığı; KA: Kalp ağırlığı; VA: Ventriculus ağırlığı; TVH: Tüm ventriculus hacmi; VDH: Ventriculus dexter'in hacmi; VSH: Ventriculus sinister'in hacmi; VDDH: Ventriculus dexter'in duvar hacmi; VSDH: Ventriculus sinister'in duvar hacmi

Tartışma ve Sonuç

Kalp ağırlığının; küçük ruminantlarda genel olarak 220-240 gr arasında değiştiği (Ghoshal, 1975), yerli ırklarımızda ise kalp ağırlığının Karaman koyununda 120-130 gr, Tiftik keçisinde 70-120 gr olduğu (Çalışlar, 1965) bildirilmiştir. Yürütülen bu çalışmada ise ortalama 8 ay- 1 yaş arasındaki koyun ve keçilerde kalp ağırlığı erkek Kıvırcık koyunlarında(Koç) ortalama 142, 34 ± 17, 903 gr dişilerde 131, 38 ± 17, 8 gr olarak ölçüldü. Bu farkın istatistiki açıdan önemli olmadığı gözlemlendi. Kıl keçilerinde kalp ağırlığının erkeklerde ortalama 101, 61 ± 17, 15 gr, dişilerde ise 110 ± 20, 37 gr olduğu, bu farklılığın erkek ve dişiler arasında istatistiki bakımdan önemli olmadığı gözlemlendi.

Bu sonuçlara göre yerli koyun ve keçi ırklarımızda kalp ağırlığının düşüklüğü dikkat çekerken, kalp ağırlığı ile ölçülen tüm parametreler arasında erkek Kıvırcık koyunlarında (Koç) diğerlerine göre istatistiksel açıdan % 71, 43, dişilerde % 28, 51 oranında bir ilişki gözlemlendi.

Vücut ağırlığına göre bir kıyaslama yapıldığında ise canlı ağırlığının % 0, 45 - % 0, 50'ini kalbin oluşturduğu (Ghoshal, 1975) bildirilirken Lee ve ark. (1975) tarafından kalp ağırlığının vücut ağırlığı ile arasındaki oranın yeni doğanlarda yetişkinlere göre daha büyük olduğunu hesaplamışlardır. Köpeklerde ise HW/ BW (kalp ağırlığı/vücut ağırlığı) oranının 2 kat büyük olduğu bildirilmiştir. Bu çalışmada mezbaşa şartlarında hayvanların canlı ağırlıklarının alınması mümkün olamamıştır. Karkas ağırlığı alınan hayvanlarda; Kıvırcık koyunlarında erkeklerde ortalama karkas ağırlığının % 0, 76'sını dişilerde ise % 0, 78'ni kalbin oluşturduğu, Kıl keçilerinde ise bu oranın erkeklerde % 0, 78, dişilerde % 0, 91'ini oluşturduğu görülmüştür.

Karkas ağırlığı ve kalp ağırlığı arasında erkek Kıvırcık koyunlarında (Koç) p<0,05 düzeyinde, erkek Kıl keçilerinde (Teke) p<0,001, Kıl keçilerinde ise p<0,01 düzeyinde yüksek bir fark görüldü. Dişi kıvırcık koyunlarında ise bu değerlerin istatistiki açıdan önemli olmadığı gözlemlenmiştir. Bunun nedeninin örnek sayısının az olması ve hayvanların

beslenme şekillerindeki farklılıktan kaynaklandığı düşünülmektedir.

Kalbin, özellikle sağ veya sol ventriküllerin normal volümünün bilinmesinin birçok kalp ve damar hastalığının tanısına yardımcı olmasının yanında (Al-Kahawaja ve ark., 1988; Helbing ve ark., 1995; Ishigaki ve ark., 1996) akciğer gibi farklı organlardaki hastalıkların kalp ventriculus'ları üzerindeki etkilerini de (Noordegraaf ve ark., 1997) ortaya koymasından önemlidir. Kalp ventriculus'larının volüm değerlendirilmesinde en doğru sonucu verebilecek yöntemi oluşturmak için hem hayvanlar hem de insanlar üzerinde bir çok metodlar denenmiştir. Çoğunlukla sağ ve sol ventriculus'un boşluk volümünü ölçmeye yönelik çalışmalarda MR görüntüleri, anjiokardiografi, 2D- ekokardiografi, 3D- ekokardiografi, CT gibi bilinen metodlar kullanılmıştır (Aebischer ve ark., 1989; Boxt, 2005; Heusch ve ark. 1999; Levy ve Hernigou, 1991; Lipton ve ark., 1978; Mahoney ve ark., 1987; Pietras ve ark., 1985; Rominger ve ark. 2000; Sapin ve ark., 1993). Yapılan çalışmada araştırmacıların üzerinde önemle durdukları ventriculus hacim değerlendirilmesinde stereolojik yöntemlerden olan Cavalieri prensibi kullanıldı ve bu yöntemi mezbahadan alınan koyun ve keçi kalpleri üzerinde doğrudan makro olarak uygulandı.

Araştırmacıların ventriculus hacmini hesaplamaya yönelirken, daha çok hacmi etkileyen faktörleri baz aldıkları dikkati çekmiştir. Yaşın ilerleyişinin (Aguila ve ark., 1998) ve büyüme hormonu kullanımının (Brüel ve ark., 2002) myocardium üzerine hacimsel olarak etkileri olduğu ileri sürülmüştür. Araştırmamızda mezbahadan alınan sağlıklı koyun ve keçi kalplerinin ventriculus'larına ait parametreler ölçüldü ve rakamsal verilerin değerlendirilmesi yapıldı. Çalışmada kullanılan materyaller üzerinde kalp hacmini etkileyebilecek herhangi bir deneme yapmadan ventriculus'lar stereolojik yöntemlerle doğrudan makroskobik olarak ölçüldü. Ancak bazı organlara ait doku parçalarının içinde muhafaza edildiği tespit solüsyonlarının etkisiyle % 5- % 15 oranında hacim küçülmesine maruz kaldıkları bildirilmesine

rağmen (Miller ve Meyer, 1990; Weibel ve Knight, 1964) materyallerimiz mezbahadan elde edildikten sonra bozulmalarını engellemek amacıyla inceleme anına kadar tespit solüsyonu içinde saklanmışlardır. Taze kadavra kullanmak mümkün olamamıştır. Bu nedenle tespit solüsyonunun kalp ventrikülleri üzerinde ne miktarda hacim küçülmesine neden olduğu değerlendirilememiştir.

Kıvrık koyunlarında ventriculus ağırlığı ve ventriculus sinister duvar hacmi arasındaki ilişkinin erkeklerde önem arz ettiği ($p<0,001$) görüldü.

Kıl keçilerinde ise ventriculus ağırlığı ile ventriculus dexter ve sinister hacimleri arasında erkeklerde ($p<0,01$) yüksek pozitif fark gözlenirken bu hayvanlarda ventriculus ağırlıkları ile ventriculus dexter duvar hacmi arasında dişilerde ($p<0,001$) daha yüksek bir ilişki gözlemlendi (erkeklerde $p<0,05$). Ventriculus sinister duvar hacmi ile ventriculus ağırlığı kıyaslandığında erkek Kıl keçilerinde (Teke) $p<0,01$, Kıl keçilerinde $p<0,001$ düzeylerinde bağlantı ortaya çıkarıldı.

Ventriculus ağırlığı ile septum interventriculare hacmi arasında erkek Kıvrık koyunlarında (Koç) $p<0,01$ düzeyinde pozitif bir korelasyon saptanırken, Kıl keçisinde erkek ve dişi bireylerde bir fark saptanamadı.

Çalışmada kullandığımız koyun ve keçilerin tüm ventriculus hacmi ile ventriculus dexter ve sinister hacimleri, ventriculus dexter-sinister duvar hacimleri ve septum interventriculare hacimleri arasında $p<0,05$ ile $p<0,001$ düzeylerinde değişen farklar tespit edildi. Ancak bu pozitif farklar cinsiyete bağlı olarak değişim göstermekteydi.

Birçok araştırmacı tarafından kalp ventriculus boşluklarının hacimlerinin ölçülmesinde çeşitli yöntemler kullanılmıştır (Cui ve ark., 2004; Heusch ve ark., 1999; Koch ve ark., 2000). Bu uygulamalar esnasında gerçeğe yakın sonuçların MRI 'a ile elde edildiği üzerinde durulmuştur (Heusch ve ark., 1999). Yapılan çalışmada her iki türde doğrudan kalp üzerinde yapılan ölçümlerde Cavalieri prensibi yardımıyla ölçümler yapılmıştır. Elde edilen düşük hata katsayısı

ölçümün doğruluğunu göstermesi açısından önem taşımaktaydı.

Ventriculus dexter duvar hacmi ile ventriculus sinister duvar hacmini birçok hayvanda karşılaştıran Lee ve ark. (1975) tarafından en belirgin farkın yeni doğan rat ve köpekler arasında olduğunu tespit ederken yeni doğan ratlarda bu oranın RVF/LVF % 55, yeni doğan köpeklerde ise RVF/LVF % 100'e yakın olduğunu bildirmiştir (Lee ve ark., 1975). Bu araştırmada yapılan ölçümlerin sonucuna göre ise ventriculus dexter duvar hacmi Kıvrıcık koyunlarında, erkeklerde ortalama $16,87 \pm 2,803 \text{ cm}^3$, dişilerde $17,23 \pm 3,925 \text{ cm}^3$, Kıl keçilerinde erkeklerde $9,58 \pm 2,158 \text{ cm}^3$, dişilerde $10,90 \pm 2,330 \text{ cm}^3$ olarak belirlendi. Bu farklılığın her iki türde de cinsiyet arasında önemli olmadığı görüldü.

Ventriculus dexter'in duvar hacminin erkek ve dişi Kıvrıcık koyunlarında incelenen özelliklerle arasındaki ilişkiler incelendiğinde sadece erkeklerde ventriculus dexter duvar hacmi ile ventriculus sinister duvar hacmi ve septum interventriculare hacmi arasında pozitif bir fark gözlenmiştir. Kıl keçilerinde ise ventriculus dexter duvar hacmi ile ventriculus sinister duvar hacimleri arasında hem erkek $p < 0,001$ hem de dişilerde $p < 0,01$ düzeyinde pozitif farklar gözlemlendi.

Ventriculus sinister'in duvar kalınlığının ruminantlarda yaklaşık 4 cm olduğu ve bunun ventriculus dexter duvar kalınlığının yaklaşık 2-2,5 katı kadar olduğu belirtilmiştir (Dursun, 2001). Yapılan çalışmada ventriculus sinister hacminin koyunlarda keçilere oranla daha büyük bir değere sahip oldukları belirlenmiştir. Kıvrıcık koyunlarında ventriculus sinister duvar hacminin septum interventriculare hacmi ile ilişkisinin erkeklerde $p < 0,001$ düzeyinde önemli olduğu görülürken Kıl keçilerinde bu iki değer arasında hem dişi hem de erkeklerde $p < 0,001$ düzeyinde önemli bir fark gözlenmiştir.

Ventriculus sinister'in duvar hacmi, erkek Kıvrıcık koyunlarında (Koç) ortalama $37,04 \pm 5,426 \text{ cm}^3$ olarak belirlenirken, Kıvrıcık koyunlarında ise $35,43 \pm 6,182 \text{ cm}^3$ olduğu tespit edildi. Cinsiyetler arasında gözlenen

farkın ise istatistiki olarak önem taşımadığı gözlemlendi.

Çalışmada ventriculus sinister duvar hacmi, erkek Kıl keçilerinde ortalama $19,45 \pm 3,192 \text{ cm}^3$ olarak gözlenirken, dişi Kıl keçilerinde bunun ortalama $21,68 \pm 4,655 \text{ cm}^3$ olduğu belirlendi. Hem dişi hem de erkek bireylerin ortalama değerleri arasındaki farkın ise istatistiki olarak önem taşımadığı görüldü.

Ventriculus sinister'in duvar hacminin hem dişi hem de erkek Kıvrıcık koyunlarında incelenen özelliklerle arasındaki korelasyon analizi yapıldığında; septum interventriculare hacmi ile arasındaki ilişkinin erkek koyunlarda $p < 0,001$ düzeyinde önemli olduğu gözlenirken, bunun dişilerde önem taşımadığı belirlendi.

Ventriculus sinister'in duvar hacmi ile septum interventriculare hacmi arasında hem dişi hem de erkek Kıl keçilerinde $p < 0,001$ düzeyinde önem taşıyan bir ilişki saptandı.

Koch ve ark. (2000) tarafından domuz kalpleri üzerinde yapılan çalışmaya göre sol ventriculus boşluğunun hacminin 43, 63 ml olduğu bildirilirken, Yagi ve ark. (1996) tarafından yapılan bir başka çalışmada ise sol ventriculus boşluğunun alanını ölçmede ACT (Automated Contour Tracking) metodu ile Manual Tracing Metod karşılaştırılmıştır; ACT metodunun sol ventriculer boşluk alanını az miktarda eksik değerlendirmesine rağmen sistol ve diastol sonu alanları hesaplandığında ACT ve Manual Metod arasında önemli pozitif korelasyonların olduğunu da belirtmişlerdir (ACT: $r = 0,99$; Manual: $r = 0,95$).

Heusch ve ark. (1999) tarafından yapılan çalışmada domuz kalplerinde ventriculus sinister hacmini hesaplamak için üç farklı yöntem kullanmışlardır. Gerçek ölçümlerle (domuz kalp castları) karşılaştırdıklarında en düşük hatayı MRI'in verdiğini ve ventriculus sinister için bu hata $2,9 \pm 0,5 / 1,5 \pm 1,9 \text{ ml}$ olarak gözlenirken 3D- ekokardiografide ise bu hata $\% 4,8 \pm 9,9 / 2,0 \pm 0,4 \text{ ml}$ olarak saptanmıştır. Bu araştırmacılar ne sağ ne de sol ventriculus için absolut ve relatif hata ve ventriküler hacim arasında önemli bir korelasyon bulunmadığını da belirtmişlerdir.

Kıvırcık koyunlarında ventriculus sinister hacmi erkeklerde ortalama $5,95 \pm 1,124 \text{ cm}^3$, dişilerde $5,13 \pm 1,495 \text{ cm}^3$ tür. Kıl keçilerinde erkeklerde ortalama $3,05 \pm 1,133 \text{ cm}^3$ dişilerde $2,75 \pm 1,087 \text{ cm}^3$ olarak hesaplandı. Ventriculus sinister hacmi ile incelenen özellikler arasında erkek koyunlarda dişilere göre daha yüksek oranda önem taşıyan ilişkiler gözlemlendi (erkeklerde % 62,5, dişilerde % 12,5). Ventriculus sinister hacmi ve ventriculus sinister duvar hacmi arasında dişi Kıvırcık koyunlarında $p < 0,01$ düzeyinde yüksek bir fark gözlenirken septum interventriculare ile arasındaki ilişki $p < 0,05$ düzeyinde önemli bulunmuştur.

Stereolojik metotlarda HK tahmini gridlerdeki çalışma için uygun olan nokta yoğunluğuna karar vermede etkindir. Bir çalışmada % 10'dan daha düşük HK kabul edilebilir bir orandır (Gundersen ve Jensen, 1987; Sahin ve ark., 2001; Sahin ve ark., 2003b). Bu çalışmada kalp ventriküllerinin HK değerlerinin ortalama değerleri erkek koyunlarda (Koç) 0,03, koyunlarda 0,04; erkek keçilerde (Teke) 0,05, keçilerde 0,05 olarak bulunmuştur. Dolayısıyla yapılan çalışmada kullanılan kesit sayısı ve noktalı alan ölçüm cetvelinin nokta sıklığının yeterli olduğu sonucuna varılarak; çalışmanın güvenilirliği ortaya konulmuştur.

Birçok araştırmacı ventriculus hacmini değerlendirmede kullandıkları yöntemin ve ölçüm değerlerinin doğruluğunu teyit edebilmek için doğrudan kalp üzerinde yapılan gerçek ölçüm değerlerine ihtiyaç duymuşlardır. Bunun için ya Arşimet prensibi (Duebel ve ark., 1984; Lipton ve ark., 1978; Rigertz ve ark., 1985) veya doğrudan araştırmada kullanılan kalplerin birbir castları oluşturularak (Cui ve ark., 2004; Heusch ve ark., 1999) bu kalpler üzerinden gerçek ölçümler elde etmişlerdir. Sonuç olarak sıvı yer değiştirme prensibi ile veya kalp castları üzerinde yapılan ölçümlerin en doğru değerler olduğunu kabul eden araştırmacılar, bu sonuçları kullandıkları diğer yöntem sonuçları ile karşılaştırdıklarında, gerçek hacim ölçümlerine en yakın değerleri MR görüntülerinin verdiğini belirtmişlerdir

(Cui ve ark., 2004; Helbing ve ark., 1995; Heusch ve ark., 1999; Rominger ve ark., 2000).

Çalışmada farklı yöntemleri karşılaştırma fırsatı bulunamadı ancak mevcut imkanlarla her iki türe ait ventriculus'ları değerlendirerek bilimsel veriler ortaya konmaya çalışıldı.

Araştırmamızda kullandığımız literatüre dayanarak söyleyebiliriz ki teknik açıdan her ne kadar çok geliştirilmiş cihaz, alet ve yöntemler kullanılmış olsa da kalp volümü ölçümlerini kıyaslayabilmek ve alınan sonuçların doğruluğunu teyit edebilmek için doğrudan kalp üzerinde yapılan ölçüm ve değerlendirmelere her zaman ihtiyaç duyulacaktır. Bu nedenle çalışmamızda koyun ve keçi kadavra kalpleri üzerinde stereolojik yöntemleri kullanarak yapılan doğrudan ölçümlerin bu noktada ihtiyaca bir ölçüde cevap verebileceğini düşünerek farklı bir yol izledik.

Bizim kadavra üzerinde yapmaya çalıştığımız bu çalışmalar canlı hayvan üzerinde MR ve CT ile yapılabilirse karşılaştırma imkanı doğacağı gibi deneysel çalışmalar için iyi bir kaynak oluşturacağı düşüncesindeyiz.

Araştırmamızda Kıvırcık koyunu (erkek-dişi) ve Kıl keçisi (erkek-dişi) kadavralarından alınan kalplerde ventriculus'ların ve ventriculus boşluklarının, septum interventriculare ve ventriculus'ların yan duvarları ile tüm ventriculus'ların hacmini hesaplayıp aralarındaki ilişkileri tespit edebilmek için Cavalieri Prensibini kullandık. Tıbbi çevrelerde çok daha gelişmiş teknoloji kullanılarak yapılan stereolojik çalışmalara rağmen ülkemize ait olan bu iki ırkın kalp özelliklerini önce makro olarak değerlendirerek sağlıklı hayvanlarda doğrudan yapılan kalp kesitlerinin hacimlerini hesapladık. Böylece bu ölçümlerin koyun ve keçiler üzerinde yapılabilecek deneysel veya tedaviye yönelik çalışmalarda şüphesiz temel değerler olarak gösterilmesini amaçladık. Ayrıca bu değerlerin bilinmesinin kalpte oluşacak hastalıkların ve patolojik değişimlerin teşhisinde ve kullanılan bazı ilaçların kalp üzerine etkisini ortaya koymakta da yararlı olacağı kanısındayız.

KAYNAKLAR

- Aebischer, N.M., Czegledy, F., 1989.** Determination of right ventricular volume by two-dimensional echocardiography with a crescentic model. *Journal of the American Society of the Echocardiography* 2 (2), 110-118.
- Aguila, M.B., Mandarim-de-Lacerda, C.A., Apfel, M.I., 1998.** Stereology of the myocardium in young and aged rats. *Arquivos Brasileiros de Cardiologia* 70 (2), 105-109 (abst).
- Al-Khawaja, I.M., Lahiri, A., Raftery, E.B., 1988.** Measurement of absolute left ventricular volume by radionuclide angiography: a technical review. *Nuclear Medicine Communications* 9 (7), 495-504.
- Aytuğ, C.N., Alaçam, E., Özkoç, Ü., Yalçın, C.B., Türker, H., Gökçen, H. 1990.** Koyun-Keçi Hastalıkları ve Yetiştiriciliği Tüm-Vet Hayvancılık Hizmetleri Yayını No: 2 İstanbul.
- Bertram, J.F., 2001.** Counting in the kidney. *Kidney International* 59, 792-796.
- Boxt, L.M., 2005.** CT anatomy of the heart. *International Journal of Cardiovascular Imaging* 21 (1), 13-27.
- Brüel, A., Oxlund, H., Nyengaard, J.R., 2002.** Growth hormone increases the total number of myocyte nuclei in the left ventricle of adult rats. *IGF Research* 12 (2), 106-115.
- Clatterbuck, R.E., Sipos, E.P., 1997.** The efficient calculation of neurosurgically relevant volumes from computed tomographic scans using Cavalieri's Direct Estimator. *Neurosurgery* 40, 339-342.
- Cui, W., Anno, H., Kondo, T., Guo, Y., Sato, T., Sarai, M., Shinozaki, H., Kakizawa, S., Sugiura, K., Oshima, K., Katada, K., Hishida, H., 2004.** Right ventricular volume measurement with single-plane Simpson's method based on a new half-circle model. *International Journal of Cardiology* 94 (2-3), 289-292.
- Çalışlar, T., 1965.** Karaman koyun ve tiftik keçisi kalbi üzerinde komparativ incelemeler. *Ankara Üniversitesi Veteriner Fakültesi Dergisi* 38-53.
- Dubel, H.P., Sandring, K.H., Tschapek, A., 1988.** Right ventricular volume: cine vs CT measurements. *Cardiovascular and Interventional Radiology* 11(5), 300-302.
- Duebel, H.P., Romaniuk, P., Tschapek, A., 1984.** Model studies on cast specimens of human right ventricles. *Cor et Vasa* 26, 210-219 (abst).
- Dursun, N., 2001.** Veteriner Anatomi 2 Medisan Yayınevi, Ankara.
- Eichstaedt, H., Danne, O., Schroeder, R.J., Kreuz, D., 1992.** Left ventricular hypertrophy regression during antihypertensive treatment. *The Journal of Clinical Investigation* 70 (1), 79-86 (abst).
- Ghoshal, N.G., 1975.** Ruminant heart and arteries. İçinde: Getty R., editör. *The Anatomy of the Domestic Animals*. 5th ed., London: W.B. Saunder Company: pp. 960-1003.
- Glaser, J.R., Glaser, E.M., 2000.** Stereology, morphometry and mapping: the whole is greater than the sum of its parts. *Journal of Chemical Neuroanatomy* 20, 115-126.
- Gundersen, H.J.G., Jensen, E.B., 1987.** The efficiency of systematic sampling in stereology and its prediction. *Journal of Microscopy* 147, 229-263.
- Helbing, W.A., Rebergen, S.A., Maliepaard, C., Hansen, B., Ottenkamp, J., Reiber, J.H., Roos, A. 1995.** Quantification of right ventricular function with magnetic resonance imaging in children with normal hearts and with congenital heart disease. *American Heart Journal* 130 (4), 828-837.
- Heusch, A., Koch, J.H., Krogmann, O.N., Korbmayer, B., Bourgeois, M., 1999.** Volumetric analysis of the right and left ventricle in a porcine heart model: comparison of the three-dimensional echocardiography, magnetic resonance imaging and angiocardiology. *European Journal of Ultrasound* 9, 245-255.
- Howard, C.V., Reed, M.G. 1998.** Unbiased stereology. Three-dimensional measurement in microscopy. Oxford: Bios, 39-54.
- Ishigaki, H., Shirato, K., Sakuma, M., Oikawa, Y., Katoh, A., Nakagawa, M., Hozawa, H., Komaki, K., Yamamoto, Y., Takishima, T., 1996.** A new Method for evaluating right ventricular dimensions and volume by cineangiography. *Tohoku Journal of Experimental Medicine* 180 (4), 289-296.
- Kaymakçı, M., Oğuz, İ., Ün, C., Bilgen, G., Yaşkın, T., 2001.** Basic Characteristics of some Turkish indigenous sheep breeds. *Pakistan Journal of Biological Sciences* 4, 916-919.
- Koch, J.A., Poll, L.W., Godehardt, E., Korbmayer, B., Mödder, U., 2000.** Right and left ventricular volume measurements in an animal heart model in vitro: first experiences with cardiac MRI at 1.0 T. *European Radiology* 10, 455-458.
- Lee, J.C., Taylor, F.N., Downing, S.E., 1975.** A comparison of ventricular weights and

- geometry in newborn, young, and adult mammals. *Journal of applied physiology* 38 (1) 147-150.
- Lee, M.-Y., Jiang, L., Handschumacher, M.D., Guerrerro, J.L., Derman, R., Krauss, M., Viahakes, G., Levine, A.R., 1994.** Three dimensional voxel imaging of the left ventricle: Is it quantitatively accurate? In vivo validation. *Circulation* 90 (4,2), 337.
- Levy, M., Hernigou, A., 1991.** Ultrafast computed tomography and measurement of the left ventricular volume. *Archives des Maladies du Coeur et des Vaisseaux* 84 (4), 39-42.
- Lipton, M.J., Hayashi, T.T., Boyd, D., Carlsson, E., 1978.** Measurement of left ventricular cast volume by computed tomography. *Radiology* 127, 419-423.
- Mahoney, L.T., Smith, W., Noel, M.P., Florentine, M., Skorton, D.J., Collins, S.M., 1987.** Measurement of right ventricular volume using cine computed tomography. *Investigative Radiology* 22 (6), 451-455.
- Mayhew, T.M., Olsen, D.R., 1991.** Magnetic resonance imaging (MRI) and model-free estimates of brain volume determined using the Cavalieri principle. *Journal of Anatomy* 178, 133-144.
- Mazonakis, M., Damilakis, J., Varveris, H., 1998.** Bladder and rectum volume estimations using CT and stereology. *Computerized Medical Imaging and Graphics* 22, 195-201.
- Miller, B.L., Meyer, T.W., 1990.** Effects of tissue preparation on glomerular volume and capillary structure in the rat. *Laboratory Investigation* 63, 862-866.
- Noordegraaf, A.V., Marcus, J.T., Roseboom, B., Postmus, P.E., Faes, T.J., Vries, P.M., 1997.** The effect of right ventricular ejection fraction in pulmonary emphysema. *Chest* 112 (3), 640-645.
- Odaci, E., Sahin, B., Sonmez, O.F., Kaplan, S., Bas, O., Bilgic, S., Bek, Y., Ergür, H., 2003.** Rapid estimation of the vertebral body volume: a combination of the Cavalieri principle and computed tomography images. *European Journal of Radiology* 48 (3), 316-326.
- Pakkenberg, B., 1992.** Stereological Quantitation of human brains from normal and schizophrenic individuals. *Acta Neurologica Scandinavia* 137, 20-33.
- Pietras, R.J., Kondos, G.T., Kaplan, D., Lam, W., 1985.** Comparative angiographic right and left ventricular volumes. *American Heart Journal* 109 (2), 321-326.
- Rigertz, H.G., Rodgers, B., Lipton, M.J., Cann, C., Carlsson, E., 1985.** Assessment of human right ventricular cast volume by CT and angiocardigraphy. *Investigative Radiology* 20, 29-32 (abst).
- Roberts, N., Cruz-Orive, L.M., Bourne, M., Herfkens, R.J., Karwoskis, R.A., Whitehouse, G.H., 1997.** Analysis of cardiac function by MRI and stereology. *Journal of Microscopy* 187, 31-42.
- Roberts, N., Garden, A.S., Cruz-Orive, L.M., Whitehouse, G.H., Edwards, R.H.T., 1994.** Estimation of fetal volume by magnetic resonance imaging and stereology. *The British Journal of Radiology* 67, 1067-1077.
- Rominger, M.B., Bachmann, G.F., Pabst, W., Ricken, W.W., Dinkel, H.P., Rau, W.S., 2000.** Left ventricular heart volume determination with fast MRI in breath holding technique: how different are quantitative heart catheter, quantitative MRI and visual echocardiography. *Fortschritte auf Dem Gebiet Der Rontgenstrahlen Und Der Bildgebenden Verfahren* 172 (1), 23-32 (abst).
- Sahin, B., Alper, T., Kökçü, A., Malatyalioglu, E., Kosif, R., 2003a.** Estimation of the amniotic fluid volume using the Cavalieri method on ultrasound images. *International Journal of Gynecology and Obstetrics* 82, 25-30.
- Sahin, B., Aslan, H., Unal, B., Canan, S., Bilgic, S., Kaplan, S., Tumkaya, L., 2001.** Brain volumes of the lamb, rat and bird do not show hemispheric asymmetry: A stereological study. *Image Analysis & Stereology* 20, 9-13.
- Sahin, B., Emirzeoglu, M., Uzun, A., Incesu, L., Bek, Y., Bilgic, S., Kaplan, S., 2003b.** Unbiased estimation of the liver volume by the Cavalieri principle using magnetic resonance images. *European Journal of Radiology* 47 (2), 164-167.
- Saper, C.B., 1999.** Unbiased Stereology: Three-dimensional measurement in microscopy by C.V. Howard and M.G. Reed Bios Scientific 22, 94-95.
- Sapin, P.M., Schroeder, K.M., Smith, M.D., DeMaria, A.N., King, D.L., 1993.** Three-dimensional echocardiographic measurement of left ventricular volume in vitro: comparison with two dimensional echocardiography and cineventriculography. *Journal of the American College of Cardiology* 22, 1530 -1537 (abst).
- Schoning, P., Erickson, H., Milliken, G.A., 1995.** Body weight, heart weight, and heart-to-body weight ratio in greyhounds. *American Journal of Veterinary Research* 56 (4), 420-422 (abst).

Siu, S.C., Rivera, M., Guererro, J., Handschumacher, M.D., Lethor, J., Weyman, A., Levine, A., Picard, M., 1993. Three-dimensional echocardiography; in vivo validation for left ventricular volume and function. *Circulation* 88 (1), 1715-1723 (abst).

Weibel, E.R., Knight, B.W., 1964. A morphometric study on the thickness of the pulmonary air-

blood barrier. *The Journal of Cell Biology* 21, 367-384.

Yagi, T., Yoshida, K., Hozumi, T., Akasaka, T., Takagi, T., Yamamuro, A., Kawai, J., Yoshioka, H., Yoshikawa, J., 1996. Automatic assessment of left ventricular cavity area by the automated contour tracking method. *Journal of Cardiology* 28 (6), 345-348 (abst).