

# Terrier Irkı Bir Köpekte Mukometra ile Birlikte Seyreden Kornu Uteri Hipoplazisi

*Ahmet SABUNCU<sup>1\*</sup>, Tuğba Seval Fatma TOYDEMİR<sup>1</sup>, Sinem Özlem ENGİNLER<sup>1</sup>,  
Melih UÇMAK<sup>1</sup>, Merih Duygu TÖRE<sup>1</sup>*

<sup>1</sup>İstanbul Üniversitesi, Veteriner Fakültesi, Doğum ve Jinekoloji Anabilim Dalı, 34320, Avcılar, İstanbul

*\*Sorumlu Yazar: Ahmet Sabuncu İstanbul Üniversitesi, Veteriner Fakültesi, Doğum ve Jinekoloji  
Anabilim Dalı, 34320, Avcılar Kampus, Avcılar, İstanbul  
e-posta:ahmetsabuncu1968@yahoo.com, Tel: +90 212 473 7070-17316*

**Geliş Tarihi /Received: 17.01.2011**

## ÖZET

Yedi yaşında Terrier ırkı, kısırlaştırılmamış bir köpek uzun süren iştahsızlık, abdomen bölgesinde büyüme, konstipasyon ve anüri şikayetleri ile kliniğimize getirildi. Yapılan abdominosentezde idrar kesesi olduğu düşünülen şişkinlikten oldukça koyu kıvamlı bir akıntı geldiği ve abdominal ultrasonografide idrar kesesinin ventro-kraniyalinde kornu uterinin oldukça dilate ve hipoekoik olarak görüldüğü tespit edildi. İlk olarak pyometra olduğu düşünülen hasta acil olarak ovariohisterektomi operasyonuna alındı. Operasyon esnasında tek kornu uterinin gelişmemiş olduğu, diğer kornu uterinin ve korpusun ise dilate ve idrar kesesine yapışmış olduğu tespit edildi. Mikrobiyolojik olarak uterustaki akıntının aseptik olması sonucunda hastaya mukometra ile seyreden kornu hipoplazisi teşhisi konuldu.

**Anahtar Kelimeler:** Dişi köpek, hipoplazik uterus, mukometra

## ABSTRACT

### HYPOPLASIA OF CORNU UTERI IN A TERRIER BITCH WITH MUCOMETRA

A seven-years-old, intact Terrier bitch was admitted to our clinic with the history of loss of appetite, enlargement of abdomen, constipation and anuria. Distended part of the abdomen thought to be the bladder and abdominocentesis was performed. A kind of thick, viscous fluid was taken by this procedure. Abdominal ultrasonography revealed enlargement of the uterine horns filled with a hypoechoic fluid ventro-cranially located from the bladder. It was firstly diagnosed as pyometra and ovariohysterectomy performed. At ovariohysterectomy, it was found only one dilated uterine horn stuck to the vesica urinaria and hypoplasia of the ipsilateral cornu uteri. The uterine fluid was found to be aseptic microbiologically and it was diagnosed as hypoplasia of the cornu uteri and mucometra.

**Key Words:** Bitch, hypoplasia of uterus, mucometra

## Giriş

Köpek ve kedi uterus anomalileri doğmasal olarak görülen nadir anomalilerdendir (Coelho ve ark., 2009; Slatter, 2002). Uterus

kornularının kısmi birleşmesi veya eşit olmayan uterus kornu uzunlukları dişi köpeklerde görülebilen anomalik durumlardan sayılabilir

(Lein, 1986). Genital kanalın kısmi aplazisi terim olarak genital kanalın uterus, serviks ve/veya vagina kısımlarının olmaması anlamına gelir. Üreme sisteminin anomalileri inekte ve domuzda daha sıklıkla görülürken, kedilerde daha az görülmektedir. Uterusun doğmasal anomalilerin çoğunluğu uterus kornularını kapsar. Doğmasal gelişim anomalileri olan bilateral agenezis, uterus unikornisini de kapsayan unilateral agenezis veya hemi uterus, kısmi aplazi, hipoplazi, atrezi, septumlu uterus, çift serviks ve kornual birleşme gibi çoğunlukla Müller kanalının anormal gelişimine (agenezi, hipoplazi) bağlıdır (Chang ve ark., 2008; Slatter, 2002). Oviduktlar, uterus, kornular ve vagina embriyonik olarak Müller kanallarından farklılaşır (Chang ve ark., 2008). Uterus kornusunun bir kısmının olmaması, paramezonefrik kanalın bir kısmının gelişimindeki hasarların sonucunda oluşur, bu durumda, uterus kornuları olmayabilir veya sadece küçük bir fibromüsküler bant olabilir. Bir uterus kornusunun olmaması aynı taraftaki böbreğin de olmaması ile beraber görülebilir.

Aplazi kornu uteri ve oviduktun birini kapsıyorsa fertilitite etkilenmeyebilir veya bazen zayıflayabilir (Coelho ve ark., 2009; Dinç, 1997). Ovaryumları bulunan uterus unikornisli dişi köpeklerin tipik östrus davranışları gösterdikleri, seksüel siklusların ve ovulasyonun olduğu, çiftleşmelerin olduğu bilinmektedir (Dinç, 1997; England, 2001; Feldman ve Nelson, 2004; Güvenç ve ark., 2006). İki taraflı kornu agenezisi olan köpeklerde oositin geçiş ve taşınması ile implantasyon şekillenemeyeceğinden gebe kalma imkansızdır. Buna rağmen tek taraflı kornu agenezisinde gebelik şansı zayıftır, gebelik oluşsa bile yavru sayısı azdır (Dinç, 1997; England, 2001; Güvenç ve ark., 2006). Hidrometra veya mukometra endometriyal hiperplazi gelişiminden dolayı veya uterus, serviks veya vagina lümeninin tıkanması sonucunda oluşabilir (Oh ve ark., 2005). Oh ve ark. (2005), bu iki olgunun (hidrometra ve mukometra) aynı olduğunu, fiziksel özellik olarak sadece müsinin hidratlaşma derecesindeki farklılaşmaya bağlı olarak oluştuklarını düşünmektedirler. Bu tip olgularda

tek kornu ve olasılıkla aynı tarafa ait ovaryum olmayabilir veya uterusun kör kısımları görülebilir ve bu kısımlarda her bir östrus siklusunda sıvı birikimi olabilir (Lein 1986).

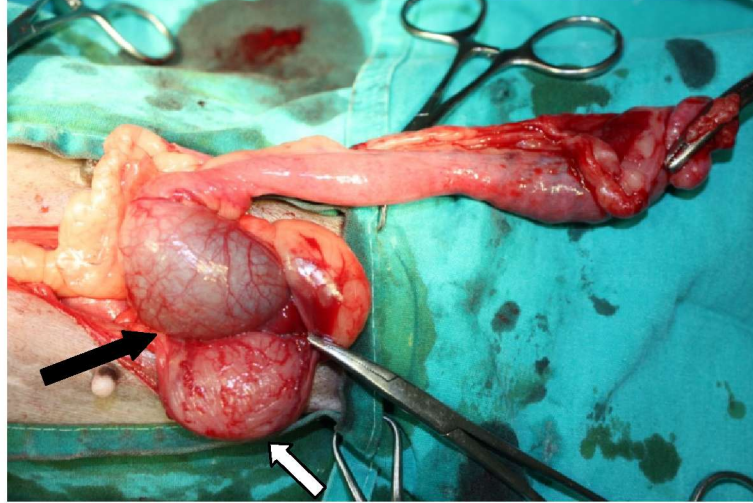
Slatter (2002), uterus unikornis insidensisinin köpek nekropsilerinde 1:5000'den 1:10000'e kadar olduğunu bildirmiştir. Ovaryumlara ve uterusu bağlı doğmasal rahatsızlıkların teşhisi direkt olarak histerosalfingografi ile yapılabilir fakat deneysel laparotomi ile doğrulanması önerilmektedir (Coelho ve ark., 2009; Dinç, 1997; Güvenç ve ark., 2006). Bir başka teşhis yöntemi laparoskopidir fakat genellikle rutin kısırlaştırma ameliyatı esnasında şans eseri de fark edilebilirler. Bazıları infertiliteye veya güç doğuma sebep olabilir (Coelho ve ark., 2009; Güvenç ve ark., 2006). Histerosalfingografi, iyi bir teorik araç olmasının yanında pratikte kullanımı oldukça zordur, çoğunlukla östrus esnasında uygulanmasından başarılı sonuçlar alınabilir (Feldman ve Nelson, 2004).

### Olgu

Yedi yaşında, kısırlaştırılmamış, Terrier ırkı köpek depresyon, iştahsızlık, abdomende büyüme, konstipasyon ve anüri şikayetiyle kliniğimize getirildi. Vücut ısısı 38,7 °C olarak tespit edilen köpekte kan tahlili sonuçlarına göre hafif azotemi ve glisemi tespit edildi (Üre: 30, glikoz: 154). İnceleme ve palpasyonda abdomenin oldukça genişlemiş olduğu, vulvanın normal görünümde olduğu ve herhangi bir akıntı olmadığı belirlendi. Hasta sondalanmaya çalışıldı, sondalamadan sonuç alınamayınca abdominosentez yapıldı fakat bu kez idrar yerine vizközitesi oldukça yüksek, kahverengimtrak bir sıvının geldiği görüldü. Abdominal ultrasonografi yapılan köpekte idrar kesesinin ventro-kraniyalinde oldukça genişlemiş hipoekoik görüntü veren kornu uteri tespit edildi. Acil olarak ovariohisterektomi operasyonu uygulanmasına karar verildi. Hastanın damar yolu V. cephalica antibrachii'den açılarak anestezinin indüksiyonu amacıyla 6 mg/kg dozunda propofol (Pofol ampul, Dongkook Pharm, Kore) verildi, daha sonra ise anestezinin

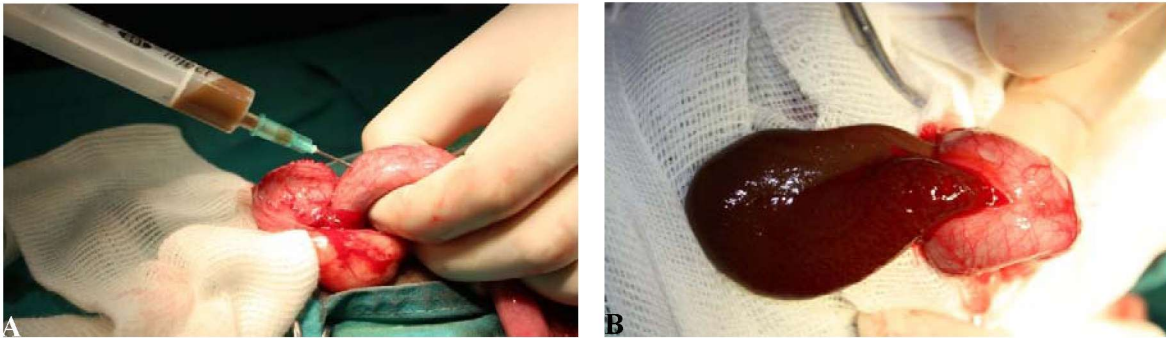
devamına % 3-4 oranında isofloran (Foran likit, Abbott Labarotories, İngiltere) ile inhalasyon anestezisi uygulanarak devam edildi. Operasyon sahası traş ve dezenfekte edildikten sonra göbek deliğinin bir iki parmak kaudalinden ensize edilerek abdominal boşluğa girildi. Operasyon esnasında sol kornu uterinin hipoplazik olduğu, diğer kornu uterinin ise oldukça genişlemiş ve korpus uteri kısmından idrar kesesine yapışmış olduğu görüldü (Şekil 1). Korpus uteri bir enjektörle aspire edildi ve koyu kahverengi vizköz bir akıntının geldiği görüldü (Şekil 2A, B). Sol kornunun sağ kornu uteriye göre oldukça küçük ve gelişmemiş olduğu, sağ kornu uterinin ise içindeki sıvıya

bağlı olarak normalden daha geniş olduğu belirlendi (Şekil 3A). Hipoplazik sol kornunun ucunda üzerinde follüküllerin bulunduğu ovaryum saptandı (Şekil 3B). Ovaryumlar ve uterus uzaklaştırıldıktan sonra laparotomi ensizyonu 2/0 monofilament ile basit ayrı dikişler kullanılarak kapatıldı. Operasyon sonrasında hastaya 5 mg/kg dozunda enrofloksasin (Baytril-K % 5, Bayer, Türkiye) subkutan olarak ve B kompleks-C vitamini kombinasyonu (Epargriseovit; Deva, Türkiye) intramuskuler olarak bir hafta boyunca uygulandı, on gün sonra ise komplikasyonsuz olarak hastanın dikişleri alındı.



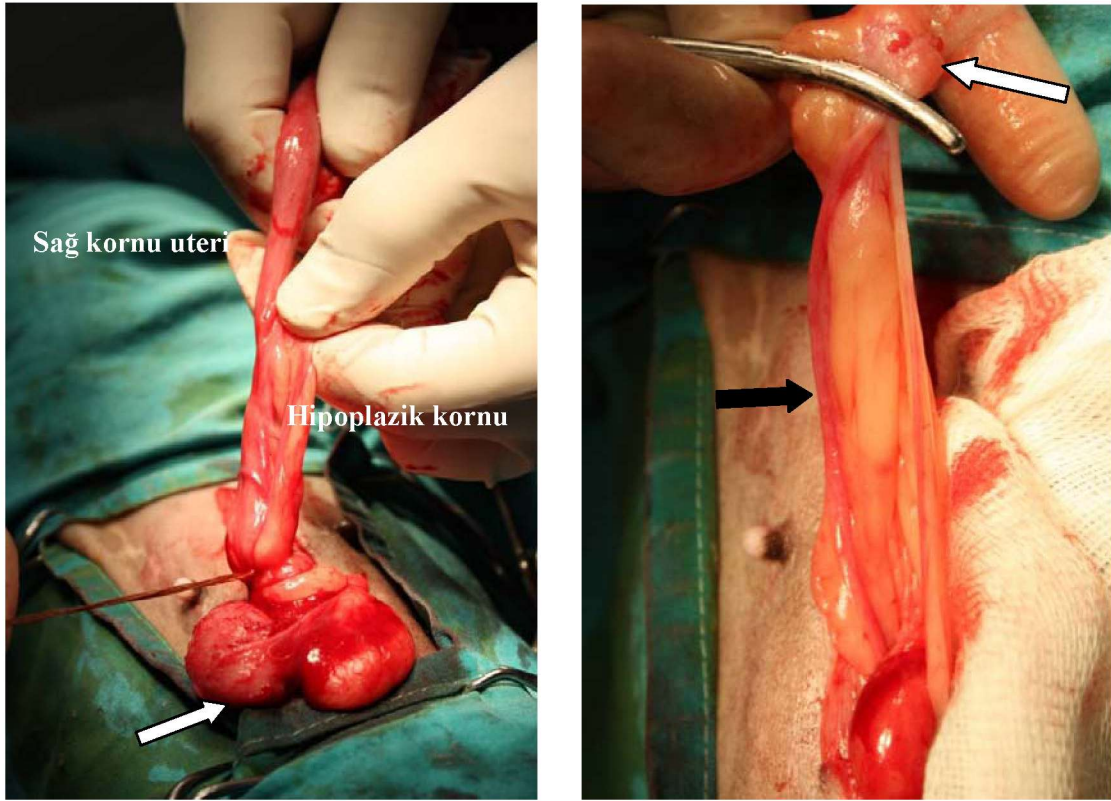
**Şekil 1.** Laparotomi esnasında sağ kornu ve korpus uterinin görünümü (siyah ok: korpus uteri, beyaz ok: idrar kesesi).

**Figure 1.** The view of the corpus and right cornu uteri during laparotomy (black arrow: corpus uteri, white arrow: urinary bladder).



**Şekil 2.** Korpus uteriden koyu kahverengi vizköz sıvının enjektörle aspirasyonu (A), Korpus uterinin ensizyonu (B).

**Figure 2.** Aspiration of viscous dark brown fluid from the corpus uteri with a syringe (A), Incision of corpus uteri (B).



**Şekil 3.** (A) Korpus uterinin ligatüre edilmesi (beyaz ok: idrar kesesi), (B) hipoplazik sol kornu uteri (siyah ok), sol ovaryum (beyaz ok).

**Figure 3.** (A) Ligation of corpus uteri (white arrow: urinary bladder), (B) hypoplasia of left cornu uteri (black arrow), left ovary (white arrow).

Operasyondan yaklaşık olarak bir ay sonra köpek yine abdomende hafif şişkinlik, iştahsızlık ve dizüri şikayetleriyle kliniğimize getirildi. Yapılan ultrasonografi sonucunda serviks uterinin genişlemiş olduğu görüldü ve köpek tekrar opere edilerek serviksin kalan parçası uzaklaştırıldı. İkinci operasyon sonrasında hiçbir komplikasyonla karşılaşmadı.

### Tartışma ve Sonuç

Hipoplazik uterusu sahip olan köpekler düzenli olarak östrus gösterebilirler ve gebe kalabilirler. Deneysel olarak da bir kornu uterinin uzaklaştırılması sonucunda gebelik oluşabilmekte fakat yavru sayısı azalmaktadır (Seyrek İntaş ve ark., 2004). Doğmasal genital organ anomalilerinin bazen infertiliteye de neden olduğu görülmüştür. Bu olguda köpekte düzenli olarak siklik aktivitenin olduğu fakat

daha önce hiç gebelik geçirmediği bilgisi hasta sahibi tarafından belirtilmiştir.

Müller kanallarının kısmi aplazisi korpus ve kornu uterilerin kısmi veya tamamen aplazisine sebep olmaktadır. Genellikle kısmi uterus aplazisi ve uterus unikomis olguları aynı taraftaki ovaryumun ve/veya böbreğin agenezisiyle beraber seyredebilir (Chang ve ark., 2008; Slatter, 2002). Bu olguda ise hipoplaziye bağlı olarak ilgili taraftaki ovaryum veya böbrekte aplazi görülmedi.

Endometriyal hiperplazi veya genital kanalın herhangi bir yerinde tıkanıklık bulunması sonucunda mukometra veya hidrometra şekillenebilmektedir (Oh ve ark., 2005). Bu olguda da korpus uteri ve sağ kornuda mukometra görüldü. Köpeğin yaşının genç olması ve endometriyal hiperplaziye sebep olabilecek daha önceden herhangi bir hormon preparatı kullanılmamış olması bu olguda

mukometra oluşumuna sebep olacak bir genital kanal tıkanıklığını akla getirmiştir. Kornual agenezis veya hipoplazi olguları genellikle belirti göstermemekte, ovariohisterektomi operasyonları esnasında rastlanılmakta ve bu yüzden gizli infertilite sebepleri arasında sayılmaktadır (Coelho ve ark., 2009; Slatter, 2002). Bu olguda ise şiddetli abdomen genişlemesi ve anüri gibi hastanın hayatını tehlikeye sokabilecek belirtiler görülmesi ve hastanın acil olarak operasyona alınmasıyla, ultrasonografide saptanamayan hipoplazi, laparotomi esnasında fark edilmiştir.

#### KAYNAKLAR

- Chang, J., Jung, J-h., Yoon, J., Choi, M-c., Park, J.H., Seo, K-M., Jeong, S.M., 2008.** Segmental aplasia of the uterine horn with ipsilateral renal agenesis in a cat. *Journal of Veterinary Medical Science* 70 (6), 641-643.
- Coelho, A.J.A., Contesini, E.A., Marques, J.M.V., Fernandes, A.O., Cardoso, C.S., Garcez, T.N.A., Rolim, V.M., 2009.** Segmental aplasia of uterine horn in a dog:case report. WSAVA Congress Sao Paulo, Brazil: <http://www.vin.com/proceedings/Proceedings.plx?CID=WSAVA2009&Category=&PID=53733&O=Generic> (Erişim 08.02.2011).
- Dinç, D.A., 1997.** Karnivorlarda İnfertilite. In: Alaçam E. (Ed), *Evcil Hayvanlarda Doğum ve İnfertilite*. Ankara, Medisan, pp. 315-340.
- England, G., 2001.** Infertility in the Bitch and Queen. In: Noakes, D.E., Parkinson, T.J., England, G.C.W. (Eds.), *Arthur's Veterinary Reproduction and Obstetrics*. Toronto, W.B. Saunders Company, pp. 639-670.
- Feldman, E.C., Nelson, R.W., 2004.** Infertility, Associated Breeding Disorders, and Disorders of Sexual Development. In: Feldman E.C., Nelson R.W. (Eds.), *Canine and Feline Endocrinology and Reproduction*. Philadelphia, W.B. Saunders, pp. 868-900.
- Güvenç, K., Toydemir, F.S., Sontaş, H.B., Şenünver, A., 2006.** A Cocker Spaniel bitch with uterus unicornis (unilateral cornual agenesis). *İstanbul Üniversitesi Veteriner Fakültesi Dergisi* 32 (3), 69-73.
- Lein, D.H., 1986.** Infertility and Reproductive Diseases in Bitches and Queens. In: Roberts S. J. (Ed.), *Veterinary Obstetrics and Genital Diseases (Theriogenology)*. Vermont, Ithaca, New York, pp. 675-751.
- Oh, K-S., Son, C-H., Kim, B-S., Hwang, S-S., Kim, Y-J., Park, S-J., Jeong, J-H., Jeong C., Park, S-H., Cho, K-O., 2005.** Segmental aplasia of uterine body in an adult mixed breed dog. *Journal of Veterinary Diagnostic Investigation* 17, 490-492.
- Seyrek-İntas, K., Wehrend, A., Nak, Y., Tek, H.B., Yılmazbaş, G., Gökhan, T., Bostedt, H., 2004.** Unilateral hysterectomy (cornuectomy) in the bitch and its effect on subsequent fertility. *Theriogenology* 61, 1713-1717.
- Slatter, D.H., 2002.** Ovary and Uterus. In: Slatter, D.H., (Ed); *Textbook of Small Animal Surgery*. W.B. Saunders Company, Philadelphia., pp. 1487-1502.