

## Verruca Vulgaris ve Plantaris Tedavisinde Süresi Uzatılmış Kriyoterapi Yönteminin Etkinliği

### Efficacy of Prolonged Freeze in the Cryotherapy of Verruca Vulgaris and Plantaris

D.Deniz DEMİR SEREN<sup>1</sup>, Ayşın KÖKTÜRK<sup>2</sup>, Güliz İKİZOĞLU<sup>2</sup>

<sup>1</sup>Ankara Atatürk Eğitim ve Araştırma Hastanesi, Dermatoloji Kliniği, Ankara

<sup>2</sup>Mersin Üniversitesi Tıp Fakültesi, Dermatoloji Anabilim Dalı, Mersin

#### Özet

**Amaç:** Verruca tedavisinde kriyoterapi standart bir yöntemdir. Sıvı nitrojen en yaygın kullanılan kriyoterapi yöntemidir. Bu çalışmada, verrukanın etrafında buz halkası oluştuktan sonra beş saniye daha uzatılmış kriyoterapi yönteminin tedavideki etkinliği araştırılmıştır.

**Yöntem:** Verrukası olan 60 hasta çalışmaya alındı. Her bir grup 30 hastadan oluştu. Kontrol grubunda spreyle tabanca lezyona 1-2 cm uzaklıkta dik olarak tutuldu. "Buz topu" formasyonu oluşup bunun lezyonun 2 mm dışına yayılıp buz halkası oluşana kadar püskürtme işlemine devam edildi. Çalışma grubunda, verrukanın etrafında buz halkası oluştuktan sonra dondurma işlemine beş saniye daha devam edildi.

**Bulgular:** Çalışma 55 hasta ile tamamlandı. Maksimum beş kez uygulanan tedavi seanslarının sonunda çalışma grubunda 27 hastadan 22 hastada tam tedavi gözlemlendi (%81.5). Buna karşılık kontrol grubunda bu sayı 11 olarak tespit edildi. Bu değer istatistiksel olarak anlamlı bulundu (%39.2) (p<0.001).

**Sonuç:** Elde edilen sonuçlar değerlendirildiğinde; ağrı ve bül insidansı anlamlı derecede yüksek çıkmakla birlikte, beş saniye uzatılmış kriyoterapi yönteminin klasik yöntemle göre daha etkili olduğu tespit edilmiştir. Her ne kadar klasik olarak verrukanın etrafında bir buz halkası oluşana kadar dondurma işleminin yapılması öneriliyorsa da, daha agresif kriyoterapi yapılmasının uygun olduğunu düşünmekteyiz.

**Anahtar Sözcükler:** verruca vulgaris, verruca plantaris, kriyoterapi, sıvı nitrojen.

#### Abstract

**Objective:** Cryotherapy is a standart treatment for viral wart. Liquid nitrogen is the most commonly used form of cryotherapy. It is the purpose of this study to investigate the efficacy of the five seconds prolonged freeze in the treatment of common viral warts with liquid nitrogen.

**Method:** Sixty patients with verrucas were included in the study. Groups consisted of 30 patients. In control group spraying gun held 1-2 cm away from the lesion with direct angle to the surface. Spraying was applied until an 'ice ball' is formed and the ice halo exceeded the border of the lesion by 2 mm. In the study group spraying was prolonged for an extra five seconds after the formation of an ice halo.

**Results:** The study was completed with 55 patients. At the end of the maximum five treatments complete cure was observed in 22 of 27 patients (81.5%) in the study group. However only 11 patients (39.2%) in control group were completely cured (p<0.001).

**Conclusion:** We have found that five seconds prolonged freeze is more effective than the traditional method in the cryotherapy of viral warts, although the incidence of pain and blistering is significantly greater. Although it is recommended that treating until there is a halo of ice around the wart, we advocate more aggressive cryotherapy.

**Key Words:** verruca vulgaris, verruca plantaris, cryotherapy, liquid nitrogen.

Mersin Univ Sağlık Bilim Derg, 2009;2(1):18-22

Geliş Tarihi : 11.02.2009

Kabul Tarihi : 14.04.2009

#### Yazışma Adresi:

Dr. D. Deniz DEMİR SEREN

Konutkent 2 Sitesi B6/C Blok No: 4

06810 Çayyolu/Ankara

Tel : 0-312-2912525/4120

Faks : 0-312-2912705

E-posta : ddemirseren@yahoo.com

## Giriş ve Amaç

Verruka, sık görülen deri hastalıklarından biridir. Etiyolojik ajan, papilloma virüsler grubundan Human Papilloma Virus'tur (HPV). HPV tüm yaş grubundaki bireyleri enfekte edebilir. Ancak klinik lezyonlar çocuklarda ve genç yetişkinlerde oldukça yaygındır (1). Hastalığın tanısı genel olarak klinik bulgularla konur. Her ne kadar verruka lezyonları spontan olarak gerileyebilse de, immunsuprese hastalarda uzun yıllar kalabilir. Bu nedenle bazı hastalar için fiziksel bir rahatsızlık, psikolojik bir travma ve aynı zamanda bir enfeksiyon kaynağı oluşturabilir. Günümüzde verrukaların standart tedavisi, esas olarak enfekte hücrelerin kimyasal veya fiziksel yollarla destrüksiyonudur. Bu amaçla kimyasal maddeler, kriyoterapi, elektrocerrahi, eksizyon, lazer veya immunoterapi kullanılabilir (2-5).

Kriyoterapiden soğuk cerrahi olarak da söz edilebilir. Bu yöntem ile esas olarak gerek yüzeyde gerekse doku içerisinde bulunan patolojik hücrelerin -170 °C ile -196 °C arasında yok edilmesi amaçlanmaktadır. Tedavi edilen doku adeta buza dönüşmekte, geleneksel yöntemlerin tersine kanama ya çok az olmakta ya da olmamaktadır. Bu nedenlerle modern kriyoterapi bütün dünyada büyük bir ilgi görmektedir. Uzun yıllardan beri elde edilen tecrübeler ve yapılan çok sayıda çalışma, bu yöntem ile çok iyi sonuçlar alınabileceğini göstermiştir (6).

Klasik kriyoterapide önerilen yöntem, her bir verrukanın etrafında beyaz bir halka oluşana kadar dondurma işlemine devam edilmesidir. Son yıllarda bazı araştırmacılar tedavi için süresi uzatılmış dondurma işlemini savunmaktadırlar (7,8). Ancak uzun dondurma işleminin faydalı olduğuna dair yeterli sayıda veri bulunmamaktadır. Çalışmamızda verrukanın etrafında beyaz buz halkasının oluşması ile dondurma işlemine son verilen klasik yöntem ile halka oluşuktan sonra beş saniye daha uzatılmış tedavi yöntemini karşılaştırdık; beş saniye daha uzatılmış kriyoterapinin klasik yöntemle olan avantaj ve dezavantajlarını belirlemeyi amaçladık.

## Gereç ve Yöntem

Bu prospektif çalışma, Mersin Üniversitesi Tıp Fakültesi Dermatoloji Anabilim Dalına verruka nedeniyle başvuran 60 hasta üzerinde yapıldı. Çalışmada önce hastaların demografik bilgileri (yaş, cinsiyet, verrukanın var oluş süresi, lokalizasyonu ve sayısı, daha önce uygulanan tedaviler) kaydedildi. Çalışmaya dahil edilen tüm hastalar konuyla ilgili olarak bilgilendirildi ve onayları alındı. Likit nitrojeni tolere edemeyecek 10 yaş altı hastalar ile yüz ve genital bölgesinde verruka bulunan hastalar çalışma dışında tutuldu. Tedavi öncesinde lezyonların fotoğraf ile dokümantasyonu yapıldı.

Herbirinde değişik sayılarda verruka bulunan 60 hasta çalışmaya alındı. Her bir grup 30 hastadan oluştu. Hastaların 26'sı kadın, 34 tanesi erkekti. Yaş ortalaması çalışma grubunda 26.6 yıl, kontrol grubunda ise 24.2 yıl olarak tespit edildi. Hasta başına düşen ortalama lezyon sayısı çalışma grubunda 3.3±1.7, kontrol grubunda 3.8±0.8 olarak bulundu. Hastalardaki lezyonların mevcudiyet süreleri çalışma grubunda 13±5.2 kontrol grubunda 15±6.4 ay idi (Tablo 1). Toplam 208 verruka vulgaris lezyonunun 91 tanesi çalışma grubunda, 117 tanesi ise kontrol grubunda yer almaktadır. Lezyonların lokalizasyonlarına göre dağılımı Tablo 2'de verilmiştir.

**Tablo 1.** Hastaların demografik bilgileri

	Çalışma grubu	Kontrol grubu	p değeri
Yaş	24.26±9.01	22.56±10.62	0.507
Cinsiyet (E/K)	11/19	18/12	0.06
Ortalama verruka sayısı	3.3±1.7	3.8±0.8	0.46
Ortalama verruka oluş süresi (Ay)	13±5.2	15±6.4	0.684

**Tablo 2.** Lezyonların lokalizasyonlarına göre dağılımı

	Çalışma grubu	Kontrol grubu
El dorsali	39	49
Palmar bölge	27	33
Ayak dorsali	10	9
Plantar bölge	5	17
El ve ayak dışında kalan ekstremitte bölümleri	10	9
Toplam	91	117

Çalışmada hastalar iki haftalık aralıklarla tedavi edildi. Maksimum beş tedavi seansı uygulanmak üzere toplam 10 hafta boyunca tedaviye devam edildi. Ardışık iki tedavi seansına gelmeyen hastalar çalışma dışı bırakıldı.

Kriyoterapi, Dewar tankında saklanan sıvı nitrojen ile Cry-Ac® sprey tabanca ile ve C ucu kullanılarak yapıldı. Kontrol grubunda sprey tabanca lezyona 1-2 cm uzaklıkta dik olarak tutuldu. "Buz topu" formasyonu oluşup bunun lezyonun 2 mm dışına yayılıp buz halkası oluşana kadar püskürtme işlemine devam edildi. Çalışma grubunda, verrukanın etrafında buz halkası oluşuktan sonra dondurma işlemine beş saniye daha devam edildi. Kalın verrukalar ve topukta yerleşik olanlar dondurma işleminden önce soyuldu.

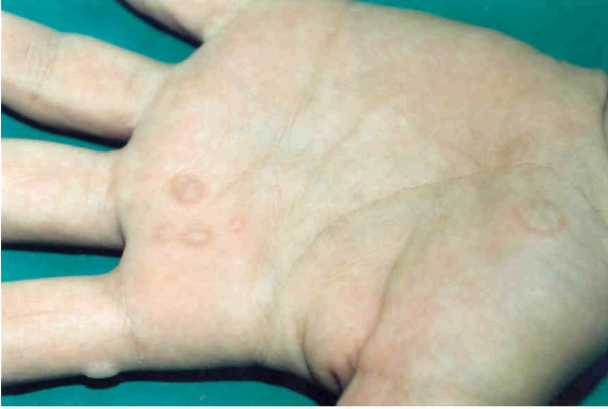Her tedavi seansından iki hafta sonra, hastalar bir sonraki seansa geldiklerinde ağrı ve bül şikayetleri açısından değerlendirildi. Büllü, inflame veya ağrılı lezyonu olan hastalara o seansta kriyoterapi uygulanmadı. Toplam 10 haftalık sürede, iki haftada bir yapılan kriyoterapi seansları sonunda gerek kontrol gerekse çalışma grubunda verrukaların tamamen kaybolduğu hastalar tam tedavi edilen grup, hala lezyonun mevcut

olduğu hastalar da tedavi edilemeyen grup olarak sınıflandırıldı.

Sonuçlar student t ve ki kare testi ile değerlendirildi ( $p<0.001$ ).

### Bulgular

Çalışmamız boyunca, kontrol grubunda 2 hasta, çalışma grubunda 3 hasta ardışık iki tedavi seansına gelmedikleri için çalışma dışında bırakıldı. Çalışma 55 hasta ile tamamlandı. Maksimum beş kez uygulanan tedavi seanslarının sonunda çalışma grubunda 27 hastadan 22 hastada tam tedavi gözlemlendi (%81.5) (Şekil 1-3). Buna karşılık kontrol grubunda bu sayı 11 (%39.3) olarak tespit edildi. Çalışma grubunda iyileşme oranı kontrol grubuna göre istatistiksel olarak anlamlı düzeyde daha yüksek bulundu ( $p<0.001$ ) (Şekil 4).



Şekil 1. Kriyoterapi öncesi verrukaların görünümü.

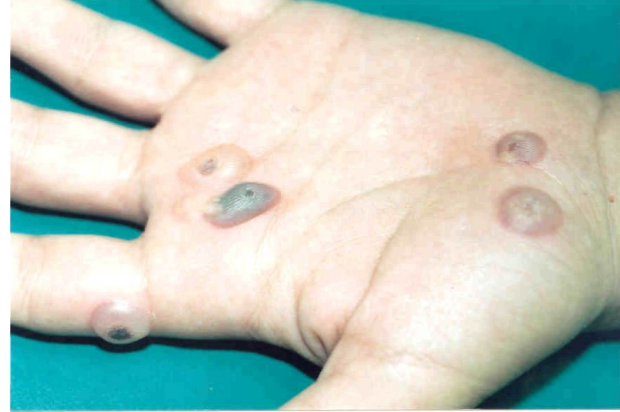Çalışma grubunda ağrı ve bül oluşumu anlamlı derecede yüksek bulundu. Bu gruptaki 25 hastada ağrı ve bül olmasına karşılık kontrol grubunda sekiz hastada ağrı ve bül olduğu tespit edildi ( $p<0.001$ ) (Tablo 3). Bu şikayetlerden dolayı tedaviyi bırakan hasta olmadı.

Tablo 3. Ağrı ve bül oluşum dağılımı

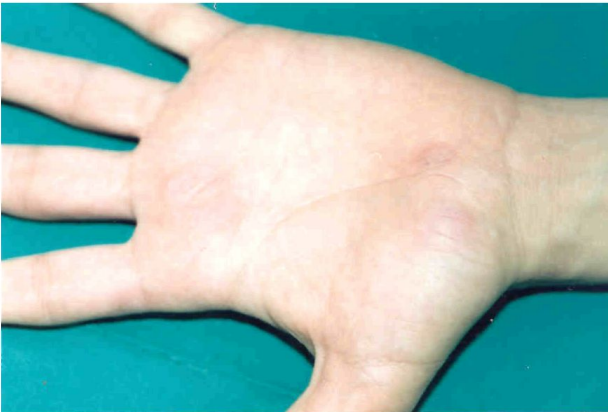	Çalışma grubu	Kontrol grubu
Ağrı	27	15
Bül	26	19

Ki kare testi ,  $p<0.001$

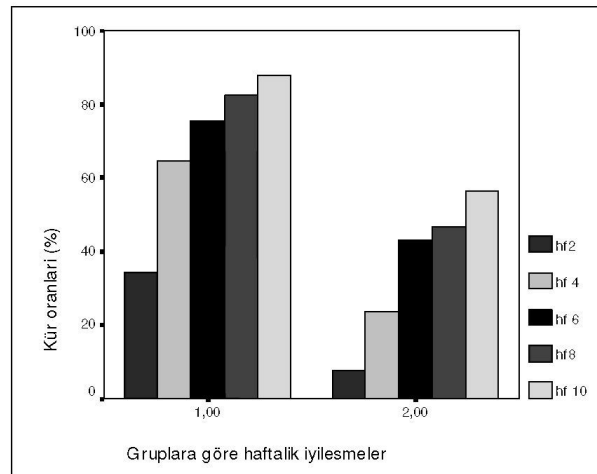
Tedavi sonunda çalışma grubunda üç hastada enfeksiyon gelişti. Bir hastada oral antibiyotik tedavisi gerekli görülürken, diğerleri povidon iyot pansuman ve fusidik asit krem tedavisi ile iyileşti.



Şekil 2. Kriyoterapiden 24 saat sonra hemorajik büllerin görünümü.



Şekil 3. Kriyoterapiden 4 hafta sonraki görünüm.



Şekil 4. Haftalık iyileşme oranları (1: Çalışma grubu, 2: Kontrol grubu)

## Tartışma ve Sonuç

Güntümüzde verrukaların tedavisinde, esas olarak enfekte hücrelerin kimyasal veya fiziksel yollarla destrüksiyonu uygulanmaktadır. Hastalarda yaygın olarak kullanılan cerrahi tedavi yöntemlerinin yanı sıra; interferon, bleomisin, inosin pranobeks, topikal retinoidler, oral simetidin, difensipron, formik asit, %80'lik fenol solüsyonu, intravenöz olarak uygulanan cidofovir ve imiquimod gibi değişik ajanlar da kullanılmaktadır (2,10-19). Bazı araştırmacılar da kriyoterapinin etkinliğini arttırmak için, dondurma işleminden önce salisilik asit ve/veya laktik asit uygulamaktadırlar (20). Tedavilerin her birinin kendine ait avantaj ve dezavantajları bildirilmiş, ancak hiçbirisi klinik uygulamada sıvı nitrojen ile yapılan kriyoterapinin önüne geçememiştir (21).

Verruka tedavisinde en sık kullanılan yöntem kriyoterapi olmakla birlikte, hala standart bir kriyoterapi protokolü yoktur. Genel olarak kabul edilen yöntem; verrukanın etrafında normal deri üzerinde 1-2 mm'lik buz halkası oluşana kadar sıvı nitrojen ile lezyonun dondurulmasıdır. Bazen tek seansta kür sağlamak mümkün olsa da, genellikle 2-3 haftalık aralıklarla tedavinin 12 haftaya kadar sürdürülmesi gerekir (22,23). Bu yöntem sprey tabanca veya pamuk uçlu aplikatör ile kolayca uygulanabilmektedir. Çalışmamızda uygulamanın kolay ve hızlı olması nedeniyle püskürtme yöntemi kullanılmıştır. Geleneksel olarak verrukaların tedavisinde sıvı nitrojen üç haftalık aralıkla uygulanmaktadır. Bunney ve ark.(22) iki ve üç haftalık aralıklarla yapılan tedaviler arasında bir farklılık olmadığını göstermişlerdir. Dolayısıyla tedavi seansları arasındaki optimal süre 2-3 hafta olarak önerilmektedir (24). Çalışmamızda her iki gruptaki hastalara da kriyoterapi iki haftalık aralıklarla uygulanmıştır.

Soyma işleminin kriyoterapinin etkinliğine katkısı olup olmadığı bazı çalışmalarda araştırılmış, plantar verrukalarda soyma işleminin kriyoterapiye ek fayda sağladığı gösterilirken, eldeki verrukalarda bu etki görülmemiştir (13). Bunun nedeni plantar verrukaların daha fazla kallosite üretme eğiliminde olmaları olabilir. Ayrıca fazla keratinin soğuğu emme yolu ile kriyoterapi etkinliğini azalttığı tespit edilmiştir (25). Bu çalışmada plantar bölge lokalizasyonlu ve kalın verrukalarda kriyoterapiden önce soyma işlemi uygulanmıştır.

Özellikle plantar ve mozaik verrukalar kriyoterapiye diğer bölge ve tiplerdeki verrukalardan daha dirençlidir. Bunun nedenlerinden biri lokal olarak ağrının tedaviyi sınırlamasıdır. Hem elde hem de ayakta verruka olması durumunda da kür oranı düşüktür (26,27). Tedaviye dirençli mozaik verrukalar, tedaviyi sınırlayıcı lokal ağrı nedeniyle bazen genel anestezi altında agresif kriyoterapi ile tedavi edilmektedir (28). Verrukaların sayısı ise kür şansını etkilememektedir (7).

Sıvı nitrojen uygulaması, verruka vulgaris tedavisinde her ne kadar en çok kabul görmüş yöntemse de, en uygun uygulama şeklinin kesin olarak belli olmadığı söylenebilir.

Verrukaların tedavisinde, aynı seansta ikinci bir donma-erime siklusu uygulandığında elde edilen sonuçlara göre plantar verrukalarda kür oranı artmış, ancak palmar verrukalarda kür oranı açısından istatistiksel olarak anlamlı bir farklılık görülmemiştir. Ayrıca bu yöntemde işlem daha uzun sürmekte, hasta için dayanılması daha zor olmaktadır (29). Araştırmamızda standardizasyon açısından tüm verrukalara tek donma-erime siklusu uygulanmıştır.

Son yıllarda sıvı nitrojenin uygulama süresinin uzatılması gündeme gelmiş ve tek seansta olabildiğince etkili sonuçlar elde edilmeye çalışılmıştır. Ancak verrukalarda daha uzun dondurma işleminin faydalı olduğuna dair yeterli sayıda çalışma bulunmamaktadır. Genellikle lokal ağrı nedeniyle konvansiyonel kriyoterapi sınırlı bir süre yapılabilmekte ve çoğu durumda yeterli miktarda virüsle enfekte olmuş hücre hasarı elde edilememektedir (28).

Verrukaların kriyoterapi ile tedavisinde, farklı dondurma sürelerinin karşılaştırıldığı ilk önemli çalışma 2001 yılında Connolly ve ark. (8) tarafından yapılmıştır. Bu çalışmada lezyonun etrafında buz halkası oluştuktan sonra dondurma işlemine 10 saniye daha devam edilmiş ve klasik yöntemle göre daha etkili olduğu bildirilmiştir. Araştırmamızda, verrukaların etrafında beyaz buz halkası oluştuktan sonra sıvı nitrojen uygulamasına beş saniye daha devam edildi ve bu yöntemi uyguladığımız tüm bölgelerde kriyoterapi işleminin daha etkili olduğu tespit edildi. Bununla beraber ağrı ve bül oranlarında da artış saptandı. Farklı çalışmalarda hastalarda ortaya çıkan ağrı ve bül oranları farklı oranlarda verilmiştir (8,24). Çalışmamızda ortaya çıkan ağrı ve bül oranlarının Connolly ve ark.'nın (8) sonuçlarına göre daha düşük olduğu bulundu.

Sonuç olarak, genel tıp ve dermatoloji pratiğinde en sık görülen deri lezyonlarından biri olan verruka tedavisinde, sıvı nitrojen ile yapılan kriyoterapi en yaygın tedavi yöntemi olmasına rağmen henüz tam olarak oturmuş standart bir uygulama şekli yoktur. Etkili ve hasta açısından en kabul edilebilir modifikasyonu belirlemek amacı ile yaptığımız çalışmada, süresi beş saniye uzatılmış kriyoterapi yönteminin klasik yöntemle oranla anlamlı derecede etkili bulundu. Bu farklılığın ortaya çıkmasına sebep olarak, dondurma işleminin süresi ile orantılı bir şekilde daha fazla patolojik doku nekrozu elde edildiğini düşünmekteyiz.

## Kaynaklar

1. Kilkenny M, Merlin K, Young R, Marks R. The prevalence of common skin conditions in Australian school students: 1. common, plane and plantar viral warts. *Br J Dermatol* 1998;138:840-5.
2. Goldfarb MT, Gupta AK, Gupta AM, Sawchuk WS. Office therapy for human papilloma virus infection in nongenital sites. *Dermatol Clin* 1991;9:287-96.
3. Webster GF, Satur N, Goldman MP, Halmi B, Greenbaum S. Treatment of recalcitrant warts using the pulsed dye laser. *Cutis* 1995;56:230-2.
4. Lewis HM. Topikal immunotherapy of refractory warts. *Cutis* 1973;12:863-7.
5. Naylor MF, Neldner KH, Yarbrough GK, Rosio TJ, Iriundo M, Yeary J. Contact immunotherapy of resistant warts. *J Am Acad Dermatol* 1988;19:679-83.
6. Çalıkoğlu E ve Gürgey E. Kriyocerrahinin dermatolojide kullanım alanları. *T Klin Dermatol* 1999;9:104-11.
7. Ahmed I, Agarwal S, Ilchyshyn A, Charles-Homes S, Berth-Jones J. Liquid nitrogen cryotherapy of common warts: cryo-spray vs. cotton wool bud. *Br J Dermatol* 2001;144:1006-9.
8. Connolly M, Bazmi K, O'Connell M, Lyons JF, Bourke JF. Cryotherapy of viral warts: a sustained 10-s freeze is more effective than the traditional method. *Br J Dermatol* 2001;145:554-7.
9. James WD, Berger TG, Elston DM. *Andrews' Disease of the Skin: Clinical Dermatology*. 10th Ed. Philadelphia: WB Saunders, 2006:403-11.
10. Buckley DA, Keane FM, Munn SE, Fuller LC, Higgins EM, Du Vivier AWP. Recalcitrant viral warts treated by diphencyprone immunotherapy. *Br J Dermatol* 1999;141:292-6.
11. Gibson JR, Harvey SG. Interferon in the treatment of persistent viral warts. *Br J Dermatol* 1983;109:694.
12. Berth-Jones J and Hutchinson PE. Modern treatment of warts: cure rates at 3 and 6 months. *Br J Dermatol* 1992;127:262-5.
13. Munn SE, Higgins E, Marshall M, Clement M. A new method of intralesional bleomycin therapy in the treatment of recalcitrant warts. *Br J Dermatol* 1996;135:969-71.
14. Kuberynjinje EP. Evaluation of the efficacy and safety of 0.05% tretinoin cream in the treatment of plane warts in Arab children. *J Dermatol Treat* 1996;7:21-2.
15. Gooptu C, Higgins CR, James MP. Treatment of viral warts with cimetidine: an open-label study. *Clin Dermatol* 2000;25:183-5.
16. Bhat RM, Vidya K, Kamath G. Topical formic acid puncture technique for the treatment of common warts. *Int J Dermatol* 2001;40:415-19.
17. Banihashemi M, Pezeshkpoor F, Yazdanpanah MJ, Family S. Efficacy of 80% phenol solution in comparison with cryotherapy in the treatment of common warts. *Singapore Med J* 2008;49:1035-37.
18. Cusack C, Fitzgerald D, Clayton TM, Irvine AD. Successful treatment of florid cutaneous warts with intravenous cidofovir in an 11-year-old girl. *Pediatr Dermatol* 2008;25:387-9.
19. Harwood CA, Perret CM, Brown VL, Leigh IM, McGregor JM, Proby CM. Imiquimod cream 5% for recalcitrant cutaneous warts in immunosuppressed individuals. *Br J Dermatol* 2005;152:122-9.
20. Mottaz JH, McKeever PJ, Zelickson AS, et al. Transdermal delivery of salicylic acid in the treatment of viral papillomas. *Int J Dermatol* 1988;27:596-600.
21. Larsen PQ and Larberg G. Cryotherapy of viral warts. *J Dermatol Treat* 1996;7:29-31.
22. Bunney MH, Nolan MW, Williams DA. An assessment of methods of treating viral warts by comparative treatment trials based on a standart design. *Br J Dermatol* 1976;94:667-79.
23. Weshahy AH. Intralesional cryosurgery. *J Dermatol Surg Oncol* 1993;19:123-6.
24. Bourke JF, Berth-Jones J, Hutchinson PE. Cryotherapy of common viral warts at intervals of 1, 2 and 3 weeks. *Br J Dermatol* 1995;132:433-6.
25. Kee CE. Liquid nitrogen cryotherapy. *Arch Dermatol* 1967;96:198-203.
26. Alpsoy E, Yılmaz E, Çetin L, Başaran E. Değişik verruka tiplerinde krioterapinin etkinliği. *T Klin Dermatol* 1994;4:160-2.
27. Erbağcı Z, Kırtak N, Özgöztaşı O. Verruka vulgaris ve plantariste kriyoterapinin etkinliği. *T Klin Dermatol* 1996;6:18-20.
28. Rademaker M, Meyrick Thomas RH, Munro DD. The treatment of resistant mosaic plantar warts with aggressive cryotherapy under general anaesthetic. *Br J Dermatol* 1987;116:557-60.
29. Berth-Jones J, Bourke J, Eglitis H, Harper C, Kirk P, Pavord S, Rajapakse R, Weston P, Wiggins T, Hutchinson PE. Value of a second freeze-thaw cycle in cryotherapy of common warts. *Br J Dermatol* 1994;131:883-6.