

## İKİNCİ TRAVMA İLE KOMPLİKE KRON –KÖK KIRIĞI OLUŞMUŞ ÜST SANTRAL KESİCİ DİŞİN TEDAVİSİ

### Management of Second Traumatic Injured Complicated Crown Root Fracture Permanent Maxillary Central Incisor

Bade SONAT\*

Meltem ÖZTAN\*

#### Abstract

*Tooth fracture can occur at any age due to trauma. Sport accidents are more common among teenagers.*

*Prevalence of trauma to anterior teeth has been reported as 37 % and crown root fractures are about 5 % of all dental traumas. Crown-root fractures are complex injuries that are both difficult to evaluate and treat.*

*This case report describes the management of endodontic and restorative treatment of complicated crown root fractured in maxillary central incisor in which there had been a second trauma on the same tooth. This practice is a temporary treatment for the patient .The aesthetic is provided until the patient will be adult. After 18th years-old, prosthetic options will be implemented according to the situation of tooth.*

#### Özet

*Dento alveolar travmalar genellikle genç hastalarda özellikle spor yaralanmaları sırasında meydana gelir. Travmadan en çok etkilenen dişler maksiller kesici dişlerdir. Travmatik yaralanmaların ön grup dişlerde görülme oranı % 37 , kron kök yaralanmalarının oranı ise %5 dir. Kron kök yaralanmaları kompleks yaralanmalardır, teşhis ve tedavileri güçtür. Bu vaka raporunda ikinci defa oluşan travma sonucu komplike kron-kök kırığı meydana gelen maksiller santral kesici dişte yapılan koruyucu restorasyon ve 1 yıllık takibi sunulmaktadır. Bir yıllık takip sonucunda dişte klinik ve radyografik olarak herhangi bir patolojiye rastlanmamıştır.*

*Anahtar kelimeler: Dental travma, komplike kron-kök kırığı, geçici estetik uygulamalar*

#### Giriş

Kron-kök kırıkları daimi dişlerde görülen kron kırıkların % 5' ini içeren mine dentin ve sement dokularını etkileyen kırık tipidir <sup>1-5</sup>. Pulpayı içerip içermemelerine göre komplike ve komplike olmayan kırıklar olarak ayrılırlar. Tedavi prosedürleri kırık hattının seviyesi, kök uzunluğu, kökün anatomisi, estetik gereksinimler, hastanın yaşı gibi bazı faktörlere bağlıdır. Bu tip kırıkların olduğu daimi dişler fonksiyonel olduğu kadar estetik sorunlarda yaratırlar

<sup>6-9</sup>. Andreasen'e <sup>1</sup> göre travma görmüş dişlerde, kırık hattının seviyesi belirlenerek farklı tedavi seçenekleri oluşturulabilir. Ancak; kırık hattı kökün uzun eksenini boyunca devam ediyorsa söz konusu dişin çekilmesi uygundur .

Dişlere gelen ani travmalar veya kanal tedavisi sonrasında ortaya çıkan, kron-kök kırıkları hem hasta hem de hekim açısından oldukça sıkıntılı bir klinik tablo yaratır. Travma görmüş ve kanal tedavili bir dişin uzun süre ağızda kalabilecek şekilde üst restorasyonunun tamamlanması önemlidir. Ancak bu dişlere ikinci bir defa travma geldiğinde onarılması güç yaralanmalarla karşılaşılabilir. Travma geçirmiş dişlerde sıklıkla kanal tedavisi ihtiyacı olacaktır, kanal tedavileri sonrasında ise bu dişlerde kırılabilirliğin arttığı iddia edilmiş ve neden

\* Prof.Dr., Ankara Üniversitesi Diş Hekimliği Fakültesi, Endodonti Anabilim Dalı

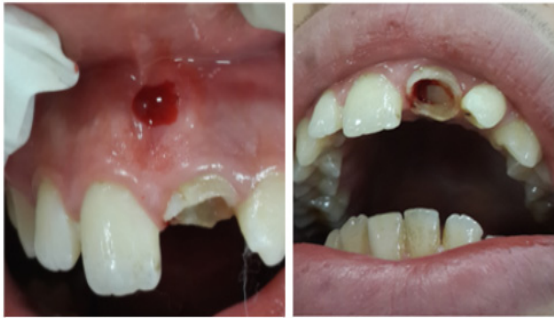olarak nem kaybı, internal ve eksternal diş sert dokularının kayıpları gösterilmiştir<sup>10-13</sup>.

Endodontik tedavili dişler daha az mineralize dokuya sahip olduğundan vital dişlere oranla daha zayıftırlar. Bu nedenle ikinci defa travma görmeleri durumunda daha komplike yaralanmalar ortaya çıkma ihtimali artmaktadır. Travmaya uğramış dişlerde fonksiyon ve estetiğin sağlanması için sıklıkla kök kanalı destekli protetik işlemlere ihtiyaç duyulmaktadır. Fiber postlar, travma geçirerek yapısal olarak zayıflamış dişleri desteklemek içinde yaygın olarak kullanılan tekniklerden biridir<sup>14</sup>.

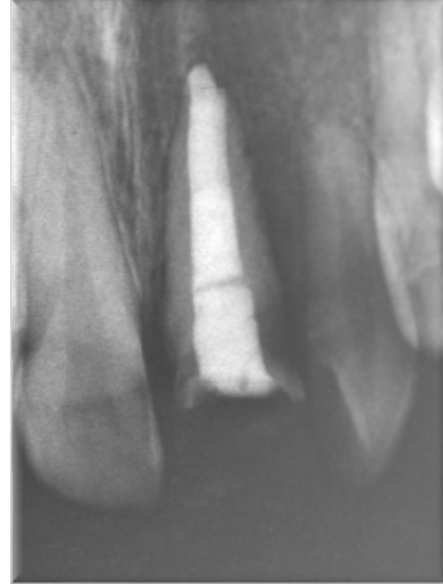Bu vaka raporunda daha önceden komplike kron kırığı oluşmuş ve ardından ikinci kez travmaya uğrayarak komplike kron – kök kırığı oluşan üst santral kesici dişin tedavisi ve bir yıllık takibinin sunulması amaçlanmıştır.

### Vaka raporu

16 yaşındaki erkek hasta futbol oynarken düşüp kırıdığı ön dişinin tedavisi için Ankara Üniversitesi, Diş Hekimliği Fakültesi, Endodonti Anabilim Dalı kliniğine başvurmuştur. Alınan anamnezde daha önceden 8 yaşında iken travma sonucu maksiller santral kesici dişinde kron kırığı olduğu, bu nedenle kanal tedavisi ve kompozit restorasyon yapıldığı, ancak düşüp yere çarpması sonucu aynı diş ikinci kere kırıdığı öğrenildi. Klinik incelemede; labial mukozada kanama, yırtık ve şişlik tespit edildi. Palatal marjinin altına uzanan kırık parçanın oynadığı görüldü (Resim 1). Radyolojik incelemede çok ince duvarları kalmış önceden kanal tedavisi yapılmış, geniş bir kök kanalı olduğu görüldü. İlgili dişin periapikal dokularının sağlıklı olduğu saptandı (Resim 2).

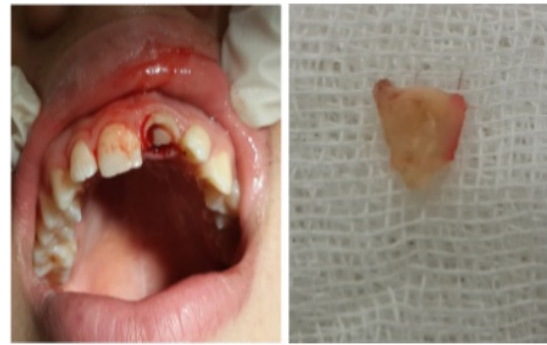

**Resim 1:** Preoperatif vestibül sulkus ve dişin klinik görüntüsü

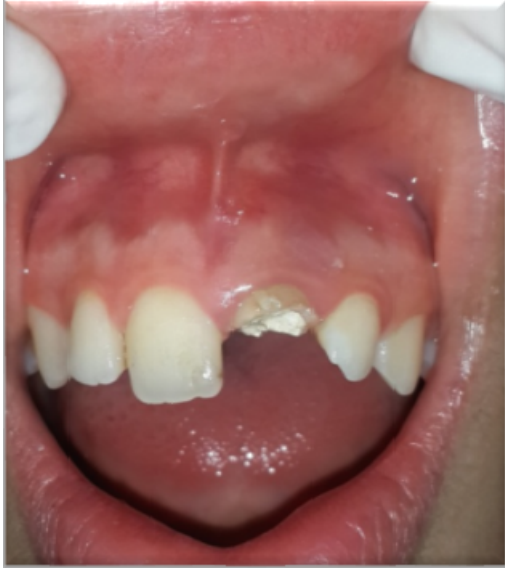

**Resim 2:** 21 no'lu dişin radyografik görüntüsü

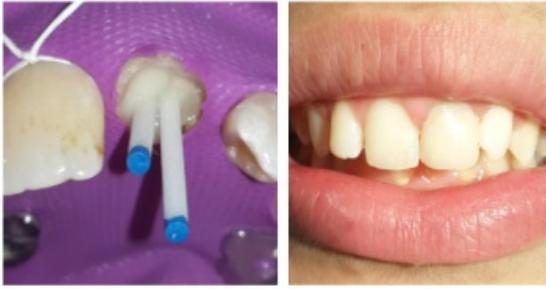Diğer kesici dişlerin vitalometrik muayenede pozitif cevap verdiği görüldü. Estetik sorunu gidermek için, travmatize dişin, hasta erişkin yaşa ulaşincaya kadar ağızda tutulmasına karar verildi. İlk olarak kırık palatal fragman çekildi (Resim 3) ve mukozal iyileşme sağlanması için kavite geçici dolgu materyali ile kapatıldı. Bir hafta sonrasına hasta kontrole çağrıldığında vestibül mukozanın ve dişeti marjininin iyileşmiş olduğu gözlemlendi (Resim 4). Aynı seansta kök kanal dolgusu uzaklaştırılarak post boşluğu hazırlandı ve fiber postlar yerleştirildi. Kron kısmı kompozit rezin ile restore edildi (Resim 5). İlgili dişin bir yıl sonraki klinik ve radyolojik incelemesinde herhangi bir patolojiye rastlanmadı (Resim 6).



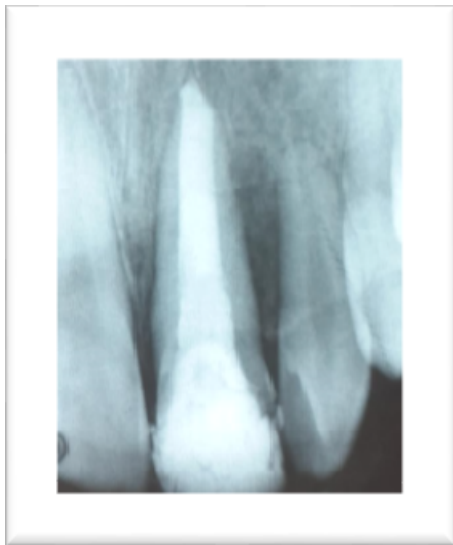
**Resim 3:** Dişin kırık palatinal parça çıkarıldıktan sonraki klinik görüntüsü ve kırık parça



**Resim 4:** Bir hafta sonraki vestibül mukozanın ve dişeti marjininin iyileşmiş hali



**Resim 5:** Fiber postların yerleştirilmesi ve kompozit rezin ile kron restorasyonu



**Resim 6:** 21 no'lu dişin bir yıl sonraki radyografik görüntüsü

## TARTIŞMA

Kron kök kırıklarında çeşitli tedavi seçenekleri vardır. Bu seçeneklere karar vermede birçok faktör etkilidir. Hastanın yaşı buna karar vermede en önemli faktörlerden biridir. Burada uygulanan tedavi hasta için estetik gereksimini sağlayacak geçici bir tedavi şekli olarak düşünülmüştür. Hastanın 18 yaşını geçtiğinde ilgili dişin klinik ve radyolojik belirtileri değerlendirilerek implant ve protetik seçeneklere başvurulması düşünülmüştür. Klinik ve radyografik bulgulara göre tedavi planı olarak söz konusu dişin endodontik tedavisi gözden geçirdikten sonra fiber post ve kompozit ile restorasyonuna karar verilmiştir.

Travma görmüş dişlerde kırık hattı marjinal kemiğin altına uzandığında koronal restorasyonun yapılması oldukça zordur<sup>15</sup>. Bizim vakamızda kırık hattı bir miktar marjinal kemiğin altına uzanmasına rağmen kompozitle onarılabilceği kararı verilmiştir. Kırzioğlu ve Karayılmaz<sup>4</sup> immatüre daimi kesici dişlerde cerrahi ekstrüzyon uygulamış ve 36 aylık vaka takibini sunmuştur. Ancak bu vakada tek travma hikayesi vardır. Bizim bu vakamızda ise cerrahi ekstrüzyon veya ortodontik ekstrüzyon seçenekleri vakanın ikinci kere travma geçirmesi ve kanal duvarlarının çok ince olması nedeni ile düşünülmemiştir. Bu gibi ekstrüzyon yöntemlerinde tedavi süresince uygulanan kuvvetlere bu dişin dayanamayacağı ve kırılabileceği değerlendirilmiştir.

Kron-kök kırıklarında kırık parça uyum gösteriyorsa endodontik, periodontal ve okluzal değerlendirmelerden sonra yerine yapıştırılabilir<sup>16,17</sup>. Vilela ve arkadaşları<sup>16</sup> 2003 yılında, Öz ve arkadaşları<sup>17</sup> 2006 yılında, kron kök kırığı olan dişlerde kırık frakmanla dişin onarıldığı vakaları sunmuşlardır. Ancak yapıştırılan yüzeyin özellikle protruziv hareketler sırasında okluzal kuvvetlere dayanamayacağını savunan ve bu yöntemi geçici bir çözüm olarak gören yazarlar da vardır<sup>18,19</sup>. Bu olguda kırık hattı dişeti ve alveol kemiğin altına uzandığı, parçalı kırık olduğu için bu tür bir tedavi yapılması uygun görülmemiştir.

Bu tür vakalarda tedavi planlaması için kalan kök uzunluğu değerlendirilmelidir; periodontal destek için en az kron-kök oranı yaklaşık 1/1 dir<sup>15</sup>. Tedavi başında kemik içerisindeki kök uzunluğu ekstrüzyon sonra-

sında restorasyonla birlikte bu oranı sağlayacak şekilde yeterli olmalıdır. Bu vakada kırık kesicinin kök uzunluğu post için ve kısa vadeli bir planlama yapıldığı için yeterli bulunmuştur. Vakanın geçici bir çözümle estetiği sağlanmıştır. Bir yıl sonraki radyolojik incelemelerde herhangi bir patolojiye rastlanmamıştır.

### Sonuç

Daimi dişlerde meydana gelen kron-kök kırıklarında dişi ağızda tutabilecek alternatif tedavi seçenekleri değerlendirilmeden çekim yapılmamalıdır. Özellikle kemik gelişimi henüz tamamlanmamış olan ergenlik çağındaki hastalarda dişin geçici bir süre için de olsa restore edilmesi konservatif bir yöntem olarak tedavi seçenekleri arasında değerlendirilmelidir.

### KAYNAKLAR

1. Andreasen JO, Andreasen FM. Classification, etiology and epidemiology. In: Andreasen JO, Andreasen FM editors. Textbook and Color Atlas of Traumatic Injuries to the Teeth. Copenhagen: Munksgard; 1994. s. 151-80
2. Goenka P, Marwah N, Dutta S. Biological approach for management of anterior tooth trauma: Triple case report. J Indian Soc Pedod Prev Dent 2010; 28:223-9
3. Fariniuk LF, Sousa MH, Westphalen VPD, Carneiro E, Silva Neto UX, Roskamp L, Cavali AE. Evaluation of care of dentoalveolar trauma. J Appl Oral Sci 2010; 18: 343-5
4. Kırzioğlu Z, Karayılmaz H. Surgical extrusion of a crown-root fractured immature permanent incisor: 36 month follow-up. Dent Traumatol 2007; 23:380-5
5. Alaçam T.(2012) Endodonti. Ankara; Özyurt Matbaacılık: 20 s. 1011-14
6. Rajput A, Ataide I, Fernandes M. Uncomplicated crown fracture, complicated crown-root fracture, and horizontal root fracture simultaneously treated in a patient during emergency visit: a case report. Oral Med Oral Pathol Oral Radiol Endod 2009; 107: 48
7. Turgut MD, Gönül N, Altay N. Multiple complicated crown-root fracture of a permanent incisor. Dent Traumatol 2004; 20:288-92
8. Hargreaves M.K, and Berman I.H(2016);Cohen's Pathways of the Pulp Expert Consult, 11th Edition: Mosby.s.763-65
9. Torabinejad,M,Walton,R.E(2009) Endodontics principles and practice4th Saunders.s.170-72
10. Baraban DJ. The restoration of pulpless teeth. Dent Clin Nor Am 1967; 11: 633
11. Hudis SI, Golstein GR. Restoration of endodontically treated teeth: A review of literature. J Prosthet Dent 1986; 55: 33-8
12. Rosen H. Operative procedures on mutilated endodontically treated teeth. Prosthet Dent 1961; 11: 973-86
13. Stern N, Hirshfeld Z. Principles of preparing endodontically treated teeth for dowel and core restorations. J Prosthet Dent 1973; 20: 162-5
14. Keyf F and Sahin E. Retentive properties of three post-core systems. Aust Dent J 1994; 39: 20-4
15. Olsburg S, Jacoby T, Krejci I. Crown fractures in the permanent dentition: pulpal and restorative considerations. Dent Traumatol.2002 ;18: 103-15
16. Vilela Maia EA, Baratieri LN, Andrada MAC, Monteiro S, Araujo EM. Tooth fragment reattachment: fundamentals of the technique and two case reports. Quintessence Int. 2003;34: 99-107
17. Öz İA, Haytaç MC, Toroğlu MS. Multidisciplinary approach to the rehabilitation of a crown-root fracture with original fragment for immediate esthetics: a case report with 4-year follow-up. Dent Traumatol. 2006;22: 48-52
18. Cengiz SB, Kocadereli I, Gungor HC, Altay N. Adhesive fragment reattachment after orthodontic extrusion: a case report. Dent Traumatol.2005; 21: 60-4
19. Chu FCS, Yim TM, Wei S. Clinical considerations for reattachment of tooth fragments. Quintessence Int.2000 31: 385-91