

Nekrotizan Fasiit: Nadir Bir olgu

M. Şükrü PAKSU*, Ayhan Gazi KALAYCI**, Emel Gül OKUR*,
Fadıl ÖZTÜRK**

- ✓ Nekrotizan fasiit (NF); deri, subkutan dokular ve fasyaların ilerleyici nekrozu ile karakterize, yaşamı tehdit eden bir yumuşak doku enfeksiyonudur. Erken tanı ve tedaviye rağmen mortalite ve morbiditesi yüksektir. On bir yaşında erkek hasta sol kolunda bir gün önce başlayan şişlik ve ağrı yakınmaları ile acil polikliniğimize başvurdu. Fizik muayenede sol kolda şişlik, ısı artışı ve pasif hareketlerle ağrı mevcuttu, kızarıklık yoktu. İzleminde etkilenen bölge üzerinde ekimotik-büllöz lezyonlar oluştu ve bu lezyonlar göğüs yan duvarına yayıldı. Uygun antibiyotik ve destek tedavisine rağmen lezyonlar hızla ilerledi ve yatışının ikinci gününde septik şok nedeniyle hasta kaybedildi. Aspire edilen bül sıvısında *Streptococcus pyogenes* üredi.

Nekrotizan fasiit tamamen sağlıklı bireylerde de görülebilmemesine karşın travma, cerrahi işlem, sistemik hastalıklar, su çiçeği, böcek ısırması, bağışıklık sistemini baskılayan durumlar, parenteral ilaç kullanımı gibi hazırlayıcı faktörlerin varlığında sıklığı artan bir hastalıktır. Hiperelastisite ile seyreden hastalıklarda nekrotizan fasiit için artmış risk bildirilmemesine rağmen kutis laksa tanısı olan bir çocuk hastada fatal seyirli nekrotizan fasiit olgusunu sunduk.

Anahtar kelimeler: Nekrotizan fasiit, kutis laksa, çocuk

✓ **Necrotizing Fasciitis: A Rare Case**

Necrotizing fasciitis is a life threatening soft-tissue infection characterized by progressive necrosis of skin, subcutaneous tissues and fasciae. Morbidity and mortality rates are high despite early diagnosis and treatment. An eleven year-old male patient presented to our emergency service with swelling and pain on his left arm; both set on the day before. Physical examination revealed swelling, heat and pain related to passive movement; erythema was absent. During follow-up, area involved developed echymotic bullous lesions; which shortly spread to the lateral chest wall. Although appropriate antibiotherapy and supportive management, lesions progressed and the patient deceased due to septic shock on the second day of his admission. The culture of the aspirate of the bullae revealed *Streptococcus pyogenes*.

Although it can occasionally be encountered on completely healthy individuals, necrotizing fasciitis is more likely occur along with predisposing factors such as trauma, surgical intervention, systemic disorders, chicken pox, insect bites, immune compromising situations, and parenteral drug use.

Although there are no reports concerning increased risk of necrotizing fasciitis in the presence of cutis laxae, we report a case of fatal necrotising fasciitis in an individual who was diagnosed cutis laxae.

Keywords: Necrotizing fasciitis, cutis laxae, child

*Araş.Gör., Dr., **Prof.Dr., Ondokuz Mayıs Üniversitesi Tıp Fakültesi, Çocuk Sağlığı ve Hastalıkları Anabilim Dalı, SAMSUN

GİRİŞ

Yumuşak doku enfeksiyonları; sellülit, miyozit-miyonekrozis ve nekrotizan fasiit olarak üç gruba ayrılır⁽¹⁾. Bu spektrumun bir ucunda oral antibiyotik tedavisine kısa sürede tam yanıt veren yüzeysel enfeksiyonlar, diğer ucunda ise hızlı ve geniş doku yıkımı ile ölümcül seyirli olabilen nekrotizan enfeksiyonlar yer almaktadır⁽²⁾. Nekrotizan fasiit; deri, subkutan dokular ve fasyaların ilerleyici nekrozu ile karakterize, yaşamı tehdit eden bir enfeksiyondur. Hastalığın bugünkü anlamıyla tanımı, cilt nekrozunun her zaman olmadığını fakat fasya nekrozunun sabit bir bulgu olduğunu gözlemleyen Wilson tarafından yapılmıştır⁽³⁾. Çocukluk çağında nadir görülür^(4,5). Tamamen sağlıklı çocuklarda da görülebilmesine karşın hazırlayıcı faktörlerin varlığında sıklığı artar⁽⁶⁾. Ölüm oranı yüksek (% 6-76) bir hastalıktır⁽⁷⁾. Kutis laksa; elastin metabolizmasındaki doğuştan ya da kazanılmış bir bozukluktan kaynaklanan nadir bir hastalıktır. Yaşamı tehdit eden en önemli komplikasyonları gastrointestinal ve genitoüriner sistem divertikülleri, herniler, diyafragma atonisi, amfizem, pnömotoraks, pulmoner arter stenozu ve aort dilatasyonudur. Çocukluk döneminde hiperelastisite ile seyreden hastalarda progresif seyirli nekrotizan fasiit olgusu bildirilmemiştir. Bu nedenle kutis laksalı hastamızda ölümcül seyreden nekrotizan fasiit olgusunu sunmayı amaçladık.

OLGU:

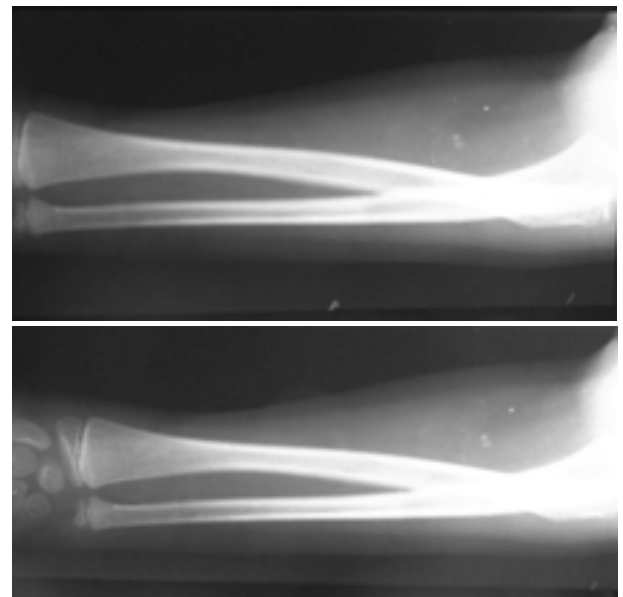
Onbir yaşında erkek hasta sol kolunda şişlik ve ağrı yakınmaları ile acil polikliniğimize başvurdu. Bir gün önce sol kol dirsek bölgesinde ağrı başlamış. Aynı gün ateşi yükselmiş ve ağrılı bölgede şişlik meydana gelmiş. Başvurduğu sağlık merkezinde artrit tanısı ile antienflamatuar tedavi başlanmış ve ileri tetkik amacıyla fakültemize sevk edilmişti. Öz geçmişinde kutis laksa tanısı ile izlendiği, blefaroplasti ve orşiopeksi yapıldığı, bir kez entropion trikozis nedeniyle opere edildiği öğrenildi. Anne baba arasında üçüncü dereceden akrabalık (kuzen evliliği) vardı. Hastamız ailenin

yaşayan iki çocuğundan biri idi ve kardeşinde de aynı şekilde kutis laksa mevcuttu. Annenin ilk gebeliği ise intrauterin abortusla sonlanmıştı.

Fizik bakıda vücut ağırlığı 25 kg (3-10 persantil), boyu 110 cm (3 persantil), vücut ısısı 38,4 °C (aksiler), nabız sayısı 120/dakika (ritmik), solunum sayısı 26/dakika (düzenli), kan basıncı 90/60 mmHg idi. Halsiz ve bitkin görünümde olan hastanın cilt ve mukozaları soluktu ve iki taraflı pitozisi vardı. Sol ön kol proksimal kısmından başlayıp el bileğine kadar uzanan şişlik, ısı artışı ve pasif hareketlerle ağrı mevcuttu, kızarıklık ve krepitasyon yoktu. Diğer sistem bulguları doğaldı.

Laboratuvar incelemede; Hb 13,4 gr/dl, Htc %39, lökosit sayısı 5800/mm³, trombosit sayısı 309000/mm³, eritrosit sedimentasyon hızı 12 mm/saat, C reaktif protein (CRP) 192 mg/dl idi. Biyokimyasal incelemede karaciğer ve böbrek fonksiyon testleri normaldi. Akciğer grafisi normaldi. Sol üst ekstremitte grafilerinde yumuşak doku şişliği dışında patolojik bulgu ve gaz görünümü saptanmadı (Resim).

Nekrotizan fasiit düşünülen hastaya geniş spektrumlu antibiyotik (vankomisin, sefotak-



Resim. Yumuşak doku şişliği mevcuttur. Gaz oluşumu veya başka patolojik görünüm saptanmamıştır. Kemik oluşumlar doğaldır.

sim, klindamisin) ve intravenöz sıvı tedavisi başlandı. İzleminde şişlik omuza ilerledi ve etkilenen bölge üzerinde ekimotik-büllöz lezyonlar oluştu. Tedaviye rağmen lezyonlar ilerlemeye devam etti ve saatler içerisinde göğüs yan duvarına yayıldı. İzleminin ikinci gününde hasta septik şok tablosu ile kaybedildi. Büllöz lezyonlardan alınan sıvı tetkikinde *S. pyogenes* ürediği ve yapılan antibiyogramda tedavide kullanılan antibiyotiklere duyarlı olduğu öğrenildi.

TARTIŞMA

Nekrotizan fasiit; çocukluk çağında nadiren görülen ilerleyici bir yumuşak doku enfeksiyonudur. Cerrahi sonrası gelişen vakalar dışında hastaların çoğunda travma öyküsü vardır. Enfeksiyon genellikle küçük yaralanmaları takiben başlar⁽²⁾. Olgumuzda olduğu gibi vakaların bir kısmında bilinen bir neden olmadan spontan olarak enfeksiyon gelişebilir^(5,9).

Kronik hastalıklar, intravenöz ilaç kullanımı, su çiçeği, malnütrisyon, obezite, immün direnci zayıflatan durumlar ve malignite gibi pek çok faktör yumuşak doku enfeksiyonlarına eğilimi artırmaktadır^(8,11-14). Uzun süreli nonsteroid antiinflamatuvar ilaç kullanımı, NF için tek başına bir risk faktörü olabilir^(7,14,15). Enfekte kişilerle temas sonucu nadir de olsa NF gelişebilir^(7,16). Hastamızda NF için sayılan bütün bu risk faktörlerinden hiçbiri yoktu.

Nekrotizan fasiitin başlangıç bulguları; etkilenen bölgede ödem, kızarıklık, ısı artışı ve ağrıdır^(7,17). Olgumuzda olduğu gibi bu erken dönem bulguları sıklıkla selülit taklit eder ve bu nedenle vakaların çoğunda tanı gecikir. Tedavi edilmeyen vakalarda lezyon bölgesinde kırmızı-mor renkten gri-maviye dönüşen renk değişikliği görülür ve 3-5 gün içinde bu bölgede ince duvarlı hemorajik büller oluşur. Damarlarda oluşan trombüse ikincil deri nekrozu gelişebilir. Hastamızda etkilenen bölge üzerinde ekimotik-büllöz lezyonlar oluşmuştu ve saatler içinde bu lezyonlar omuza ve göğüs yan duvarına yayılmıştı.

Nekrotizan fasiit için en belirleyici klinik bulgu lezyonun fiziksel görünümü ile uyumsuz şiddetli ağrı ve hassasiyettir^(1,7,17,18). Ağrı, enfeksiyondan saatler önce ortaya çıkabilir. İlerlemiş vakalarda ateş, taşikardi ve hipotansiyon gibi septisemi bulguları görülebilir. Biz de hastamızı şok tablosu ile kaybettik. Erişkinlerde ekstremitte tutulumu daha sık görülürken, olgumuzda olduğu gibi trunkal enfeksiyon çocuk hastalarda hemen hemen kuraldır ve yüksek ölüm oranı ile ilişkilidir^(19,20).

Hastalığın diğer yumuşak doku enfeksiyonlarından ayırımında kesin kriterler olmamakla birlikte hızlı seyirli olması, ciltte gangren oluşması, şok tablosu ile birlikte bilinç değişikliği ve belirgin ödem olması nekrotizan fasiit lehinedir⁽¹⁷⁾. Enfeksiyon sırasında lökosit sayısı, eritrosit sedimentasyon hızı, glukoz ve C-reaktif protein artabilir ancak bunlar özgül olmayan bulgularıdır⁽¹⁵⁾. Nekrozun yaygın olduğu olgularda hipokalsemi ve kreatin fosfokinazda artış görülebilir⁽⁷⁾. Eksudanın gram ve Wright boyaması, kan ve doku kültürü tanıda yardımcıdır. Hastamızın akut faz reaktanları yüksekti ve bül sıvısından yapılan gram boyama bakısında gram pozitif koklar görüldü. Deri altında gaz saptanması çocuk hastalarda nadirdir⁽²¹⁾.

Enfeksiyonların çoğu polimikrobiyaldir⁽²²⁾. En sık *S. pyogenes*'in görüldüğü monomikrobiyal enfeksiyonlar, vakaların 1/3'ünü oluşturur⁽²¹⁾. En sık saptanan aerob mikroorganizmalar; *S. pyogenes*, *S. aureus*, *E. coli* ve *Pseudomonas*, en önemli anaerob etkenler ise Peptostreptokok'lar, *B. fragilis* ve *Clostridium* türleridir. Bizim hastamızın bül sıvısı kültüründe *S. pyogenes* üretilmiştir.

Tanıda görüntüleme yardımcı olabilir. Yumuşak doku değişiklikleri özgül olmadığından direkt grafilerin gaz varlığı dışında tanısal değeri sınırlıdır. Bizim hastamızın direkt grafisinde yumuşak doku şişliği dışında patolojik bulgu yoktu. Bilgisayarlı tomografide fasiyal kalınlaşma ve gaz varlığı nekrotizan enfeksiyon lehinedir⁽¹⁶⁾. Klinikle birlikte değerlendirildiğinde magnetik rezonans görün-

tüleme nekroz varlığını ve cerrahi debridman gereksinimini belirlemede yararlı bilgiler verir^(13,18).

Tedavinin temelini erken tanı, geniş spektrumlu antibiyotik tedavisi, geride nekrotik doku kalmayacak şekilde, sağlam dokulara kadar ulaşan ve gerektiğinde tekrarlanan debridmanlar, sıvı-elektrolit dengesinin düzenlenmesi, enfekte bölgenin yeterli oksijenizasyonu ile birlikte yeterli nütisyonel destek ve analjezinin sağlanması oluşturur^(2,23). Biz de hastamıza geniş spektrumlu antibiyotik ve intravenöz sıvı tedavisi başladık. Analjezi sağladık. Hastamızın böbrek fonksiyon testleri ve elektrolitleri normal sınırlarda idi.

S.pyogenes için penisilin, enterokoklar için ampisilin seçilecek ilaçtır. Klindamisin gram pozitif koklar ve anaeroblar üzerine etkili olduğundan başlangıç tedavisi içerisinde yer alması önerilir⁽²⁵⁾. Tedaviye aminoglikozid yada 3. kuşak bir sefalosporin eklenebilir. Biz hastamıza vankomisin, sefotaksim ve klindamisin-den oluşan antibiyotik tedavisi başladık. Bülöz lezyonlardan alınan sıvı tetkikinde üretilen *S. pyogenes* kullanılan antibiyotiklere duyarlı idi. Yakın teması olan kişilere kemoprofilaksi verilmesi ise tartışmalıdır⁽¹⁴⁾.

Özellikle anaerob etkenleri de içeren polimikrobiyal enfeksiyonlarda hiperbarik oksijen tedavisi önerilir⁽¹⁹⁾. Granülosit koloni stimulan faktör (G-CSF) ve granülosit transfüzyonu nötropenik hastalarda destek amaçlı kullanılabilir⁽¹⁹⁾.

Erken tanı ve etkili tedaviye rağmen mortalite yüksektir (% 30-70) ve hastalığın seyrini belirleyen temel faktör etken patojenin virülansıdır⁽⁷⁾. Prognozu etkileyen diğer faktörler; yaş, enfeksiyonun genişliği, ilk debridmanın zamanı, serum kreatinin ve laktat düzeyleri, organ disfonksiyonunun derecesi, eşlik eden sistemik hastalıklar ve malnütrisyonudur⁽²⁶⁾.

Kutis laksa (elastolizis); elastin metabolizmasındaki doğuştan ya da kazanılmış bir bozukluktan kaynaklanan nadir bir hastalıktır. Elastin komponentinde azalma sonucu deri gevşektir. Gerilerek çekildiğinde eski haline

dönme süresi uzamıştır. Derinin bu özelliğinden dolayı hastalar olduğundan yaşlı görünür. Kalça çıkığı, osteoporoz, büyüme geriliği, fontanel kapanmasında gecikme ve eklemelerde hiperlaksisite görülebilir. Gastrointestinal ve genitouriner sistem divertikülleri, herniler, diyafragma atonisi, amfizem, pnömotoraks, pulmoner arter stenozu, aort anevrizması, kardiyomegali ve konjestif kalp yetmezliği yaşamı tehdit eden başlıca komplikasyonlardır. Deri frajilitesinde artış, kolay yaralanma ve yara iyileşmesinde gecikme ile kutis laksa arasında ilişki saptanmamıştır.

Sonuç olarak hiperelastisite ile seyreden hastalıklarda nekrotizan fasiit için artmış risk bildirilmemiş olmasına rağmen altta yatan hazırlayıcı bir faktör olmasa da nekrotizan fasiitli olgulara özenle yaklaşılması gerekmektedir.

Geliş Tarihi : 15.06.2005

Yayına kabul tarihi : 01.11.2005

Yazışma adresi :

Dr. M.Şükrü PAKSU

Ondokuz Mayıs Üniversitesi

Tıp Fakültesi

Çocuk Sağlığı ve Hastalıkları Anabilim Dalı

55139 Kurupelit / SAMSUN

Tel. : 0362 312 19 19

Fax : 0362 457 60 41

KAYNAKLAR

1. Kosloske AM, Cushing AH, Borden TA, et.al. Cellulitis and necrotizing fasciitis of the abdominal wall in pediatric patients. J Pediatr Surg 1981; 16: 246-251.
2. Singh G, Sinha SK, Adhikary S, Babu KS, Ray P, Khanna SK. Necrotizing infections of soft tissues-a clinical profile. Eur J Surg 2002; 168: 366-371.
3. Patino JF, Castro D. Necrotizing lesions of soft tissues: a review. World J Surg 1991; 15: 235-239.
4. Wilson HD, Haltalin KC. Acute necrotizing fasciitis in childhood. Report of 11 cases. Am J Dis Child 1973; 125: 591-595.
5. Mordehai J, Kurzbart E, Cohen Z, Mares AJ. Necrotizing fasciitis and myonecrosis in early childhood: a report of three patients. Pediatr Surg Int 1997; 12: 538-540.
6. Di Falco G, Guccione C, D'Annibale A, et.al. Fournier's gangrene following a peianal abscess. Dis Colon Rectum 1986; 29: 582-585.

7. Simonart T. Group A beta-haemolytic streptococcal necrotizing fasciitis: early diagnosis and clinical features. *Dermatology* 2004; 208: 5-9.
8. Ebricht JR, Pieper B. Skin and soft tissue infections in injection drug users. *Infect Dis Clin North Am* 2002; 16: 697-712.
9. Riefler J, Molavi A, Schwartz D, Dinubile M. Necrotizing fasciitis in adults due to group B streptococcus. Report of a case and review of the literature. *Arch Intern Med* 1988; 148: 727-729.
10. Duncan BW, Adzick NS, deLorimier AA, et.al. Necrotizing fasciitis in two children with acute lymphoblastic leukemia. *J Pediatr Surg* 1992; 27: 668-671.
11. Vijaykumar, Rao PS, Bhat N, Chattopadhyay A, Nagendhar MY. Necrotizing fasciitis with chickenpox. *Indian J Pediatr* 2003; 70: 961-963.
12. Clark P, Davidson D, Letts M, Lawton L, Jawadi A. Necrotizing fasciitis secondary to chickenpox infection in children. *Can J Surg* 2003; 46: 9-14.
13. Aslan A, Jerome CP, Borthne A. Necrotizing fasciitis: unreliable MRI findings in preoperative diagnosis. *Eur J Radiol* 2000; 36: 139-143.
14. American Academy of Pediatrics Committee on Infectious Diseases. Severe invasive group A streptococcal infections: a subject review. *Pediatrics* 1998; 101: 136-140.
15. Riseman JA, Zamboni WA, Curtis A, Graham DR, Konrad HR, Ross DS. Hyperbaric oxygen therapy for necrotizing fasciitis reduces mortality and the need for debridements. *Surgery*. 1990; 108: 847-850.
16. Wykosi MG, Santora TA, Shah RM, Friedman AC. Necrotizing fasciitis: CT characteristics. *Radiology*. 1997; 203: 859-863.
17. Jallali N. Necrotizing fasciitis: its aetiology, diagnosis and management. *Nurs Times* 2003; 99: 51-53.
18. Dahl PR, Perniciaro C, Holmkvist KA, O'Connor MI, Gibson LE. Fulminant group A streptococcal necrotizing fasciitis: clinical and pathologic findings in 7 patients. *J Am Acad Dermatol* 2002; 47: 489-492.
19. Murphy JJ, Granger R, Blair GK, Miller GG, Fraser GC, Magee JF. Necrotizing fasciitis in childhood. *J Pediatr Surg* 1995; 30: 1131-1134
20. Brown DR, Davis NL, Lepawsky M, Cunningham J, Kortbeek J. A multicenter review of the treatment of major truncal necrotizing infections with and without hyperbaric oxygen therapy. *Am J Surg* 1994; 167: 485-489.
21. Farrell LD, Karl SR, Davis PK, Bellinger MF, Ballantine TV. Postoperative necrotizing fasciitis in children. *Pediatrics* 1988; 82: 874-879.
22. Brooks I., Frazier EH. Clinical and microbiological features of necrositing fasciitis. *J Clin Microbiol* 1995; 33: 2382-2387.
23. Scott SD, Dawes RF, Tate JJ, Royle GT, Karran SJ. The practical management of Fournier's gangrene. *Ann R Coll Surg Engl*. 1988; 70: 16-20.
24. Zimbelman J, Palmer A, Todd J. Improved outcome of clindamycin compared with beta-lactam antibiotic treatment for invasive *Streptococcus pyogenes* infection. *Pediatr Infect Dis J* 1999; 18: 1096-1100.
25. Elliott DC, Kufera JA, Myers RA. Necrotizing soft tissue infections. Risk factors for mortality and strategies for management. *Ann Surg* 1996; 224: 672-683.