

Seftriakson Tedavisine Bağlı Safra Taşı ve Safra Çamuru

Ayhan Gazi KALAYCI*, Fadli DEMİR**, Ümit BELET***

✓ Seftriakson, enfeksiyon tedavisinde sık kullanılan üçüncü kuşak sefalosporindir. Safra kesesinde geçici taş ya da çamur oluşumu psödotitiyazis olarak adlandırılır. Seftriaksona bağlı psödotitiyazis olgularının çoğunun bulgu vermemesi nedeniyle seftriakson tedavisi alan hastalarda psödotitiyazis sıklığını ve seyrini belirlemek amacıyla bir pilot çalışma yaptık. Bakteriyel menenjit ve pnömoni nedeniyle hastaneye yatırılan ve 100 mg/kg/gün dozunda seftriakson tedavisi alan 13 hasta çalışmaya alındı. Tedavi öncesi ve tedavinin onuncu günü ultrasonografik inceleme yapıldı. Safra çamuru veya taş saptanan hastalarda tedavi kesildikten sonra bir hafta aralarla ultrasonografik inceleme tekrarlandı. Başlangıçta ultrasonografik inceleme bulguları normaldi. Tedavinin 10. gününde dört hastada (%31) psödotitiyazis saptandı. Olguların üçünde safra taşı, birinde safra çamuru ile birlikte taş görüntüledi. Bu olguların hiçbirinde bulgu olmamasına rağmen seftriakson tedavisi kesildi. Yapılan ultrasonografik izlemde tedavi kesildikten 22-45 gün sonra psödotitiyazisin kaybolduğu görüldü. Sonuç olarak seftriakson verilen hastalarda psödotitiyazis beklenen bir komplikasyondur ve tedavi kesildikten sonra kendiliğinden düzelmektedir.

Anahtar kelimeler: çocuk, seftriakson, psödotitiyazis, kolelitiyazis

✓ **Gallbladder Stone or Sludge Related to Ceftriaxone Treatment**
Ceftriaxone is a widely used third generation cephalosporin. Transient gallbladder stone or sludge formation called pseudolithiasis. We planned a pilot study, to evaluate the incidence of gallbladder pseudolithiasis in children treated with ceftriaxone as most of the ceftriaxone induced pseudolithiasis cases are asymptomatic. In this study 13 children treated with ceftriaxone (100 mg/kg/day) for pneumonia and meningitis were examined. Each study patient had ultrasound examinations of gallbladder at the beginning and tenth day of the ceftriaxone treatment. If any abnormality was detected, scanning was repeated weekly after the end of the ceftriaxone treatment. All of the initial ultrasonographic examinations were normal. Pseudolithiasis was detected in four (%31) of the patients at the tenth day of ceftriaxone therapy, 3 had gallstones and 1 had gallstone together with sludge. Although all patients were asymptomatic, ceftriaxone treatment was discontinued. Pseudolithiasis completely resolved in 22-45 days after the end of the treatment. As a result pseudolithiasis is an expected complication of ceftriaxone treatment, it resolves spontaneously after the treatment.

Key words: child, ceftriaxone, pseudolithiasis, cholelithiasis

GİRİŞ

Seftriakson, uzun yarılanma ömrü, geniş etkinlik alanı, dokulara yüksek penetrasyon özelliği ve yüksek güvenilirlik özelliği gibi üs-

tünlükleri nedeniyle çocukluk yaş grubunda sık kullanılan üçüncü kuşak sefalosporindir. Esas atılım yolu böbreklerdir, %35-45'i ise metabolize edilmeden safra yoluyla atılır⁽¹⁾. Safra sıvısında serumdakinden 20-150 kez daha yoğun halde bulunur⁽²⁾. Seftriakson verilen hastalarda safra kesesinde geçici taş ya da çamur oluşumu (psödotitiyazis) %46'ya varan sıklıkta

* Prof.Dr., ** Dr., Ondokuz Mayıs Üniversitesi Tıp Fakültesi, Çocuk Sağlığı ve Hastalıkları Anabilim Dalı, SAMSUN

*** Doç.Dr., Ondokuz Mayıs Üniversitesi Tıp Fakültesi, Radyoloji Anabilim Dalı, SAMSUN

bildirilmiştir⁽³⁾. Seftriaksonun kalsiyum tuzlarının safra kesesinde çökmesiyle oluştuğu düşünülen bu komplikasyon genellikle klinik bulgu vermez. Çok az olguda sağ üst kadranda ağrısı, bulantı, kusma ve kolesistit gelişebilmekte, hatta bazı olgularda gereksiz yere kolektomi yapılmaktadır⁽⁴⁻⁶⁾. Bu nedenle seftriakson tedavisi verilen hastalarda psödotiyazis sıklığını ve olguların seyrini belirlemek amacıyla bir pilot çalışma yaptık.

HASTALAR VE YÖNTEM

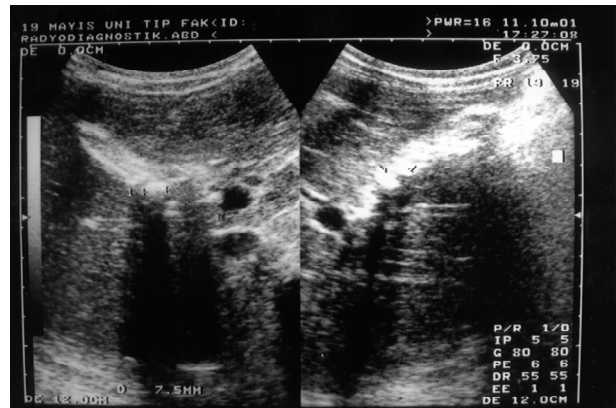
Bakteriyel menenjit ya da alt solunum yolu enfeksiyonu nedeniyle hastaneye yatırılan ve 100 mg/kg dozunda intravenöz seftriakson tedavisi alan 5-15 yaş arası toplam 13 hasta çalışmaya alındı. Safra taşı oluşumuna eğilim oluşturan hemolitik hastalık, Crohn hastalığı, ileum rezeksiyonu, kistik fibrozis gibi hastalıklara sahip hastalar ve parenteral beslenen olgular çalışma dışı bırakıldı. Tüm hastalarda seftriakson tedavisinden önce safra kesesi ultrasonografik olarak değerlendirildi. Tedavi öncesinde safra yolları patolojisi ve safra kesesinde taş yada çamur saptanan hastalar çalışmaya alınmadı. Tedavinin onuncu gününde tüm hastalarda safra kesesi tekrar ultrasonografik olarak değerlendirildi. Safra kesesinde taş yada çamur saptanan hastalar klinik ve radyolojik olarak izleme alındı. Patoloji saptanan hastalarda tedavi kesildikten sonra her hafta ultrasonografik inceleme tekrarlandı.

BULGULAR

Çalışmaya alınan 13 hastanın 9'u erkek (%69), 4'ü kız (%31) olmak üzere ortalama yaşları 7,5 (5-12) yıl idi. Dokuz hasta bakteriyel menenjit, dört hasta pnömoni nedeniyle 10 gün süreyle intravenöz seftriakson tedavisi aldı. Başlangıçta ultrasonografik inceleme bulguları normaldi. On günlük tedaviden sonra 13 hastanın 4'ünde (%31) psödotiyazis saptandı. Üç hastada safra taşı, bir hastada safra taşı ile birlikte safra çamuru vardı. Diğer 9 hastada tedavi sonrası yapılan ultrasonografik inceleme normaldi. Taş ya da çamur

saptanan hastaların yapılan ultrasonografik izleminde tedavi kesildikten 22-45 gün sonra psödotiyazisin kaybolduğu görüldü. Safra kesesinde taş ve/veya çamur saptanan olgulara ait bilgiler ve klinik izlem sonuçları aşağıda belirtildi.

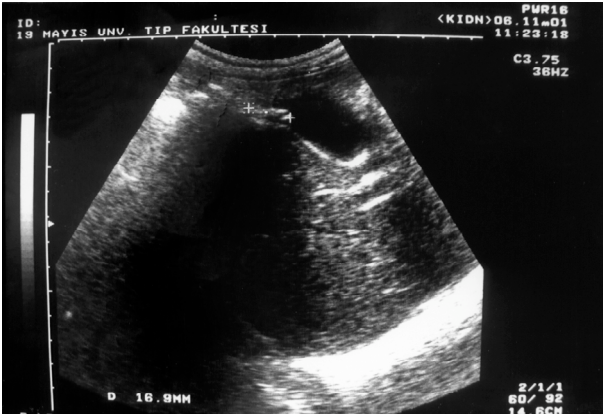Olgu 1: Beş yaşında erkek hasta ateş ve kasılma yakınmaları ile başvurdu. Fizik incelemede ense sertliği ve kerning bulgusu saptandı. Tam kan sayımında lökosit sayısı 13100/mm³, beyin omurilik sıvısı (BOS) incelemesinde 110/mm³ lökosit, protein 165 mg/dl idi. Hastaya 100 mg/kg/gün dozunda (1700 mg/gün, iki dozda) intravenöz seftriakson başlandı. Tedavi öncesi yapılan ultrasonografik incelemede safra kesesi normaldi. Yatışının 10. gününde tedavi sonlandırıldı ve tedavi sonunda safra kesesi lümeni içinde yoğun içerik (çamur) ve kese boynunda iki adet ekojenite (taş) saptandı (Resim 1). Hastaneden çıktıktan sonraki izleminde herhangi bir yakınması olmadı. Seftriakson tedavisinin kesilmesinden 22 gün sonra yapılan ultrasonografik incelemede safra kesesi normal bulundu.



Resim 1. Safra kesesi içinde çamur ve kese boynunda iki adet taş görünümü.

Olgu 2: On iki yaşında erkek hasta; ateş ve baş ağrısı yakınması ile başvurdu. Bilinç uykuya meyilli idi ve ense sertliği vardı. Tam kan sayımında lökosit sayısı 30000/mm³ olan hastanın BOS incelemesinde bol lökosit vardı ve BOS proteini 277 mg/dl idi. Hastaya 100 mg/kg/gün dozunda (3000 mg/gün, iki doz-

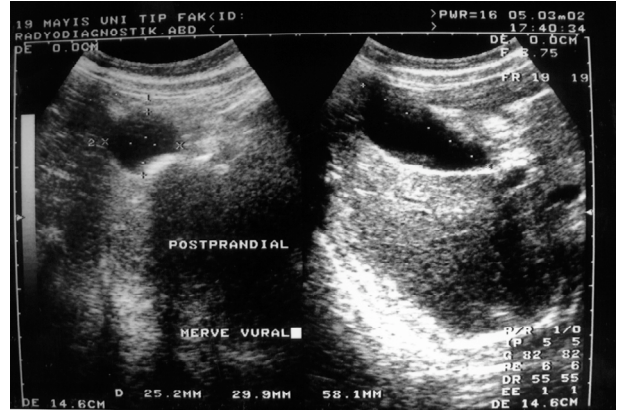
da) intravenöz seftriakson tedavisi başlandı. Yatışının 10. gününde tedavi sonlandırıldı. Tedavi öncesi safra kesesi normal olan hastada tedavi sonunda kese lümeninde fundus yerleşimli uzunluğu 17 mm'ye varan taşla uyumlu hiperekojen görüntü saptandı (Resim 2). Klinik izleminde yakınması olmadı. Tedavi bitiminden sonra yapılan ultrasonografik izleminde taşın giderek küçüldüğü ve 45. günde tamamen kaybolduğu görüldü.



Resim 2. Safra kesesi içinde fundus yerleşimli ve 17 mm uzunluğunda hiperekojen taş görünümü.

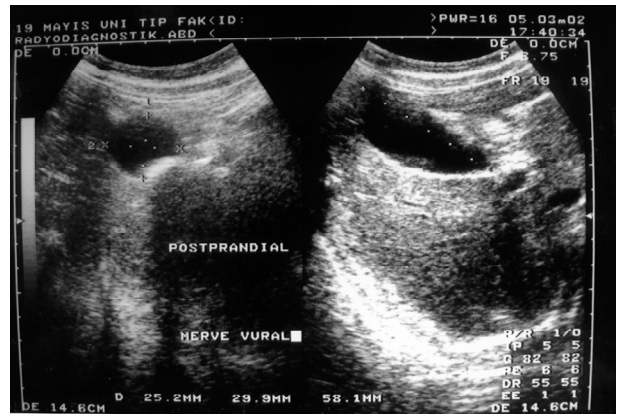
Olgu 3: Sekiz yaşında kız hasta; ateş, kasılma, baş ağrısı ve kusma yakınması ile başvurdu. Fizik incelemesinde genel durumu orta, şuur açık, meningeal irritasyon bulguları pozitif. Tam kan sayımında lökosit sayısı 16000/mm³ olan hastanın BOS incelemesinde 230/mm³ lökosit saptandı. BOS proteinini 92 mg/dl idi. Tedavi öncesi yapılan safra kesesi incelemesi normaldi. Hastaya 100 mg/kg/gün dozunda (2600 mg/gün, iki dozda) intravenöz seftriakson başlandı. Yatışının 10. gününde tedavi sonlandırıldı ve tedavi sonunda yapılan ultrasonografik incelemede kese lümeninde 15 mm çapında taş saptandı (Resim 3). İzleminde herhangi bir yakınması olmadı ve tedavi bitiminden 28 gün sonra yapılan ultrasonografik incelemede safra kesesi içindeki taş görüntüsü kayboldu.

Olgu 4: Yedi yaşında erkek hasta; 2 gündür devam eden öksürük, ateş ve solunum sıkıntısı yakınması ile başvurdu. Fizik inceleme-



Resim 3. Safra kesesi lümeninde 15 mm çapında hiperekojen taş görünümü.

sinde vücut ısısı yüksek (38.3 °C), takipne, sağ akciğerde solunum sesleri azalmış ve orta zonda tuber sufl saptandı. Lökosit sayısı 15600/mm³ idi ve akciğer grafisinde sağ akciğer orta zonda pnömonik konsolidasyon mevcuttu. Ultrasonografik incelemede tedavi öncesi safra kesesi normaldi. Hastaya 100 mg/kg/gün dozunda (2000 mg/gün, iki dozda) intravenöz seftriakson başlandı. Yatışının 10. gününde tedavi sonlandırılarak ultrasonografik inceleme yapıldı. Safra kesesi lümeninde 6,5 mm çaplı hiperekojen, posterior gölge veren taş saptandı (Resim 4). Hastanın izleminde herhangi bir yakınması olmadı ve tedavi bitiminden 40 gün sonra yapılan ultrasonografik incelemede safra kesesinin normal olduğu görüldü.



Resim 4. Safra kesesi lümeninde 6.5 mm çapında hiperekojen, posterior gölge veren taş görünümü.

TARTIŞMA

Seftriaksonun neden olduğu psödotitiazis komplikasyonu ilk kez Schaad ve ark.⁽⁷⁾ tarafından 1986 yılında bildirilmiştir. Safra içinde yoğun olarak bulunan seftriaksonun kalsiyum tuzları ile birleşerek kese içinde çökmesiyle ortaya çıktığı düşünülmektedir. Safra kesesinde geçici taş ya da çamur oluşumu ultrasonografik olarak gerçek safra taşlarına benzer postakustik gölge vermesi ve tedavinin sonlandırılmasından sonra kendiliğinden düzelmesi nedeniyle "safra kesesi psödotitiazisi" ya da "geçici kolelitiazis" gibi terimlerle de adlandırılmıştır. Seftriakson alan hastalarda psödotitiazis insidansı %3-46 arasında bildirilmiştir^(3,8-10). Psödotitiazis genellikle seftriakson başlandıktan 2-14 gün sonra oluşmaktadır^(9,11,12). Çalışmamızda tedavinin onuncu gününde yapılan incelemede olguların %31'inde psödotitiazis geliştiğini gözlemledik. Palandüz ve ark.⁽⁹⁾ ciddi bakteriyel enfeksiyon nedeniyle 100 mg/kg/gün dozunda 1-3 hafta süreyle seftriakson verilen 118 hastanın 20'sinde (%17) ultrasonografik olarak taş ve/veya çamur saptamışlardır. Bakteriyel menenjitli çocuklarda seftriakson ve sefuroksimin etkinliğini karşılaştıran bir çalışmada seftriakson alan hastaların %46'sında ortalama olarak tedavinin altıncı gününde psödotitiazis saptanırken sefuroksim alan hastaların hiçbirinde bu durum gözlenmemiştir⁽⁴⁾. Bu verilere göre seftriakson alan hastalarda taş veya safra çamuru görülme oranlarının oldukça yüksek olduğunu söylemek mümkündür.

Seftriakson safra kesesinde çökelti oluşturan tek üçüncü kuşak sefalosporindir ve safra kesesi içinde serumdakinin 20-150 katı yoğunluğa ulaşabilmektedir⁽¹³⁾. Seftriaksonun Ca⁺⁺ ile birleşme özelliği vardır ve bu safra tuzlarının varlığında artar^(2,14). Seftriakson tedavisinden sonra gelişen psödotitiazisin mikroskopik tetkikinde çökeltilerin 20-250 µm çapında organize olmayan granüler kristal yapılarından oluştuğu görülmüştür⁽⁶⁾.

Safra içine artmış kalsiyum atılımı (hiperkalsemi), dehidratasyon, açlık, total parenteral beslenme gibi safra akımını azaltan sebepler,

renal yetmezlik, yüksek doz ve uzun süreli seftriakson kullanılması gibi safraya seftriakson ekskresyonunu artıran nedenler psödotitiazis oluşumu için risk etmenlerdir⁽⁹⁾. Seftriaksonun kısa süreli hızlı infüzyon yerine 30 dakikada yavaş şekilde verilmesi ile psödotitiazis gelişme oranının %55'den %29'a azaldığı gösterilmiştir⁽¹⁰⁾. Çalışmamızda seftriakson kısa süreli hızlı şekilde verilmişti. Düşük doz seftriakson (<50 mg/kg) verildiğinde de daha az sıklıkta psödotitiazis geliştiği bildirilmiştir^(15,16). Kong ve ark.⁽¹⁵⁾, 50 mg/kg dozunda seftriakson alan çocuk hastalarda psödotitiazis oranını %3 bulmuşlardır. Günlük bir gram ve altında seftriakson kullanımı sonrası psödotitiazis geliştiği gösterilmemiştir⁽¹⁶⁾. Günde iki gram seftriakson alan hastalarda ise "Ca-seftriakson" eriyebilirliğinin üst sınırı aşıldığı ve bu dozdan sonra "Ca-seftriakson" tuzunun biriktiği düşünülmektedir^(4,5,16). Hastalarımızda kullanılan seftriakson dozu vücut ağırlığına göre ayarlandığından olgularımızın üçünde günlük doz iki gram ve üstündedir.

Psödotitiazis genellikle klinik olarak sessiz seyreder. Karın ağrısı ve kusma gibi gastrointestinal bulguların görülme sıklığı %0-35 arasında bildirilmiştir⁽⁸⁾. Hastalarımızın hiçbirinde bulgu gözlenmemiştir. Bir çalışmada psödotitiazis saptanan hastaların %19'unda klinik bulgu olduğu (karın ağrısı, bulantı, kusma) ve antibiyotik kesilmesinden sonra 2-63 (ortalama 15) gün sonra psödotitiazisin kendiliğinden kaybolduğu görülmüştür⁽¹⁷⁾. Benzer şekilde psödotitiazisli hastalarımızda seftriakson kesildikten 22-45 gün sonra taş veya çamur tamamen kaybolmuştur. Bu veriler doğrultusunda, antibiyotik kesilmesinden bir süre sonra safra kesesinin normale dönmesi seftriaksonun neden olduğu psödotitiazis olgularında tedaviye gerek olmadığını düşündürmektedir.

Sonuç olarak seftriakson tedavisi verilen hastalarda psödotitiazis komplikasyonunun gelişme olasılığının yüksek olduğu, tedavi kesildikten sonra tamamen düzelebildiği ve bu nedenle hastalarda gereksiz tetkik ve cerrahi girişimden kaçınılması gerektiği görüşüne varıldı.

Geliş Tarihi : 04.08.2005

Yayına kabul tarihi : 03.02.2006

Yazışma adresi :

Ayhan Gazi KALAYCI

Ondokuz Mayıs Üniversitesi

Tıp Fakültesi

Çocuk Sağlığı ve Hastalıkları Anabilim Dalı

Çocuk Gastroenterolojisi Bilim Dalı

55139 Kurupelit / SAMSUN

Tel. : 0362 312 19 19 / 2282

Faks : 0362 457 60 41

KAYNAKLAR

- Arvidsson A, Alvan G, Angelin B, et al. Ceftriaxone: renal and biliary excretion and effect on the colon microflora. *J Antimicrob Chemother* 1982; 10: 207-215.
- Lee SP, Lipsky BA, Teeffey SA. Gallbladder sludge and antibiotics. *Pediatr Infect Dis J* 1990; 9: 422-423.
- Riccabona M, Kerbl R, Schwinger W, et al. Ceftriaxone-induced cholelithiasis-a harmless side-effect? *Klin Pediatr* 1993; 205: 421-423.
- Schaad UB, Suter S, Gianella-Borradori A, et al. A comparison of ceftriaxone and cefuroxime for the treatment of bacterial meningitis in children. *N Engl J Med* 1990; 322: 141-147.
- Blais C, Duperval R. Biliary pseudolithiasis in a child associated with 2 days of ceftriaxone therapy. *Pediatr Radiol* 1994; 24: 218-219.
- Park HZ, Lee SP, Schy AL. Ceftriaxone-associated gallbladder sludge. Identification of calcium-ceftriaxone salt as a major component of gallbladder precipitate. *Gastroenterology* 1991; 100: 1665-1670.
- Schaad UB, Tschappeler H, Lentze MJ. Transient formation of precipitations in the gallbladder associated with ceftriaxone therapy. *Pediatr Infect Dis* 1986; 5: 708-710.
- Ceylan H, Sivashlı E, Coşkun Y. Safra kesesi psödoliti-yazisi, seftriaksonun sık ve gözden kaçan bir yan etkisi: iki vakanın takdimi. *Çocuk Sağlığı ve Hastalıkları Dergisi* 2002; 45: 61-64.
- Palanduz A, Yalcin I, Tonguc E, et al. Sonographic assessment of ceftriaxone-associated biliary pseudolithiasis in children. *J Clin Ultrasound* 2000; 28: 166-168.
- Bonnet JP, Abid L, Dabhar A, et al. Early biliary pseudolithiasis during ceftriaxone therapy for acute pyelonephritis in children: a prospective study in 34 children. *Eur J Pediatr Surg* 2000; 10: 368-371.
- Papadopoulou F, Efremidis S, Karyda S, et al. Incidence of ceftriaxone-associated gallbladder pseudolithiasis. *Acta Paediatr* 1999; 88: 1352-1355.
- Bakkaloglu A, Saatci U, Soylemezoglu O, et al. Comparison of ceftriaxone versus cefotaxime for childhood upper urinary tract infections. *J Chemother* 1996; 8: 59-62.
- Richards DM, Heel RC, Brogden RN, et al. Ceftriaxone. A review of its antibacterial activity, pharmacological properties and therapeutic use. *Drugs* 1984; 27: 469: 527.
- Kirejczyk WM, Crowe HM, Mackay IM, et al. Disappearing "gallstones": Biliary pseudolithiasis complicating ceftriaxone therapy. *AJR* 1992; 159: 329-330.
- Kong MS, Chen CY. Risk factors leading to ceftriaxone-associated biliary pseudolithiasis in children. *Changgen Yi Xue Za Zhi* 1996; 19: 50-54.
- Shiffman ML, Keith FB, Moore EW. Pathogenesis of ceftriaxone-associated biliary sludge. In vitro studies of calcium-ceftriaxone binding and solubility. *Gastroenterology* 1990; 99: 1772-1778.
- Schaad UB, Wedgwood-Krucko J, Tschappeler H. Reversible ceftriaxone-associated biliary pseudolithiasis in children. *Lancet* 1988; 17: 1411-1413.