

MİTRAL KAPAĞI YAPRAKCIK HAREKETLERİNİN DOĞRUDAN İZLENMESİ PSOTMORTEM KALBE PULSE - DUPLICATOR UYGULANMASI*

Dr. M. Kâmuran ERK* *

Mitral kapağın açılış ve kapanış hareketlerinin incelenmesi sadece dolaylı laboratuvar metodlarıyla mümkün olabilmektedir.

Cerrahi araştırma laboratuvarlarında, mitral kapak ameliyatlarından sonra hayvanın canlı tutulabilmesi zordur ve çoğunlukla bu yöntemler oldukça pahalıdır. Diğer taraftan, aynı hayvanda birkaç operasyonu uygulamakta mümkün değildir.

Postmortem dana kalplerine «pulse-duplicator» uygulanması yöntemi sunuldu. Araştırmacı, bu yöntemle girişimi uyguladıktan önce ve sonra mitral yaprakcık hareketlerini doğrudan gözleyebilir ve fotoğraflarını çekebilir. Ayrıca yöntemin diğer avantajları da tartışıldı.

Mitral kapağın kapanış mekanizması çeşitli şekillerde izah edilmiştir (1). Sirküle eden kan içerisinde, canlılarda, kapak hareketlerini direkt izleme bugünün teknik imkânlarıyla mümkün değildir. Konu ile ilgili görüşler dolaylı bazı yöntemlerle kanıtlanmaya çalışılmış, yada deneysel araştırmalarda saptanan bulgulara göre mekanizmanın açıklanmasına gidilmiştir. Bu teorik ve laboratuvar çalışmaları kardiyak fizyolojiye yeni ufuklar getirmiştir.

Mitral kapağa yönelik cerrahi araştırmalarda, özellikle rekonstruksiyon denemelerinde, yöntemin başarısını gözlemek yada yeniden düzenlenmesi gereken hususları saptamak üzere postmortem kalbe «pulse - duplicator» uygulanması denendi.

GEREÇ VE YÖNTEM

Bu deneysel araştırmanın amacı, mitral kapağın açılış ve kapanışını direkt gözliyebilme ve yaprakcıkların çeşitli pozisyonlarda fotoğraflarını çekebilme idi.

* Çalışma, Türkiye Yüksek İhtisas Hastanesi Araştırma Laboratuvarında yapılmıştır.

** Ondokuzmayıs Üniversitesi Tıp Fakültesi Göğüs ve Kalp-Damar Cerrahisi Bölümü Doçenti.

Çalışmada; normal ve hipertrofik insan kalpleri ağırlığında (350 - 750 gr) yüreği bulabilme kolaylığı, mitral kapağın morfolojik benzerliği, annulus ve yaprakcık ölçülerindeki yakınlık, canlıken kalp dakika atım sayısı, zamanı ve kalp bölmelerindeki basınçların yetişkin insandakine çok yakın oluşu, araştırma emniyeti sağlaması (veteriner kontrollü) ve oldukça kolay temin edilebilirliğinden ötürü dana kalpleri seçildi.

Bir - iki saat kadar önce kesimi yapılmış olan danaların kalpleri alınarak aortalarında 10 - 30 cm. lik bir segment bırakılıp kesildi. Kalbe giren ve kalpten çıkan diğer damarlar kalbin yakınında kesilip bağlandı.

Sığırlarda, serebral ve heriki ön ekstremitte arteriyel kanı aortadan tek kalın bir dal olarak ayrılan trunkus brakiosefalikus komminus tarafından sağlanmaktadır. Bu ana dal kökünden bağlanarak kesilip çıkarıldı. Atriumlar, atrial avrikülaları kesilerek açıldı. Kalbin içindeki kan pıhtıları temizlenip kalp yıkandı, kurulanıp tartıldı.

350 - 750 gr. ağırlığındaki yürekler deney için seçildi ve deneyden önce mitral kapakları kontrol edildi. Komissürler yönünde anular mesafe ölçüldü. Bulgular kaydedildi (Tablo : I).

Pulse - duplicator sisteminin hazırlanışı :

Aorta segmentine iç çapı 1/2 inç (1,27 cm.) olan 1,5 m. uzunluğunda polietilen boru takıldı (çıkış borusu). Diğer uca «U» tüpü ile eşit çaplı bir dönüş borusu monte edildi (Resim : 1, 2).

Çıkış ve dönüş tüplerinin birleştiği «U»nun diğer bir deyişle tüpün tepe noktasının seviyesinin değiştirilmesiyle sol ventrikül önündeki sıvı sütunun boyu değiştirilerek sol ventrikül basıncı ayarlandı.

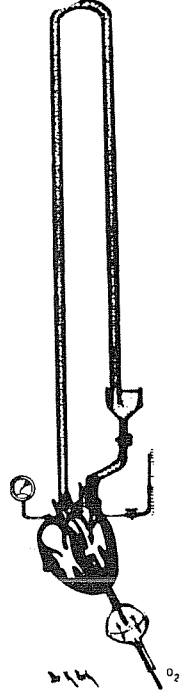
Kalp ,yukarda sağ atriumdan ve çıkış borusundan sistemin ana taşıyıcısına tutturuldu. Altta ise, apekse takılan pulse - duplicator pompasının kalbe sokulan borusu sistem ana taşıyıcısına tesbit edildi. Bu sabit noktaların yerlerinin düzenlenmesiyle kalpte deney için gerekli esneklik sağlandı.

Dönüş tarafındaki rezervuardan sol atriuma gelen sıvıyı boşaltan boru atrium yakınında «T» tüpüyle ikiye ayrılıp, atriuma iki karşı taraftan (pulmoner ven drenajının sol atriuma oluşuna benzer) sokuldu.

TABLO : I. Deney için kullanılan 27 Sığır Kalbinde Saptanan Bulgular.

| Deney No. | Ağırlık (Gr) | Mitral kapağın makroskopik görünümü | İnterkomissürel mesafe* |
|-----------|--------------|-------------------------------------|-------------------------|
| 1 | 700 | Tabii | 34 |
| 2 | 650 | » | 33 |
| 3 | 650 | » | 30 |
| 4 | 500 | » | 32 |
| 5 | 400 | » | 28 |
| 6 | 350 | » | 24 |
| 7 | 725 | Stenotik, yaprakcıklar kalın | 30 |
| 8 | 425 | Tabii | 28 |
| 9 | 725 | » | 34 |
| 10 | 700 | » | 33 |
| 11 | 475 | » | 30 |
| 12 | 550 | » | 31 |
| 13 | 725 | » | 34 |
| 14 | 700 | » | 33 |
| 15 | 600 | » | 30 |
| 16 | 725 | » | 36 |
| 17 | 750 | » | 38 |
| 18 | 700 | » | 33 |
| 19 | 575 | Yaprakcıklarda hafif kalınlaşma | 28 |
| 20 | 600 | Tabii | 30 |
| 21 | 550 | Yaprakcıklar kalınca, kordalar kısa | 29 |
| 22 | 650 | Tabii | 32 |
| 23 | 750 | » | 38 |
| 24 | 450 | » | 29 |
| 25 | 700 | » | 34 |
| 26 | 725 | » | 36 |
| 27 | 600 | û | 30 |

* Komissürler yönünde annulusun doğrudan uzaklığı



Resim : 1. Postmortem dana kalbine pulse - duplicator uygulaması (şematik)

Sistem distile su ile dolduruldu.

Pulse - duplicator pompası olarak Cardiac Asist Control, model pp-2* kullanıldı. Aygıtın pompası kısa bir polietilen tüp vasıtasıyla apeksten sol ventriküle sokuldu (Resim : 2, 3).


Sol atriuma takılan, üst tarafında bronkoskop girebilecek valvi bulunan saydam silindir, mitral yaprakcıkların hareketlerini yandan direkt, üsteki valvden sokulan bronkoskop yardımıyla kuşbakışı izleme olanağı verdi. Ayrıca, bronkoskop özel kamerası** ile fotoğraflar çekilebildi (Resim : 4, 5, 6).

Sol ventrikül basıncı, ventriküle konan ince kateter aracılığı ile bir aneroid manometreden*** atrium basıncı ise sol atriuma sokulan kateter yoluyla su manometresinden izlendi. Basınçların devamlı fizyolojik seviyelerde kalmasına dikkat edildi. Ayrıca bazı deney-

* Cardiovascular Specialties Ltd. Toronto, Canada.

** Robot Vollatomat Starr II, Germany.

* * Tycos, Asheville, N.C., U.S.A.



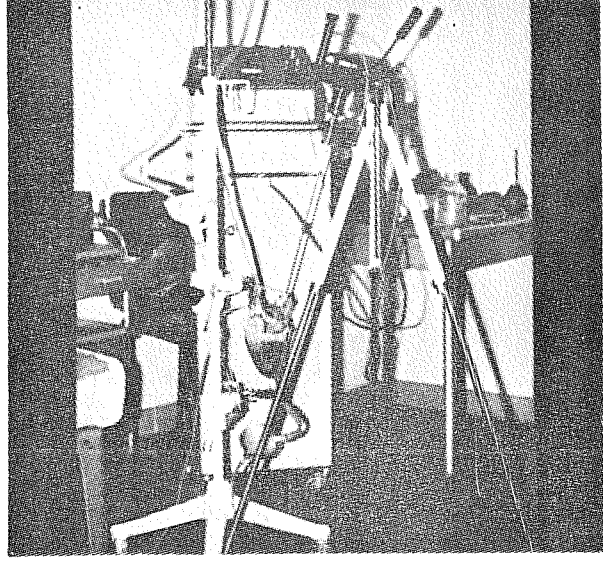
Resim : 2. Sistemin genel görünüşü. A — Sol atriuma takılmış olan saydam silindir. B — Rezervuar. C — Kardiyak asiste kontrol aygıtı.

lerde sol atrium ve sol ventrikül basınçları ossiloskopik ve fotoğrafik yazdırıcı ile 50/sn. hız ve 0,04 sn. aralıklı zaman çizgisi ile yazdırıldı (Resim : 7).

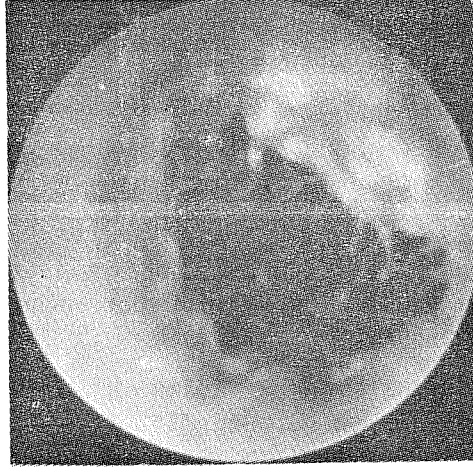
Sol atriuma dönen sıvının, miktarı, plastik tüp üzerindeki özel klemp (occluder) ile ayarlanarak ve rezervuar seviyesinin yükseltilip alçaltılması ile düzenlendi.

Kardiyak asiste kontrol aygıtında dakika atım sayısı (puls freq.) 50-100, ve atım süresi (pulse duration) 0,15-0,45 saniyeler arasında ayarlanabilmektedir. Araştırmada fizyolojik seviyelerde, dakika atım sayısı 60-90 ve atım süresi 0,20-0,28 sn. arasında kalındı.

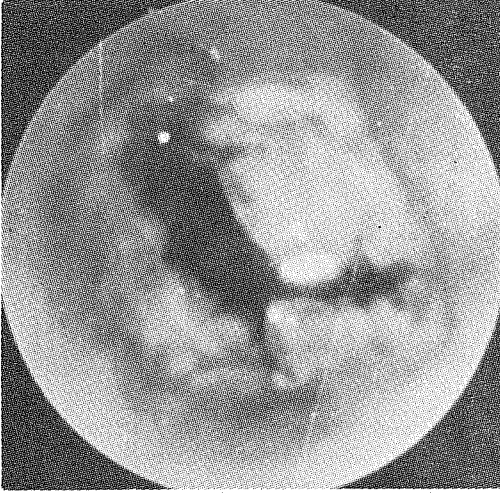
* Electronics for Medicine, inc., W.P., N.Y., U.S.A.



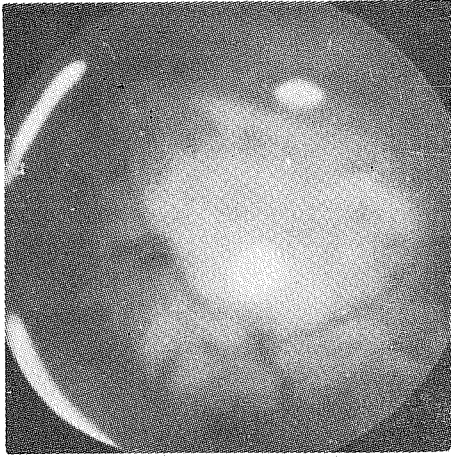
Resim : 3. Sol atriuma takılmış saydam plastik silindir. Silindirin tavanındaki valv bronkoskopa gözleme ve fotoğraf çekme olanağı verir. Arka planda ışık kaynağı ve flaş aygıtı görülmektedir.



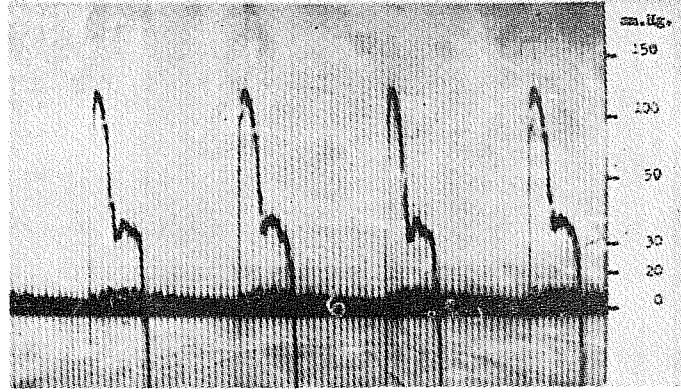
Resim : 4. Mitral kapağın tam açılmışken çekilen fotoğrafı.



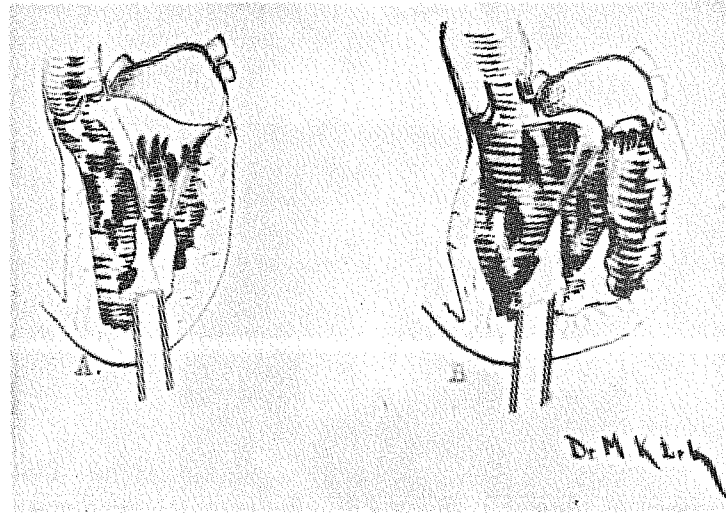
Resim : 5. Yaprakcıkların, atrioventriküler orifisi henüz tam kapatmalarından önceki pozisyonda mitral kapağın çekilmiş fotoğrafı.



Resim : 6. Mitral kapağın tam kapanmış durumunda çekilen fotoğrafı.



Resim : 7. E.F.M.DR-8 ossi'oskopik ve fotoğrafik yazdırıcısı ile elde edilmiş sol atrium ve ventrikül basınç eyrisi. «Cardiac Asist Control» aygıtının sol ventriküle apeksten sokulan pompasının, sistol sırasındaki pozitif basıncı pomya diyaframının geriye çekilişine bağlı aortik yaprakcıkların kapanması ile ventriküde negatif bir basınca dönüşmektedir. Bu nedenle yazdırılan basınç eyrilerinde ventrikül trasesinde negatif tarafa geçiş görülmektedir.



Resim : 8. A — Ventrikül boşken. B — Basınçla dolan ventrikülün şişerek daha siferoid bir görünüm alması ve bir miktarda vertikal aksı boyunca uzaması nedeniyle korda ve papiller kaslarda değişim olmamasına rağmen, değişen ventrikül boyutları nedeniyle relatif bir korda çekilmesi meydana gelmektedir.

TARTIŞMA

Araştırma cerrahisinde, hayvanın göğüs ve karın organlarının tümüyle çıkarılıp, özel bir inkubator içersinde akciğerlerini hava veya oksijen + % 4 CO₂ ile yapay ventile ederek organ fonksiyonlarının bir süre (12 saat hatta daha kısa) incelenmesi, «visceral organism» olarak adlandırılmaktadır (2). Araştırma hayvanının heparinize sol ventrikül kanı 15-20 mm. Hg. negatif basınçlı bir rezervuara drene edilerek bu kanın aortaya pompalanması yöntemi (hayvanın kendi akciğerlerinde oksijenlenme, yapay sol kalp) bazı araştırmacılarca kullanılmıştır (3). Postmortem bir organın yada organın bir apareyinin fizyolojik şartlara benzer çalıştırılarak deneysel amaçlarla kullanılması ise denenmemiştir.

Bu deneysel çalışmada, mitral kapağın açılıp kapanmasında etkili faktörlerin birçoğu normal fizyolojik şartlara uyacak şekilde sağlanmıştır. Böylece, mitral kapakta çeşitli yetmezlik örnekleri oluşturulup, bu yetmezliğin düzeltimine yönelik işlemlerin (reconstruction) denenmesine imkân veren yeni bir metod —postmortem kalbe pulse - duplicator uygulanması— incelenmiştir.

Kalp kapaklarının kapanıp açılış mekanizmalarını araştıranlar dolaylı yöntemlerden (laboratuvar incelemeler) yararlanmışlardır (1). Postmortem sol kalbe pulse - duplicator uygulanması yöntemi ise, mitral yaprakcıkların hareketlerini tüm evreleriyle doğrudan izleme ve fotoğraflarını çekebilme olanağını vermektedir.

Yaprakcıkların atrioventriküler orifisi kapatmaları esnasında artan ventrikül içi basınç, normalde ventrikül kavitesinin küçülmesiyle beraberken, bu yöntemde, ventrikül kavitesinde bir genişleme olmaktadır. Ancak bu morfolojik paradoksun yanında mitral yaprakcıkların sol atrioventriküler orifisi kapatmasındaki etkili faktörlerin çoğu fizyolojik benzerlikte sağlanmaktadır.

Papiller kasların kontraksiyonlarıyla korda tendineaların apeks yönünde çekilişleri mitral valvin kapanışında aktif rol oynayan bir hareket değildir. Sadece ventrikül sistolü sırasında yaprakcıkların atriuma doğru fazla esnemesini, dönmesini (bulging) önler (4).

Duplikatörde, sistol sırasında verilen sıvının basıncı ile ventrikül duvarı —özellikle— enine genişler ve bir miktarda vertikal yönde uzar. Apeksin, sistemde sabitleştirilmiş oluşundan ötürü papiller kaslarda boyca bir kısalma olmamasına karşın horizontal planda genişleyen ventrikül boyutları ve değişen papiller - ventrikül kası oranı nedeniyle papiller adale boyunca relatif bir kısalma söz ko-

nusudur (Resim : 8). Ancak, mitral kapağın kapanmasında rolü olan annulusun posterior bölümündeki sfinktere benzer büzülme bu sistemde sağlamak imkânsızdır. Araştırmalar sırasında sözü edilen sfinkterik etki olmaksızın sağlanabilen kapanışın çalışan kalpte çok daha düzenli ve yeterli olacağı kuşkusuzdur.

Atrioventriküler kapakların özgül ağırlıklarının kaninkine yakın oluşu nedeniyle, yaprakcıkların alt yüzlerine doğru ilerleyen girdap akımlarının (Eddy akımı) kapanma olayındaki önemli rolüne işaret edilmiştir (5). Pulse - duplicator pompasının apeksten yaprakcıklar yönündeki akımının turbilansı fizyolojik şartlardakinden çok daha kuvvetlidir.

Kardiopulmoner bypass sırasında, iskemik kalpte, mitral kapak rekonstruksiyonu ameliyatlarında, düzeltimi izleyen devrede işlemin test edilmesi için, sol ventrikülün serum veya kanla doluşunu sağlayan çeşitli yöntemler tarif edilmiştir (6, 7, 8, 9). Pulse - duplicator sisteminde valvin kapanışında aynı şekilde sol ventrikülün basınçlı sıvı ile doldurularak sağlanmaktadır. Ancak, basınç ölçülü ve fizyolojik seviyelerdedir.

Araştırma laboratuvarlarında, mitral rekonstruksiyon için canlı hayvanlarda yapılan cerrahi, teknik yönden birçok zorluklar göstermektedir. Mitral kapağı görebilmek için ekstrakorporeal dolaşım gereklidir ki bu yöntem masraflı olduğu gibi kalabalık ve tecrübeli bir ekiple uygulanabilmektedir. Rekonstruksiyon denemesine geçmeden önce meydana getirilecek yetmezlik nedeniyle hayvanın kardiopulmoner bypass'tan çıkarılması son derece güç olmaktadır. Ayrıca, yaprakcıkların sistol ve diastoldeki hareketlerini izleme ve fotoğraf çekebilme olanağı da yoktur. Deney süresince gerekli görülen yeni modifikasyonların denenmesi, malzeme, zaman sarfına ve ayrı bir hayvan hayatına malolmaktadır. Halbuki, pulse - duplicator uygulamasında bir kalp üzerinde, cerrahi prosedürün çeşitli şekillerde tekrar tekrar uygulanabilmesi, düzeltimlerin yapılabilmesi imkânı vardır. Böylece, bu yöntem araştırmacıya en azından araştırılan konu belli bir olgunluğa geldikten sonra canlı hayvan deneylerine geçiş imkânı verecektir.

SUMMARY

Direct Observation of The Mitral Valve Leaflets. Application of Pulse - Duplicator To Postmortem Calf's Heart.

The observation of the mitral valve during opening and closing is possible only by indirect laboratory methods.

It is very difficult to keep the animal alive after the mitral valve operation in experimental surgical laboratories, and generally, these methods are quite expensive. On the other hand, it is not possible to try a numerous of surgical procedure on the same animal too.

Application of pulse - duplicator to the postmortem calf's heart has been presented. Researcher can directly observe, and can take the photographs of the mitral leaflets' during the movements before and after applying the experimental procedure in this method. Some other advantages of this method has also been discussed.

KAYNAKLAR

1. Little, R.C. : The Mechanims of closure of the Mitral Valve : A Continuing controversy, *Circulation*, 59 : 615, 1979.
2. Lopukhin, Yu, M. : Experimantal Surgery of the Liver, Visceral Preparation «Visceral Organism», in *Experimental Surgery*, Moscow, 1976. Mir Publisher, p 141 (ingilizcesinden).
3. Idem, F. : *Experimental Surgery of the Heart*, p 225.
4. Guyton, A.C. : Function of the Papillary Muscles. Heart Muscle; The Heart as a Pump, in *Texbook of Medical Physiology*, Philadelphia W.B. Saunders Comp., 1976, p 166
5. Akgün, N. : Dolaşım Fizyolojisi, Kalp Kapaklarının Ödevi ve Çalışma Mekanizması, in *Fizyoloji I*, İzmir, Ege Üniver. Tıp Fak. Yayını, 1975, p. 131.
6. Messmer, B.J., Gattiker, K., Rothlin, M., and Senning, A. : Reconstruction of the mitral Valve. *Ann. Thorac. Surg.*, 16 : 30, 1973.
7. Shore, D.F., Wong, P., and Paneth, M. : Results of mitral valvuloplasty with a suture plication technique, *J. Thorac. Cardiovasc. Surg.*, 79 : 349, 1980.
8. Halceth, W.L., Elliott, D.P., and Walker, E.L. : Simplified intraoperative technique to test mitral valve repair, *J. Thorac. Cardiovasc. Surg.*, 80 : 792, 1980.
9. King, H., Csicsko, J., and Leshnowar, A. : Intraoperative assessment of the mitral valve following reconstructive procedures, *Ann. Thorac. Surg.*, 29 : 81, 1980.

