

CHEDIAK HIGASHI SENDROMU

Bir olgu sunumu*

Dr. Oya LEVENDOĞLU** Dr. Gülten TANYER***
Dr. Hülya ÇAKAR**** Dr. UFUK AYDINLI*****

Chediak Higashi sendromlu (CHS) onsekiz aylık bir erkek çocuk sunuldu. Konu ile ilgili literatür gözden geçirildi.

Chediak Higashi sendromu (CHS), seyrek rastlanan, kısmi albinizm, fotofobi, nistagmus ve ağır yineleyen enfeksiyonlarla giden ailesel bir hastalıktır (1). Nötrofil işlevlerinde çeşitli bozukluklar tanımlanmıştır (2, 4). Hastalar tanı konulmasından sonra yaklaşık on yıl içinde enfeksiyon, kanama veya lenforetiküler sistem kanserleri ile kaybedilirler (5). Hastalığın ilk tanımlanmasından bu yana, dünya literatüründe yayınlanan olgu sayısı oldukça azdır (6, 7).

Nadir bir hastalık olması ve ülkemizden bu güne dek salt iki olgu yayınlanmış bulunması nedeniyle, hastamızı sunmayı uygun gördük (8, 9).

Olgu (N.K. protokol no: 35947): Onsekiz aylık erkek çocuk, Ondokuzmayıs Üniversitesi Çocuk Kliniğine deride abseler, pnömoni ve konjonktivit bulguları ile başvurdu. Antibiyotik tedavisine kısmen yanıt veren, zaman zaman alevlenmeler gösteren pyojenik enfeksiyonlardan yakınıyordu. Anne ve babası birinci dereceden akraba olup, ailede kısmi albinizmi olan kimseler vardı (Şekil : 1).

Fizik İncelemede : Ateş 37,4°C, nabız 136/dak., solunum 60/dak., kan basıncı 90/50 mmHg idi. Boy ve ağırlığı % 25 in altında idi. Halsiz soluk ve ikterikti. Albinizmi, deri ve saçlı deride çok sayıda süpüratif abseleri, horizontal nistagmusu, konjonktiviti ve fo-

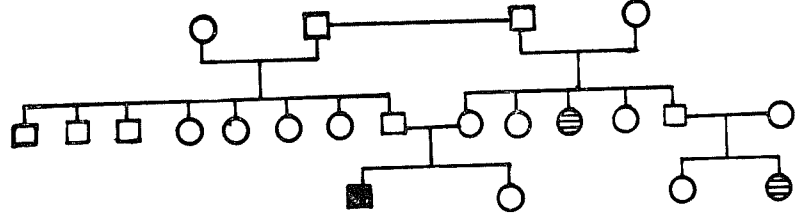
* Ondokuzmayıs Üniversitesi Tıp Fakültesi Pediatri Bölümü Çalışmalarından,

** Aynı Fakülte Pediatri Öğretim Görevlisi

*** Aynı Fakülte Pediatri Profesörü

**** Aynı Fakülte Pediatri Asistanı

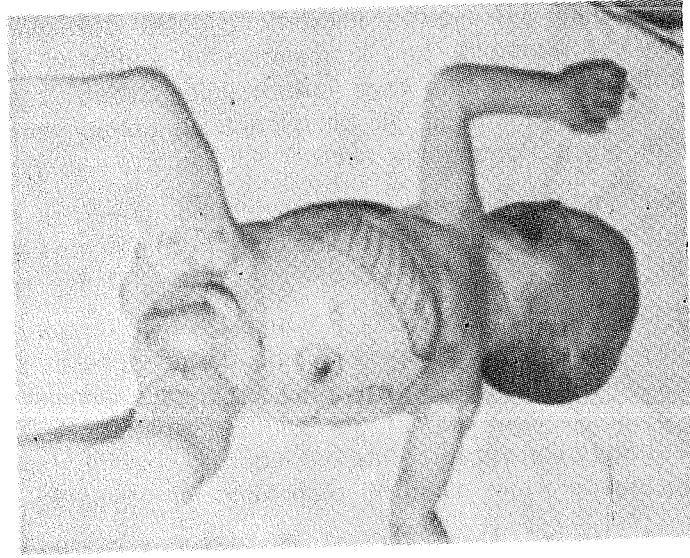
***** Aynı Fakülte Pediatri Interni.



Şekil 1. N.K. nin aile ağacı

- : Hasta
- : Albinizm

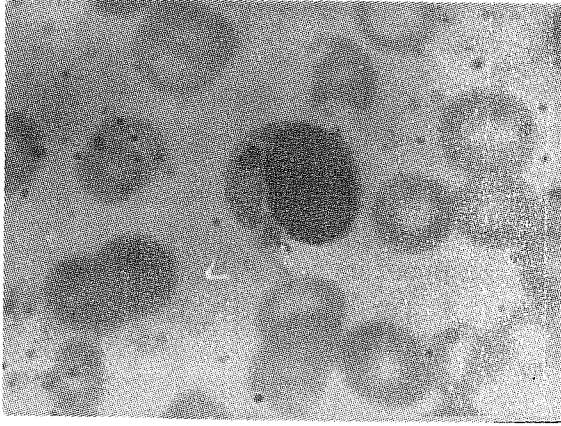
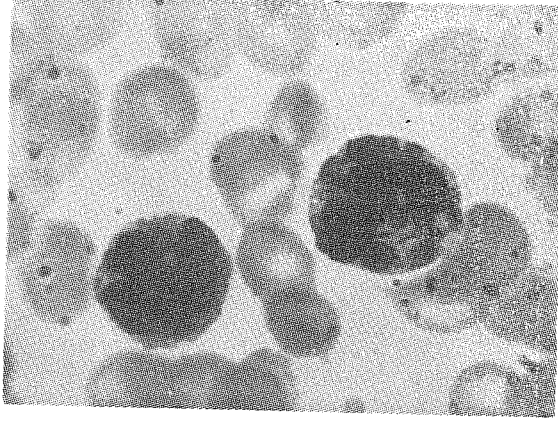
tofobisi vardı. Bilateral servikal, aksillar, inguinal bölgelerde çapı 0,5 cm. den 2 cm. e dek değişen lenfadenopatileri palpe ediliyordu. Dinlemekle her iki akciğerde ronküsler duyuluyordu. Karaciğeri sağ kosta kenarını 4 cm. dalak sol kosta kenarını 2 cm. medioklavikular çizgi üzerinde geçiyordu. Sol inguinal hernisi vardı. Diğer sistem bulguları normaldi (Şekil 2).



Şekil 2. N.T. nin deri abseleri, hepato splenomegalisi ve inguinal hernisi görülmektedir.

Laboratuvar Bulguları : Hemoglobin 4 gr/dl. Beyaz küre 7200 /mm³, hematokrit % 18, retikülosit % 0.5 idi. Periferik yaymada % 2 çomak, % 16 parçalı, % 4 monosit, % 78 lenfosit vardı. Trombositleri boldu. Alyuvar yapısı hipokrom mikrositerdi. Total nötro-

fil sayısı 1504/mm³ idi. Nötrofil ve lenfositlerin stoplazmasında soluk gri inklüzyonlar görüldü (Şekil 3 ve 4).



Şekil 3, 4. N.K. nın nötrofil ve lenfositlerinin stoplazmasındaki dev granüller görülmektedir (Wright boyası x 100).

Kemik iliğinde normoblastik hiperplazi ve myeloid hücre prekürsörlerinin stoplazmasında dev granüller vardı.

Hemoglobin elektroforezi, serum elektrolitleri, karaciğer enzimleri normaldi.

Boğaz ve gaita kültürlerinde normal flora saptandı. İdrar kültüründe üreme olmadı. Püy kültürlerinde staphylococcus aureus ve proteus üredi.

Akciğer grafisinde bilateral parakardiyal infiltrasyon vardı.

Klinik Gidiş ve Tedavi : Hastaya akciğer enfeksiyonu düzelenek 10 gün süre ile penisilin prokain 800.000 Ü intramusküler,

gentamisin 5 mg/kg intravenöz yolla verildi. 5 mg/kg/gün demirsülfat oral yolla başlandı. 4 üncü gün retikülosit krizi görüldü. Absesler drene edildi ve kültürde stahpylococcus aureus üremesi üzerine Keflin 100 mg/kg/gün başlandı. Tedaviye iyi yanıt verdi ve 23. gün hastaneden taburcu edildi.

TARTIŞMA

CHS otozomal resesif geçiş gösteren, nötropeni, yineleyen pyojenik enfeksiyonlar, lizozom içeren tüm hücrelerin stoplazmalarında dev lizozomlarla tipik seyrek rastlanan bir hastalıktır (1). Hastalığın benzeri mink (10), sığır (11), fare (12) ve balinalarda (13) tanımlanmıştır.

Bu yazıda albinizmi, fotofobisi, nistagmusu, çok sayıda deri ve saçlı deride abseleri, yineleyen pnömonisi, lenfadenopati ve hepatosplenomegalisi ile tipik bir CHS sunduk.

Hastalığın en karakteristik bulgusu, granüllü tüm hücrelerde dev granüllerin varlığıdır (14). Histokimyasal ve ultrastrüktürel analizler, bu granüllerin anormal büyük lizozomlar olduklarını göstermiştir (15). Kemik iliği çalışmaları anormal granüllerin granülosit maturasyonu sırasında teşekkül ettiğini ve bu hastalıkta granül anomalisinin çok yaygın olduğunu göstermiştir (16). Hasta yakınlarında da bu granüller tanımlanmışsa da biz rastlayamadık (15).

Lökosit fonksiyon çalışmaları ile nötrofillerin fagosite ettikleri bakterileri öldüremedikleri ve nötrofil kemotaksisinin bozuk olduğu gösterilmiştir (2, 4). Kompleman ve antikor cevabı dahil, humoral immünite bu hastalarda normal bulunmuştur (1).

Staphylococcus enfeksiyonlarının sık görüldüğü bu hastalarda, haemolytic streptococcus gibi gram (+) ve haemophilus influenza, klebsiella, E. coli ve salmonella gibi diğer gram (—) mikroorganizmalar ve mantarlar pyojenik enfeksiyonlardan sorumlu tutulmuşlardır (17).

Yukarıda söylendiği gibi lenforetiküler kanserler, malign lenfoma Hodgkin hastalığı rapor edilmiştir (5, 18, 19). Lenf sistemi kanserlerinin bu hastalarda sık görülmesi, hastaların enfeksiyonlara aşırı yatkınlığına bağlanmış ve tip C virüsünün hastalıktan sorumlu olduğu öne sürülerek, malignansinin virüs enfeksiyonuna karşı konakçının özel tipte bir cevabı olduğu ileri sürülmüştür (20).

Bazı hastalarda «hızlandırılmış devre» diye tanımlanan lenfo-

maya benzer bir tablo gelişir (5). Bu devre süresince nörolojik bozukluklar ve kanamalar olabilir (9, 18).

Hastaların tedavisi genel tıbbi prensiplerle sağlanır (17). Profilaktik antibiyotik tedavisinin yararı görülmemiştir (17). Ancak hastalar enfeksiyonlarının aktif devresinde antibiyotiklerle tedavi edilebilirler (17). Askorbik asit tedavisi ile CHS lu farelerde lökosit kemotaksisinin normale döndüğü, bakterisidal aktivitenin düzeldiği in vitro ve in vivo çalışmalarla gösterilmiştir (21, 22). Ancak hastalara uygulandığında lökosit morfolojisinde, bakterisidal ve kemotaktik aktivitede ve hastaların klinik gidişinde etkili olmadığı görülmüştür (22). Biz hastamızda penisilin ve Keflin'e iyi yanıt aldık. Taburcu olduktan bir ay sonraki kontrolünde enfeksiyonu yoktu ve genel durumu iyi idi. Ancak hasta takipten çıktığı için uzun süre izlenemedi.

SUMMARY

The Chediak Higashi Syndrome (A case report)

An eighteen month old boy with Chediak Higashi syndrome was reported and the literature was also reviewed.

KAYNAKLAR

1. Clark R.A., Kimbal H.R. Defective granulocyte chemotaxis in the Chediak-Higashi syndrome, J. Clin. Invest., 50 : 2645 1971.
3. Root R.K., Rosenthal A.S., Balestra D.J. Abnormal bactericidal, metabolic and lysosomal function of Chediak-Higashi syndrome leukocytes, J. Clin. Invest. 51 : 649, 1972.
4. Gallin I.J., Klimerman A.J., Padgett A.G., Wolff M.S. Defective Mononuclear leukocyte chemotaxis in the Chediak-Higashi syndrome of humans mink and cattle, Blood, 45 : 863, 1975
5. Dent B.P., Fish L.A., White G.J., Good R.A. Chediak-Higashi syndrome. Observations on the nature of the associated malignancy, Laboratory Investigation, 15 : 1634, 1966.
6. Sato A. Chediak and Higashi's disease: probable identity of «a new leucocytal anomaly (Chediak)» and «congenital gigantism of peroxidase granules (Higashi)», Tohoku J. Exp. Med., 61 : 201, 1955.
7. Clawson C.C., White G.J., Repine J.E. The Chediak-Higashi Syndrome, Amer. J. Pathol. 92: 745, 1978.
8. Yamak B., Say B., Özsoylu Ş., Tamer A.: Kromozom anormalliği gösteren bir Chediak Higashi sendromu vak'ası, Çocuk Sağlığı ve Hastalıkları Dergisi, 12 : 98, 1969.
9. Yamak B., Hiçsönmez G., Özsoylu Ş., Imamoğlu İ. Chediak Higashi sendromu ve lenfoma., Çocuk Sağlığı ve Hastalıkları Dergisi, 14 : 95, 1971.

10. Leader R.W., Padgett G.A., Gorham J.R. Studies of abnormal leukocyte bodies in mink, *Blood*, 22 : 477, 1963.
11. Padgett G.A., Leader R.W., Gorham J.R., O'Marry C.C.: The familial occurrence of the Chediak Higashi syndrome in mink and cattle, *Genetics*, 49: 505, 1965.
12. Bennett J.M., Blume R.S., Wolff S.M. Characterization and significance of abnormal leukocyte granules in the beige mouse: A possible homologue for Chediak-Higashi Aleutian trait, *J. Lab. Clin. Med.*, 73: 235, 1969
13. Taylor R.F., Farrell R.K. Light and electron microscopy of peripheral blood neutrophils in a killer whole affected with Chediak-Higashi syndrome, *Fed. Proc.*, 32 : 3403, 1973.
14. Parmley R.T. Giant platelet granules in a child with the Chediak Higashi syndrome, *Amer. J. Hematol.* 6 (1): 51, 1979.
15. Blume R.S., Padgett G.A., Wolff S.M. Giant neutrophil granules in the Chediak Higashi syndrome of man, mink, cattle and mice. *Can. J. Comp. Med.* 33 : 271, 1969.
16. Rausch G.P., Prywansky B.K., Spitznagel K.J. Immunocytochemical identification of azurophilic and specific granule markers in the giant granules of Chediak-Higashi neutrophils, *New. Engl. J. Med.*, 298: 693, 1978.
17. Dale C.D., Alling W.D., Wolff M.S.: Cloxacillin chemoprophylaxis in the Chediak-Higashi Syndrome, *J. Infec. Dis.*, 125: 393, 1972.
18. Efrati P., Jonas W. Chediak's anomaly of leukocytes in malignant lymphoma associated with leukemic manifestation, Case report with necropsy, *Blood*, 13 : 1063, 1958.
19. Tan C., Etcubanas E., Lieberman P., Isenbarg H., King O., Murphy L. Chediak-Higashi syndrome in a child with Hodgkin's disease, *Amer. J. Dis. Child.*, 121: 135, 1971.
20. Bernhard W.: The detection and study of tumor viruses with the electron microscope, *Can. Res.*, 20 : 712, 1960.
21. Lyons T.R., Pitot C.H. Protein degradation in normal and beige (Chediak-Higashi) mice, *J. Clin. Invest.*, 61: 260, 1978.
22. Gallin I.J., Elin J.R., Hubert T.R., Fauci S.A., Kaliner A.M. Wolff M.S.: Efficacy of ascorbic Acid in Chediak Higashi syndrome (CHS) : Studies in humans and Mice, *Blood*, 53 (2): 266, 1979.