Ondokuzmayıs Üni. Tıp Fak. Derg. 4 (1) : 77 - 83, 1987

SİNDAKTİLİ TEDAVİSİ*

Dr. O. Ata Uysal**

Key words : Syndactyly
Anahtar terimler : Sindaktili

Sindaktili birleşik parmaklar olarak tanımlanabilir. Yanyana iki parmağın yumuşak dokuları bazan kemik ile birlikte değişik derecelerde kaynaşmış durumdadır. Embriyolojik yönden elin differensiasyon anomalisi olarak nitelendirilir. Çünkü gelişim sırasında el plağından tomurcuklanan parmakların 6 - 8. haftada birbirinden ayrılması oluşmaz.

En fazla indisansı olan el anomalilerinden biri sindaktili, diğeri polidaktilidir. Sindaktili sıklık sırasına göre en çok 3., 4., 2., 1. aralıklarda görülür[1]. Sindaktili başka birçok anomalilerle birlikte olabilir.

Sindaktili komplet - inkomplet, simple - kompleks ve komplike olarak tiplendirilir (Şekil 1). Parmaklar arasındaki birleşme parmak uçlarına kadar uzanıyorsa komplet, değilse inkomplet sindaktilidir. Simple sindaktilide parmaklar arasındaki ilişki deri ve fibröz dokulardadır. Kompleks sindaktilide kemikler arasında da kaynaşma vardır. Ek başka digital anomaliler de varsa komplike sindaktili olarak tiplendirilir.

Sadece parmaklar arasında birleşme bulunması cerrahi endikasyon oluşturmaz. Eğer parmaklar ayrıldığı zaman her biri tek başına fonksiyon yapamayacaksa veya ek anomaliler çok komplike bir sindaktili oluşturduğu için parmakların ayrılması tamamen sağlanamayacaksa cerrahi tedavi endikasyonu yoktur. Cerrahi tedavide amaç parmakların ayrılarak serbestleştirilmesi, kalıcı komissur oluşturulması ve deri eksiğinin tamamlanmasıdır[2]. Bir parmağın iki tarafında da sindaktili varsa iki ayrı ameliyat uygulanır, parmak beslenmesi emniyeti için bu gereklidir.

---

* Ondokuzmayıs Üniversitesi Tıp Fakültesi Plastik ve Rekonstrüktif Cerrahi Anabilim Dalı çalışmalarından

** Ondokuzmayıs Üniversitesi Tıp Fakültesi Plastik ve Rekonstrüktif Cerrahi Anabilim Dalı Yrd. Doçenti.

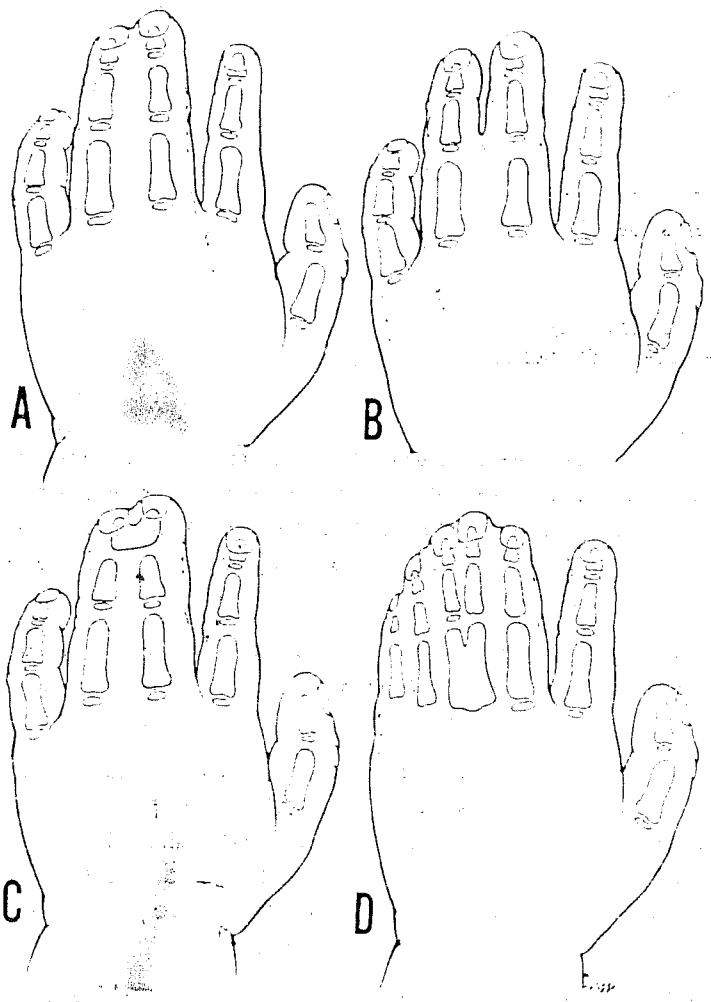

Şekil 1
Sindaktili tipleri.

Cerrahi tedavi yöntemlerinin geçmişi eskidir. Halen yaygın olarak kullanılan yöntemde Bauer-Tondra-Trusler[3] dorsal Komissural Kuadranguler flebi ve Faniel (Cronin'e[4] göre) digital trianguler dorsal ve volar flepleri yeralmaktadır. Biz olgularımızda bu yöntemi modifikasyon ile uyguladık.

Materyal ve Metod

Sindaktili için uyguladığımız yöntemde komissür oluşturmak için kuadranguler dorsal bir flep hazırlanır (Şekil 2). Bu flebin pedikül tabanı komşu

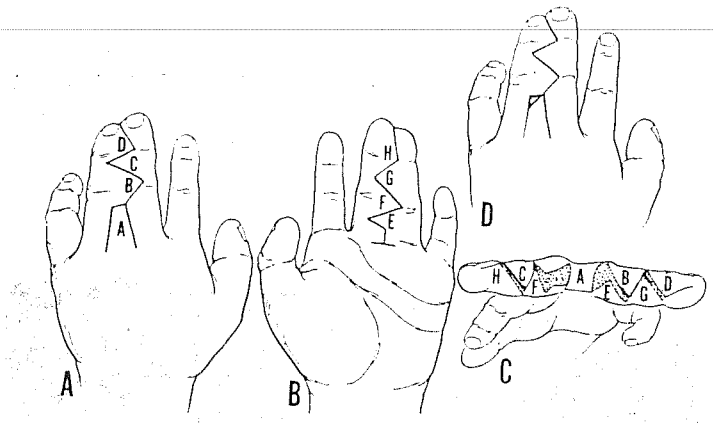

Şekil 2
Sindaktili tedavisi cerrahi yöntemi.

metakarp başları arasında uzanır. Flep kenarları dorsal middigital doğrultular boyunca proksimal interfalangeal ekleme kadar olan uzunluğun 2/3 üne ulaşır. Flebin distal kenarı, yan kenarlara dik veya oblik alınabilir. Flebin distal kenarı palmar deride yapılan transvers bir kesiye suture edilir. Bu transvers kesi, sindaktili aralığının normalde bulunması gereken seviyesinin birkaç mm. proksimalinde yapılır. Bu seviyeler birinci aralık için midpalmar katlantının başparmak pulpası genişliği kadar proksimali, diğer aralıklar için distal palmar katlantıdır. Dorsal ve volar trianguler flepleri oluşturmak için yapılan zig - zag insizyonlar dorsalde dorsal komissur flebinin distal köşesinden başlar ve fleplerin köşeleri interfalangeal eklemlere gelmeyecek ve ayrıca dorsal ile parmak trianguler fleplerin apeksleri parmak aralığının zıt taraflarında bulunacak şekilde düzenlenir. Zig - zag insizyonlar palmarda yapılan transvers kesinin orta noktasından veya orta noktasına dik doğrultuda 1 cm. distalden başlayabilir. Deri insizyonlarından sonra yumuşak doku disseksiyonu künt olarak ve dikkatle yapılarak nörovasküler pedikül ortaya konur ve dallanmaları incelenir. Basit ve kompleks sindaktililerde parmağın diğer tarafında sağlam pedikül varsa distal artelyel dallanmalar bağlanabilir, bundan emin olunamıyorsa Doppler veya arteriografi ile diğer pedikül hakkında bilgi sahibi olunmalıdır. Kompleks sindaktililerdeki sinostoz osteotom ile kesilir.

Dorsal flep distal kenarı palmar transvers kesiye suture edilerek komissur oluşturulur. Dorsal ve volar trianguler flepler ile parmakların yan yüzleri örtüsü oluşturulurken uyguladığımız modifikasyon trianguler fleplerin apekslerinin köşelere karşılık gelmesi yerine en yakındaki yan kena-

ra suture edilmesidir. Bunu uygularken gerginlik olmamasına dikkat edilir. Parmakların iç yüzlerinde mutlaka ortaya çıkan deri eksikliği sahalarına kılsız inguinal bölgeden alınan tam kalınlık deri grefti suture edilir. Deri örtüsü oluşturulurken en önemli nokta gerginlik olmaması ve pediküllerin sıkışmamasıdır. Açığa çıkan kıkırdak, kemik ve tırnak yatağı sahaları flep ile kapatılmalıdır[5]. Kullanılan tüm suturler absorbabldır (Resim 1 - 4).

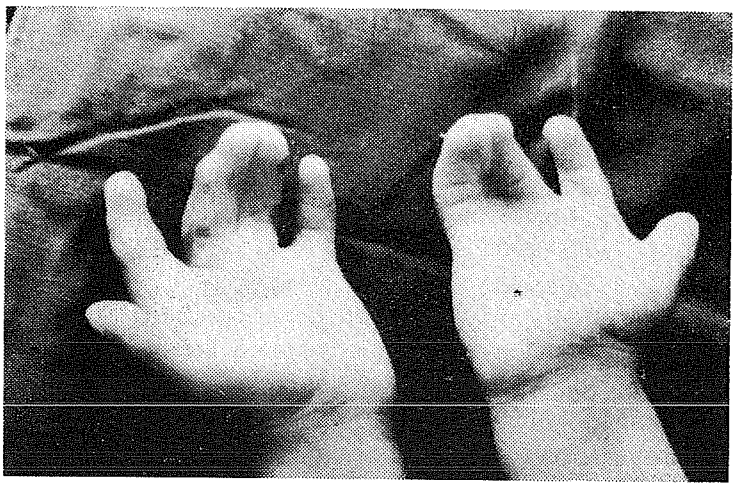

Resim 1
Ameliyat öncesi sol el 4. aralıkta sindaktili palmar görünümü.

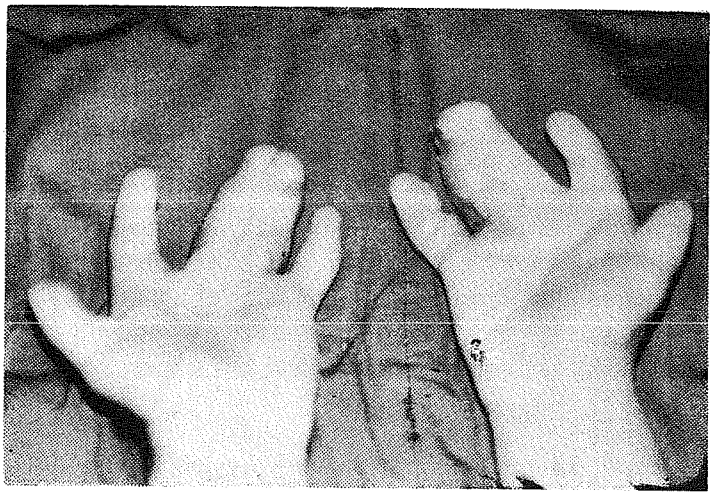

Resim 2
Ameliyat sonrası.

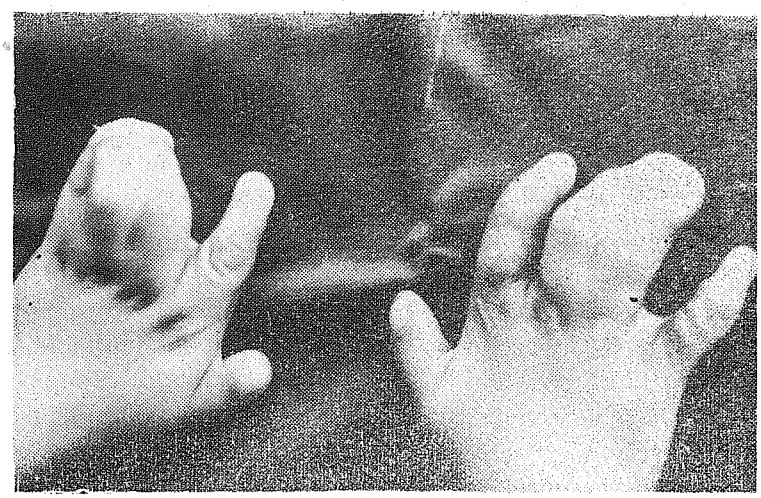

Resim 3
Ameliyat öncesi sol el 4. aralık sindaktili dorsal görünümü.

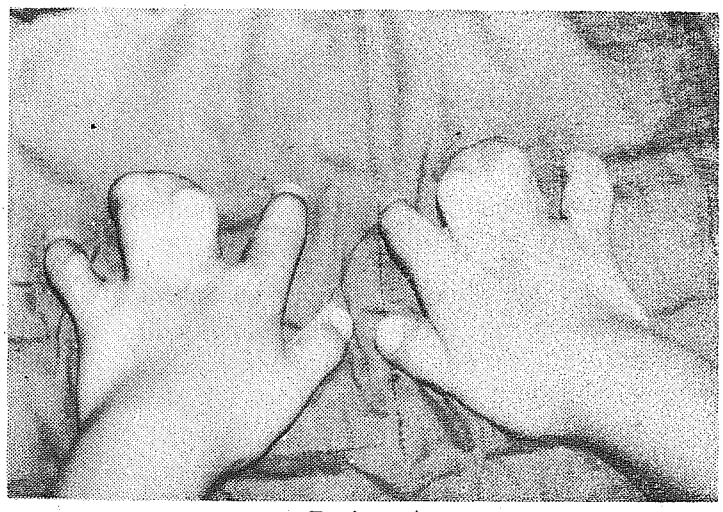

Resim 4
Ameliyat sonrası.

Bu yöntemle 12 parmak aralığında sindaktili deformitesi düzeltilmiştir (Tablo I). Bunların 7'si komplet - kompleks, 3'ü komplet - simple ve 2'si inkomplet - simple sindaktilidir. İzleme süreleri 2 ay - 2 yıldır. Postoperatif devrede rekurrens görülmemiştir, parmaklarda beslenme sorunu ol-

mamıştır. Tüm ameliyatlarda sindaktili aralığının iki tarafındaki parmakların herbirinde greft kullanılmıştır. 2 parmakta greftlerde marjinal avaskülarite olmuş, bunlar epitelizasyonla kapanmıştır.

TABLO I

Sindaktili Cerrahi Tedavisi Uygulanan Hastalar

Hasta	Yaş	SindaktiliAralığı	Sindaktili Tipi
M.İ.	5	Sağ 2. + Sağ 4.	Komplet - Kompleks
A.K.	2	Sağ 3. + Sol 1.	İnkomplet - Simple
Z.Ş.	10	Sağ 3. + Sol 3.	Komplet - Kompleks
M.İ.	6	Sol 4.	Komplet - Kompleks
M.E.	24	Sağ 3. + Sol 3.	İnkomplet - Simple
M.G.	4	Sol 2.	Komplet - Simple
Z.Ş.	11	Sağ 4. + Sol 4.	Komplet - Kompleks

Tartışma

Sindaktili en sık rastlanan iki el anomalisinden birisidir ve fonksiyonel olarak daha fazla önem taşır. Bu nedenle tedavisinde en iyi sonucu almak için bazı özellikleri gözönüne almalıdır.

Kopleks ve komplike sindaktililerde ikiden fazla parmak deformiteye katılmışsa erken tedavinin gerekliliği kabul edilmektedir. Özellikle birinci ve dördüncü aralık sindaktilisi ve normal bir parmak ile anomalili bir parmak arasındaki sindaktili için erken cerrahi uygulanmalıdır. Bunun için sıklıkla beraber bulunan sistemik anomalilerin engel yaratmaması gerekir[5]. 18 ayın altındaki sindaktili onarımlarında morbiditenin fazla olduğu bildirilmiştir[1]. Biz olgularımızın birinde 2 yaşında sindaktili cerrahi tedavisi uyguladık ve manipulasyon, disseksiyon ve postoperatif kooperasyon yöntemlerinden minimum şartların ancak sağlanabildiği izlenimi edindik. Diğer taraftan bu cerrahide bu yaş için kısa sayılmayacak bir genel anestezi süresi de gerekmektedir. Bu nedenlerle olgularımızda özel endikasyonlar dışında en erken cerrahi zamanı olarak ilk 2 yaştan sonrasını benimsedik.

Uyguladığımız teknikte kuadranguler dorsal flep komissur için kullanılmaktadır. 2 yıla kadar postoperatif izlemlerimizde rekurrens saptamadık. Öte yandan olgularımızın birinin başvurma sebebi evvelce başka bir yerde sindaktili onarımı için trianguler komissur flepleri uygulanması sonucu deformitenin rekürrensiydi. Bu olguda da kuadranguler dorsal flep uygulandı ve izlemlerimizde rekurrens saptanmadı.

Kullandığımız teknikte yaptığımız modifikasyon parmakların yan yüzlerindeki trianguler fleplerin gerginlik olmaması için interdigite edilmemesi ve apekslerin en yakın kenara suture edilmesidir. Böylece opere edilen parmakların yan yüzlerinde deri flebi köprüleri oluşmaktadır.
Sonuçta greftlenecek sahalar küçülmekte ve greftlerde marjinal dezepitelize yerlerin epitelizasyonuna ek bir kaynak sağlanmaktadır. Ayrıca cerrahi tekniği de kolaylaştırmakta ve süreyi kısaltmaktadır.

Özet

Sindaktili tedavisinde uyguladığımız teknik, yaptığımız modifikasyon ve tecrübelerimiz sunulmuştur.

SUMMARY

Our experience in the technique and management of syndactyly and our modification have been presented.

KAYNAKLAR

1. Flatt, A.E. **The Care of Congenital Hand Anomalies.** St. Louis : C.V. Mosby, 1977, 170 - 191.
2. Hentz, V.R., Littler, J.W. The surgical management of congenital hand anomalies. In Converse, J.M. (Ed.) **Reconstructive Plastic Surgery** 2. nd. ed. Vol. 6 Philedelphia : W.B. Saunders, 1977, 3306 - 3349.
3. Bauer, T.B., Tondra, J.M., Trusler, H.M., Technical modification in repair of syndactylism, **Plat, Reconstr. Surg.**, 17, 385, 1956.
4. Cronin, T.D. Sydactylism, results of zig-zag incision to prevent postoperative conctracture, **Plast. Reconstr. Surg.** 18, 460, 1956.
5. Dobyns, J.R. Syndactyly. In green D.P. (Ed). **Operative Hand Surgery.** Vol. 1. Livingstone, Churchill, 1982, 281 - 301.