

Schwannoma ve Malign Periferik Sinir Kılıfı Tümörlerinde S-100 ve p53 Proteinlerinin Ekspresyonu

Dr. Bedri KANDEMİR, Dr. İlkser AKPOLAT, Dr. İnci YAVUZ,
Dr. Sancar BARIŞ, Dr. Filiz KARAGÖZ, Dr. Levent YILDIZ,
Dr. Oğuz AYDIN

Ondokuz Mayıs Üniversitesi, Tıp Fakültesi, Patoloji Anabilim Dalı, SAMSUN

- ✓ Malign periferik sinir kılıfı tümörleri (MPNST), sinirlerden, nörofibromlardan köken alan ya da sinir kılıfı farklanması gösteren işi hücreli sarkomları ifade etmektedir. Düşük grade MPNST'nin benign lezyonlardan ayırıcı tanısının yapılması tedavi planlanması nedeni ile önemlidir.

Bu çalışmanın amacı schwannoma ve MPNST olgularında p53 proteini varlığı, S-100 proteini boyanma patterni ve farklanma arasındaki ilişkiyi araştırmaktır. MPNST olgularında, grade ile p53 protein pozitifliği ve S-100 proteini boyanma patterni arasında istatistiksel olarak anlamlı bir ilişki gösterilemedi. MPNST olgularında p53 proteini pozitifliği, schwannoma olgularına göre daha yüksek oranda idi. P53 protein pozitifliği ile S-100 proteini boyanma kaybı ilişkili idi. Bu sonuçlar sınırlı olguların değerlendirilmesinde immünohistokimyasal olarak S-100 proteini boyanma patterni ile birlikte p53 proteini varlığının araştırılmasının değerli olabileceğini göstermektedir. Bu konuyu aydınlatmak için daha fazla çalışmaya ihtiyaç vardır.

Anahtar kelimeler: Schwannoma, malign periferik sinir kılıfı tümörü, p53 proteini, S-100 proteini

- ✓ **Expression of the S-100 and p53 Proteins in Schwannoma and Malign Peripheral Nerve Sheath Tumor**

The term malignant peripheral nerve sheath tumor (MPNST) express spindle cell sarcomas arising from nerve or neurofibroma, or showing nerve sheath differentiation. Differentiation of low grade MPNST from other benign lesions is important for planning of treatment. The aim of the this study is to investigate the relationship between presence of p53 protein, S-100 protein staining pattern and differentiation in schwannomas and MPNST. Statistically significant relation hasn't been shown between presence of p53 protein and S-100 protein staining pattern and MPNST grade. The percentage of cases with a positive immunoreaction for p53 protein was higher in MPNST than schwannoma. P53 protein positivity was correlated well with the loss of S-100 protein staining. These results show that investigation of immunohistochemical S-100 protein staining pattern and p53 protein positivity may have a value in the evaluation of borderline cases. More studies are needed to clarify this subject.

Key words: Schwannoma, malignant nerve sheath tumor, p53 protein, S-100 protein

GİRİŞ

Malign periferik sinir kılıfı tümörleri, standart tanı kriterlerinin olmaması nedeni ile en

zor tanı verilen yumuşak doku sarkomudur. Bu nedenle bu tümörün insidansı tartışmalıdır. Enzinger ve arkadaşlarına göre tüm

yumuşak doku sarkomlarının %10'unu oluşturur ve yaklaşık yarısı nörofiromatozis tip 1 ile birlikte dir⁽¹⁾.

S-100 proteini santral ve periferik sinir sisteminde yaygın olarak bulunan asidik bir proteindir. Nöroektodermal diferansiasyonun bir belirleyicisi olarak kullanılır^(1,2).

Normal hücre siklusunda bir tümör süpresör gen olan p53 proteini 17. kromozomun p koluna yerleşmiştir (wild type) ve kodladığı nükleer fosfoproteinler, hücre DNA'sında G-1 fazından S fazına geçişi engelleyerek hücre bölünmesini durdurmaktadır. Mutasyona uğramış p53 protein geni ise bir onkogen olarak çalışmaktadır. Bu onkogenin ürünü olan proteinlerin yarılanma ömrü uzamakta ve böylece immünohistokimyasal olarak saptanabilmektedir. Yapılan bir çok çalışmada p53 proteinlerinin immünohistokimyasal olarak gösterilmesinin p53 protein gen mutasyonlarının indirekt bir göstergesi olduğu gösterilmiştir. Ancak p53 proteinlerini stabilize ederek yarı ömrünün uzamasına yol açabilen viruslar gibi dış etkenler de göz önünde bulundurulmalıdır. Literatürde çok sayıda çalışmada, kolon, meme, akciğer karsinomu, değişici epitel karsinomu ve sarkomlar gibi pek çok malign tümörde p53 proteinleri immünohistokimyasal olarak gösterilmiş ve prognostik önemi vurgulanmıştır⁽³⁻⁶⁾.

Biz bu çalışmada 20 schwannoma ve 21 MPNST lü olguda p53 onkogeni varlığı ile S-100 proteini boyanma patterninin ve farklılanmanın ilişkilerini araştırmayı amaçladık.

GEREÇ VE YÖNTEM

1989- 1996 yılları arasında Ondokuz Mayıs Üniversitesi Tıp Fakültesi Patoloji Anabilim Dalı'nda tanı almış 20 schwannoma, 21 MPNST, toplam 41 olgu çalışmaya alınmıştır. Kadın/erkek oranı schwannoma olgularında 13/7, MPNST olgularında 8/13 dır. Benign

olgularda yaş dağılımı 12-78 arasında ve yaş ortalaması 45.7±3.3'tür. MPNST olgularında ise yaş dağılımı 1-68 arasında ve yaş ortalaması 43.1±2.9'dur.

Olguların hematoksilen-eozin kesitleri yeniden değerlendirildi. MPNST olguları gradelendi⁽⁷⁾. Tümörü en iyi örnekleyen preparatlar seçildi. %10'luk tamponlanmış nötral formalinde 24 saat fikse edilmiş ve parafinde bloklanmış dokular, 4 µ kalınlığında kesilerek p53 protein (monoklonal, fare, DO-7, Novocastra), S-100 protein (poliklonal, Zymed) antikoları kullanılarak avidin-biyotin-peroksidaz yöntemi ile boyandı. Renklendirici olarak DAB kullanıldı. Bir hücrede bile S-100 proteini için sitoplazmik boyanma, p53 proteini için nükleer boyanma saptansa olgu pozitif boyanmış olarak değerlendirildi (Resim 1, 2). Pozitif kontrol olarak p53 proteini için kolon adenokarsinomu kullanıldı.

İstatistiksel yöntem olarak Yates düzeltmeli Khi-Kare testi kullanıldı.

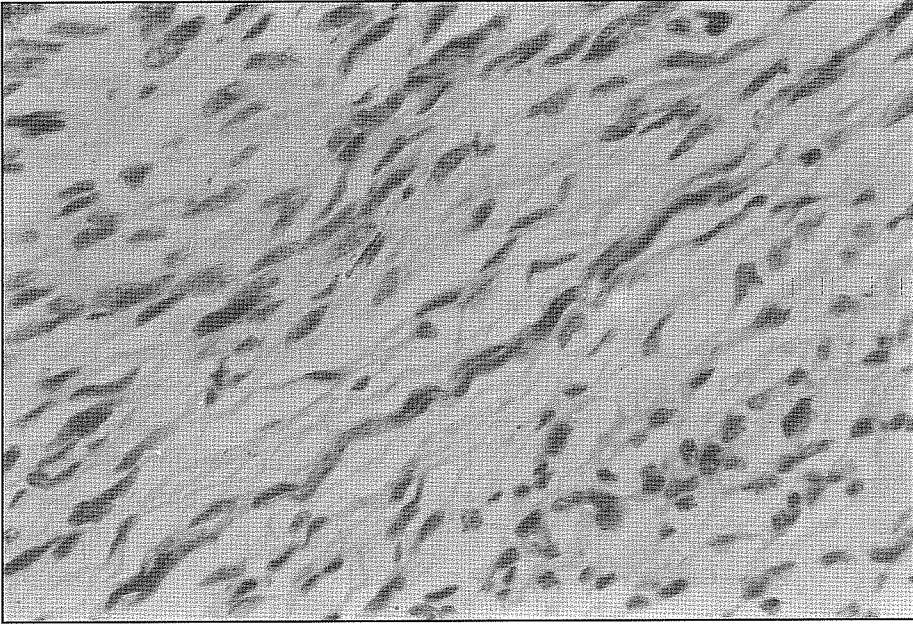
BULGULAR

Schwannomaların tamamı (%100) S-100 ile yaygın olarak boyandı. 21 MPNST'nin 12'si S-100 ile yaygın (%57) pozitif boyanırken, 7'si fokal pozitif (%33), 2'si ise negatif (%10) idi .

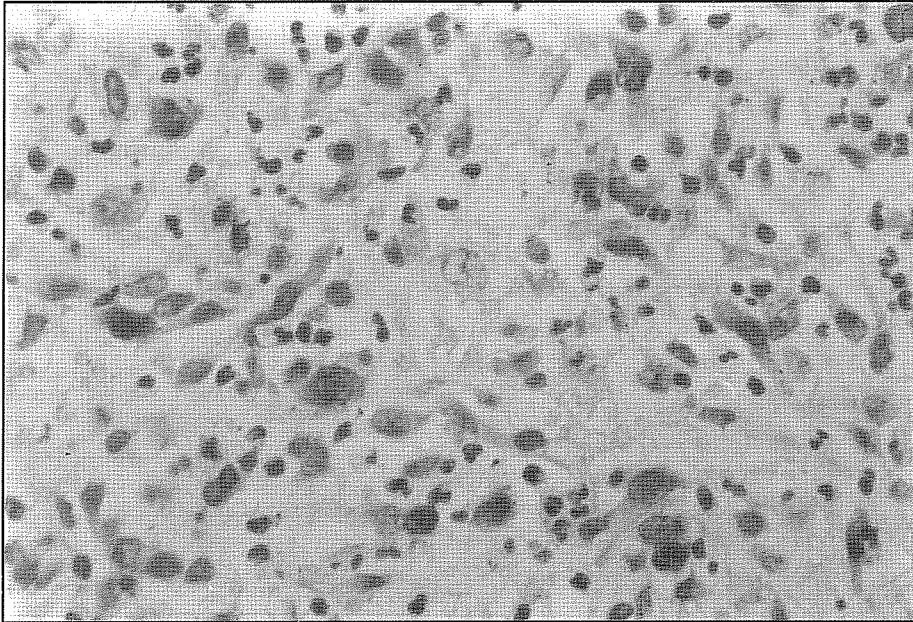
Yirmi schwannoma olgusunun yalnızca biri (%5) p53 pozitif, 19'u (%95) negatif idi. 21 MPNST'ün ise 14'ü (%67) p53 pozitif, 7'si (%33) negatifti.

Yaygın S-100 protein pozitifliği schwannoma olgularında MPNST'ye göre istatistiksel olarak anlamlı derecede fazla iken ($x^2=11.0$, $p<0.001$), p53 proteini pozitifliği MPNST'de schwannoma olgularına göre istatistiksel olarak anlamlı derecede fazla idi ($x^2=16.8$, $p<0.001$ (Tablo I ve II).

MPNST olgularında grade ile S-100 ve p53 protein pozitifliği arasında istatistiksel olarak anlamlı bir ilişki bulunamadı. (Tablo III ve IV).



Resim 1. MPNST'de fokal sitoplazmik S-100 protein pozitifliği (DABX400)



Resim 2. MPNST'de nükleer p53 protein pozitifliği (DABX400)

Tablo I: Tümör Cinslerine Göre S100 Protein Dağılımı.

Tümör cinsi	^a S100 +	^b S100 -	Toplam
Schwannoma	20	0	20
MPNST	12	9	21
Toplam	32	9	41

^a Yaygın pozitif^b Negatif ve fokal pozitif $\chi^2=11.0, p<0.001$ **Tablo II:** Tümör Cinslerine Göre p53 Protein Dağılımı

Tümör cinsi	p53+	p53-	Toplam
Schwannoma	1	19	20
MPNST	14	7	21
Toplam	15	26	41

 $\chi^2=16.8, p<0.001$ **Tablo III:** MPNST'de Grade ve S-100 Protein Pozitifliği Arasındaki İlişki.

Tümör cinsi	S100+	S100-	Toplam
1	6	2	8
2	5	6	11
3	1	1	2
Toplam	12	9	21

 $\chi^2=1.7, p>0.05$ **Tablo IV:** MPNST'de Grade ve p53 Protein Pozitifliği Arasındaki İlişki

Tümör cinsi	p53+	p53-	Toplam
1	5	3	8
2	7	4	11
3	2	0	2
Toplam	14	7	21

 $\chi^2=1.1, p>0.05$

Tüm olgularda S-100 ve p53 proteini pozitifliği arasında istatistiksel olarak anlamlı ilişki saptandı (Tablo V).

TARTIŞMA

MPNST'nin diğer yumuşak doku sarkomlarından ve özellikle düşük gradeli olanların benign lezyonlardan ayırıcı tanısının yapılması tedavi yaklaşımlarının belirlenmesi açısından önemlidir. Özellikle küçük iğne biyopsi materyallerinde schwannomalardan ayırıcı tanı yapılması çok zor, hatta imkansızdır⁽¹⁾.

Bizim çalışmamızda, literatür ile uyumlu olarak, schwannoma olgularında yaygın S-100 protein pozitifliği saptanırken, MPNST olgularında fokal ve/veya negatif boyanma paterni saptandı.^(1,8,9) Malign olgularda S-100 protein pozitifliği yaygınlığının azalması veya tamamen ortadan kalkması S-100 proteinin nöroektodermal diferansiyasyon ile ilişkisini vurgulamaktadır. Ancak MPNST olgularında grade ile S-100 protein boyanma paterni arasında bir ilişki gösterilemedi. Bu bulgular S-100 protein boyanma paterninin sinir kökenli tümörlerde özellikle sınır olgularda malignitenin saptanması açısından değer taşıdığını düşündürmektedir. Literatürde de MPNST tanısı almış bir olgu yaygın olarak S-100 protein pozitif boyanıyorsa bu olguların sellüler schwannoma yönünden araştırılması gerektiği vurgulanmaktadır^(1,9).

Tablo V. Tüm Olgularda S-100 Protein ve p53 Protein İlişkisi.

Tümör cinsi	p53+	p53-	Toplam
^a S100+	8	24	32
^b S100-	7	2	9
Toplam	15	26	41

^a Yaygın pozitif^b Negatif ve fokal pozitif $\chi^2=8.4, p<0.01$

MPNST olgularında yapılan çalışmalarda, benign nöral kökenli tümörlere göre daha yüksek oranda p53 protein pozitifliği saptanmıştır^(10,11). McCarron ve arkadaşları nörofibromatozise eşlik eden MPNST olgularında %80, p53 proteini pozitifliği bildirmişlerdir⁽¹⁰⁾. Halling ve arkadaşları ise MPNST olgularında %67 oranında p53 proteini pozitifliği saptamışlardır⁽¹²⁾. Bizim olgularımızda bu oran %67'dir.

Sarkomlarda prognostik değer taşıyan parametreler olan grade, tümör çapı artışı ile p53 proteinin immünohistokimyasal olarak pozitifliği arasında pozitif bir ilişki bildirilmiştir. Rekürrens gösteren ve metastaz yapan olgularda primer lezyona göre daha yüksek oranda p53 proteini pozitifliği olduğunu gösteren çalışmaların yanı sıra p53 proteini pozitif olgularda metastazsız yaşam süresinin daha kısa olduğunu gösteren çalışmalar da vardır^(3,4).

MPNST tümörlerde p53 proteinin prognostik önemi hakkında literatürde az sayıda çalışma bulunmaktadır. Bir çalışmada yaşam süresinin, p53 proteini pozitif olgularda, negatiflere göre kısa olduğu bildirilmiştir⁽¹⁰⁾.

Çalışmamızda MPNST olgularında, tümör davranışını etkileyen parametrelerden olan histolojik grade ile p53 ve S-100 protein pozitifliği arasında istatistiksel olarak anlamlı bir ilişki gösterilemedi.

SONUÇ

Bizim çalışmamızda MPNST olgularında, tümör davranışını etkileyen parametrelerden olan histolojik grade ile p53 ve S-100 protein pozitifliği arasında istatistiksel olarak anlamlı bir ilişki gösterilemedi. Bu durum olgu sayısının azlığına bağlı olabileceği gibi, p53 proteinin malign transformasyonun erken aşamalarında rol oynayabileceğini de telkin etmektedir.

MPNST olgularında, schwannoma olgula-

rina göre daha yüksek oranda p53 protein pozitifliği saptandı ve p53 protein pozitifliği ile S-100 proteini boyanma paterni anlamlı derecede ilişkili idi. Bu sonuçlar özellikle sınır olgularda malignitenin değerlendirilmesinde immünohistokimyasal olarak S-100 proteini boyanma paterni ile birlikte p53 proteini varlığının araştırılmasının değerli olabileceğini düşündürmüştür. Ancak bu konuda daha çok sayıda olgu içeren serilerde, daha detaylı çalışmaların yapılması gerekmektedir.

Geliş tarihi : 05.04.1999

Yayına kabul tarihi : 03.06.1999

Yazışma adresi:

Dr. İlkser AKPOLAT

Ondokuz Mayıs Üniversitesi, Tıp Fakültesi,

Patoloji Anabilim Dalı

55139 Kurupelit, SAMSUN

KAYNAKLAR

1. Malignant tumors of the peripheral tumors. In: Enzinger FM, Weiss SW (ed.) Soft Tissue Tumors (3rd ed). St Louis, Mosby, 1995; 889-928.
2. Special techniques in surgical pathology. In: Rosai J (ed.) Ackerman's Surgical Pathology (7th ed). St Louis, Mosby, 1989; 31-54.
3. Kawai A, Noguchi M, Beppu Y, et al. Nuclear immunoreaction of p53 protein in soft tissue sarcomas. Cancer 1994; 73: 2499-2505.
4. Latres E, Drobnjak M, Pollack D, et al. Chromosome 17 abnormalities and TP53 mutations in adult soft tissue sarcomas. AJP 1994; 145: 346-355.
5. Harris CC, Hollstein M. Clinical implications of the p53 tumor-suppressor gene. New Engl J Med 1993; 1318-1325.
6. Levine AJL, Momand J, Finlay CA. The p53 tumor suppressor gene. Nature 1991; 351: 453-456.
7. General Considerations. In: Enzinger FM, Weiss SW (ed.) Soft Tissue Tumors (3rd ed). St Louis, Mosby, 1995; 1-16.
8. Hirose T, Hasegawa T, Kudo E, et al. Malignant

- peripheral nerve sheath tumors: an immunohistochemical study in relation to ultrastructural features. *Hum Pathol* 1992; 23: 865-870.
9. Seppala MT, Haltia MJJ. Spinal malignant nerve-sheat tumor or cellular schwannoma? A striking difference in prognosis. *J Neurosurg* 1993; 79: 528-532.
 10. Halling KC, Scheithauer BW, Halling AC, et al. p53 expression in neurofibroma and malignant peripheral nerve sheath tumor. An immunohistochemical study of sporadic and NF1-associated tumors. *Am J Clin Pathol* 1996; 106: 282-288.
 11. Kindblom LG, Ahlden M, Meis-Kindblom, et al. Immunohistochemical and molecular analysis of p53, MDM2, proliferating cell nuclear antigen and Ki67 in benign and malignant peripheral nerve sheath tumours. *Virchows Arch* 1995; 427:19-26.
 12. McCarron KF, Goldblum JR. Plexiform neurofibroma with and without associated malignant peripheral nerve sheath tumor: a clinicopathologic and immunohistochemical analysis of 54 cases. *Mod Pathol* 1998; 11: 612-617.