

## TRANSABDOMİNAL ULTRASONOGRAFİ İLE PROSTAT AĞIRLIĞININ SAPTANMASI\*

Dr.A.Faik Yılmaz\*\*, Dr.Sacit Yıldız\*\*\*, Dr.Can Aydın\*\*\*\*,  
Dr.Şaban Sarıkaya\*\*\*\*, Dr.Mustafa B. Selçuk\*\*\*\*\*

### ÖZET

BPH nedeniyle cerrahi girişim uygulanacak olgularda prostat ağırlığının önceden bilinmesi cerrahi girişim şeklinin seçiminde oldukça önemlidir. 21'ine açık prostatektomi, 13'üne TURP uygulanan 34 olguda preoperatif transabdominal ultrasonografi ile elde edilen olası prostat ağırlık değerleri ile çıkarılan spesmenin ağırlık değerleri karşılaştırıldığında anlamlı bir korelasyon ( $r = 0.905$ ) saptandı.

BPH'li olgularda preoperatif transabdominal ultrasonografi, prostat ağırlığının saptanıp uygun cerrahi girişim şeklinin seçiminde faydalı ve basit bir methodur.

### SUMMARY

#### THE DETERMINATION OF PROSTATIC WEIGHT BY TRANSABDOMINAL ULTRASONOGRAPHY

The prediction of prostatic weight preoperatively is

- \* Ondokuz Mayıs Üni. Tıp Fak. Üroloji Anabilim Dalı çalışmalarından, X.Ulusal Üroloji Kongresi, Antalya, 1989'da sunulmuştur.
- \*\* Ondokuz Mayıs Üni. Tıp Fak. Üroloji Anabilim Dalı Yardımcı Doçenti.
- \*\*\* Ondokuz Mayıs Üni. Tıp Fak. Üroloji Anabilim Dalı Profesörü.
- \*\*\*\* Ondokuz Mayıs Üni. Tıp Fak. Üroloji Anabilim Dalı Araştırma Görevlisi.
- \*\*\*\*\*Ondokuz Mayıs Üni. Tıp Fak. Radyodiagnostik Anabilim Dalı Yardımcı Doçenti.

important for choosing the type of surgical procedure in patients with benign prostatic hyperplasia (BPH) who will undergo surgical intervention. In 34 cases undergoing prostatectomy for BPH (13 underwent TURP and 21 underwent open prostatectomy) there was a significant correlation between the prostatic weight determined preoperatively by transabdominal ultrasonography and postoperative weight of the specimen removed ( $r = 0.905$ ).

Preoperative determination of the prostatic weight by transabdominal ultrasonography is a simple and useful method for choosing appropriate surgical procedure in patients with BPH.

Key words : Prostate, Prostatic ultrasonography.

Anahtar kelimeler : Prostat, prostatik ultrasonografi.

Benign prostat hiperplazisi (BPH) nedeniyle cerrahi girişim uygulanacak olgularda prostat ağırlığının ameliyat öncesi bilinmesi cerrahi girişim şeklinin (açık prostatektomi veya transüretral rezeksiyon-TURP) seçiminde önemlidir. Bilindiği gibi TURP küçük veya orta büyüklükteki prostatlara uygulanmakta ve açık prostatektomiye göre daha az morbiditeye yol açmakta, bunun yanında gerçek hemostaz ve kısa süreli hastanede kalış zamanı nedeniyle tercih edilen tedavi yöntemi olmaktadır. Ancak enfeksiyon, su intoksikasyonu, kanama ve hemodinamik komplikasyon risklerini azaltmak için girişimin genel olarak 1 saat içinde bitirilmesi zorunluluğu vardır. Bu nedenle büyük prostatlarda açık prostatektomi daha uygundur. Prostat ağırlığının tahmininde bilinen ve en yaygın olarak uygulanan dijital rektal inceleme bulguları yeterince objektif değildir, bu nedenle de güvenilirliği tartışmalıdır<sup>1,2</sup>.

Prostat ağırlığının ultrasonografik yöntemlerle saptanması basit ve oldukça güvenilir olması nedeniyle önerilmektedir. Bu çalışmada preoperatif transabdominal ultrasonografi ile elde edilen olası prostat ağırlıkları, çıkarılan prostatik spesmenin ağırlık değerleri ile karşılaştırılarak uygun cerrahi tedavi yönteminin seçiminde ultrasonografinin yeri tartışılmıştır.

## MATERYAL VE METOD

Bu çalışma, Ondokuz Mayıs Üniversitesi Tıp Fakültesi Üroloji

kliniğinde BPH nedeniyle prostatektomi planlanıp yatırılan ve preoperatif transabdominal ultrasonografi ile prostat ağırlığı ölçülen 34 olguyu içermektedir.

Prostat boyutları ameliyat öncesi mesane dolu durumda iken transabdominal suprapubik yaklaşımla 3.75 mHz'lik transducer ile (Toshiba Sonolayer, SSA-90 A ultrasonografi cihazı) ölçüldü. Prostat boyutları prostatik üretra uzunluğu: "a", ön-arka: "b" ve transvers: "c" boyutları ölçülerek belirlendi. Prostatın olası ağırlığının hesaplanmasında sadeleştirilmiş  $v = 0.52 \times a \times b \times c$  elipsoid formülü kullanıldığı ve prostat dokusunun özgül ağırlığı 1.05 gram/cc olarak kabul edildi<sup>1-3</sup>.

13 olguya TURP, 21 olguya suprapubik transvezikal yolla açık prostatektomi uygulandı. Ameliyat sonrası çıkarılan spesmenler hiçbir işleme tabi tutulmadan tartılarak kaydedildi. Elde edilen değerler ultrasonografik ölçümlerle saptanan olası prostat ağırlık değerleri ile karşılaştırıldı.

## BULGULAR

Ameliyat öncesi ultrasonografik ölçümlerle elde edilen prostat ağırlıkları 7.50 gr ile 190.00 gr (ortalama 53.20 gr), çıkarılan prostatik spesmen ağırlıkları ise 7.00 gr ile 180.00 gr (ortalama 49.24 gr) arasında bulundu. Ameliyat öncesi hesaplanan prostat ağırlık değerleri ile çıkarılan prostatik spesmen ağırlık değerleri istatistiksel olarak karşılaştırıldığında korelasyon katsayısı  $r = 0.905$  olarak bulundu. Her iki grup arasında kuvvetli pozitif ilişki saptandı (Şekil 1). TURP uygulanan  $r = 0.482$  gibi düşük, açık prostatektomi uygulananlarda ise  $r = 0.821$  gibi yüksek korelasyon bulundu (Şekil 2, 3).

## TARTIŞMA

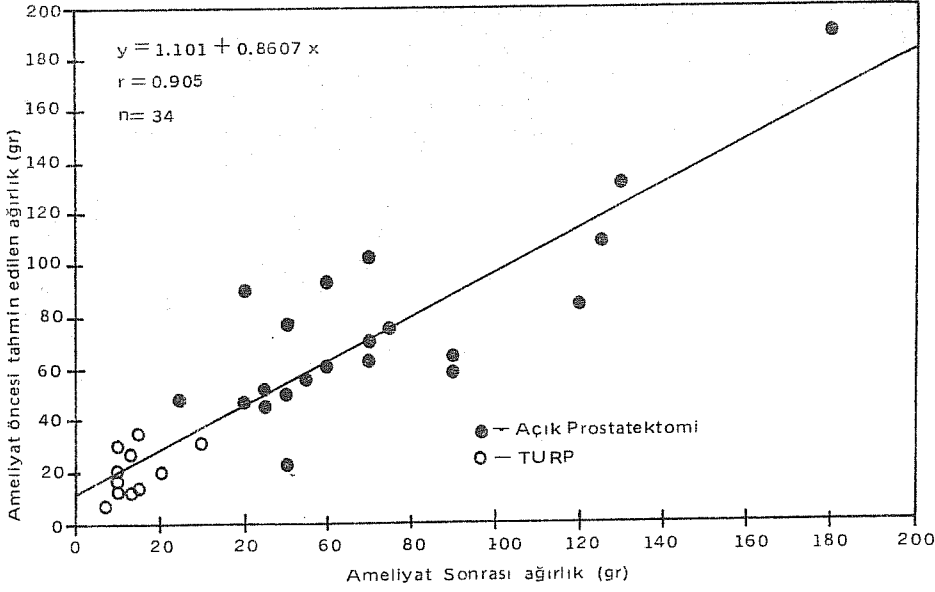
BPH nedeniyle cerrahi girişim uygulanacak olgularda prostat ağırlığının ameliyat öncesi bilinmesi uygun cerrahi girişim yöntemine karar vermede oldukça önemlidir. Dijital rektal inceleme prostatik adenomun gerçek büyüklüğünü tahmin etmede yetersizdir, ayrıca prostatın büyüklüğü ile semptomların şiddeti ve post-operatif klinik seyir arasında da korelasyon yoktur<sup>1-3</sup>. İntravenöz pyelografinin (IVP) sistogram fazında veya sistoüretrografide görülen prostatik indentasyon prostatın gerçek büyüklüğünü yansıtmayabilir<sup>7</sup>. Üretroskopi ile verumontanumun proksimalindeki prostatik üretra kısmının ölçülmesi prostatın büyüklüğü hakkında

ancak kaba bir şekilde bilgi verebilir. Çünkü hiperplaziye uğramış prostat bezinin şekli değişiklik gösterebileceği gibi, verumontanum distalinde % 10 ile % 50 oranı arasında prostatik doku bulunabilir<sup>8</sup>.

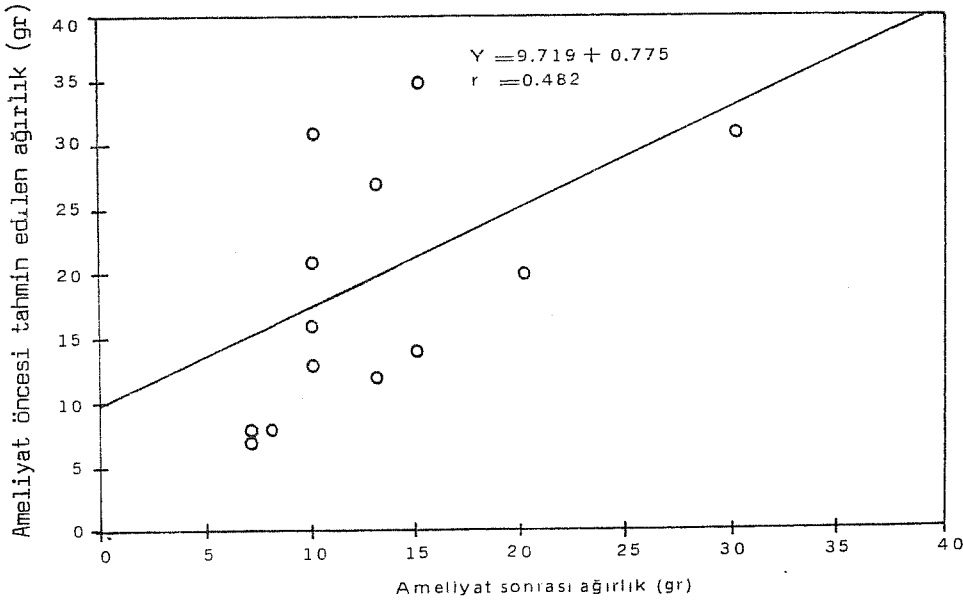
Son yıllarda transabdominal ultrasonografi prostat ağırlığının saptanmasında önerilmektedir. Suprapubik yaklaşımla üç boyut uzunluğu ölçülen prostatik adenomun ağırlığının hesaplanmasında değişik formüller uygulanmakla birlikte, organı bir elipsoide benzeterek elde edilmiş formüller en yaklaşık ağırlık değerlerini verenlerdir<sup>3,4</sup>. Biz de aynı sonuçları vermesi ve oldukça pratik olması nedeniyle prostat ağırlığının hesaplanmasında basitleştirilmiş bir elipsoid formülünü kullandık. Tüm olgularda ameliyat öncesi hesaplanan olası prostat ağırlık değerleri ile çıkarılan prostatik spesmen ağırlık değerleri arasında kuvvetli bir korelasyon ( $r = 0.905$ ) saptadık. Bununla birlikte TURP uygulanan olgularımızda daha düşük bir korelasyon katsayısı ( $r = 0.482$ ) elde ettik. Bu rezeksiyonun genel olarak verumontanumun proksimaline yapılmış olmasına bağlanabilir. İki çalışmanın sonuçlarına göre TURP sonrası prostatın distal kısmında kalan rezidüel prostatik doku ortalama adenomun % 21 ve % 38'idir<sup>3,8</sup>. Ancak Shah ve arkadaşlarının çalışmalarında gösterdiği ve bizim de klinik gözlemlerimizde saptadığımız gibi verumontanumun distalindeki prostatik adenomun rezeke edilmemesinin operasyonun semptomatik sonuçları üzerine olumsuz etkisi yoktur<sup>8</sup>. Bu post-operatif stress inkontinans riskini minimale indirmek için de gereklidir. TURP uyguladığımız olgularda elde ettiğimiz düşük oranın bir nedeni de elektrozeksiyon uygulanan prostatik dokudaki ağırlık kaybıdır<sup>9,10</sup>. Ancak genel olarak elde ettiğimiz yüksek oranda korelasyon literatürde konu ile ilgili çalışmaların sonuçları ile uyumludur<sup>3,11,12</sup>.

Transrektal ve transüretal ultrasonografi ile de prostat ağırlığı saptanabilmekle birlikte bu yöntemler hastalar için daha invazivdirler, ayrıca ek proba gerek vardır<sup>1,13-15</sup>. Transabdominal ultrasonografi ise temel ultrasonografi cihazları ile yapılabilir.

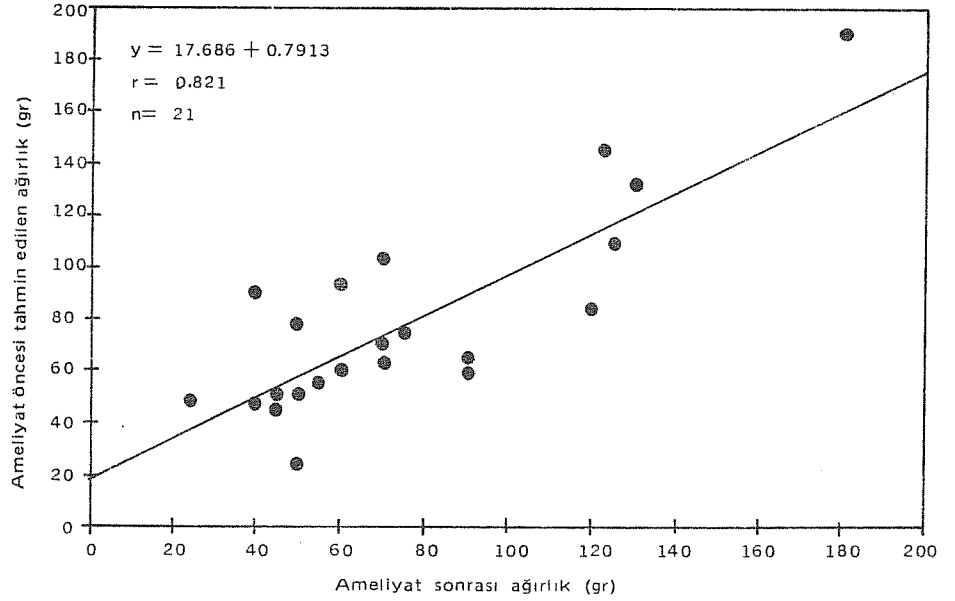
BPH'lı olgularda preoperatif transabdominal ultrasonografi prostat ağırlığının saptanıp uygun cerrahi girişim şeklinin seçiminde faydalı ve basit bir metoddur. Bu yöntem, BPH tanısıyla cerrahiye gidecek olgularda, rektal inceleme, IVP, sistüretroskopi gibi rutin klasik tanı yöntemleri arasında yerini almalıdır.



Şekil 1. Ultrasonografi ile hesaplanan olası prostat ağırlığı ile çıkarılan prostatik adenomun ağırlığının karşılaştırılması.



Şekil 2. Ultrasonografi ile hesaplanan olası prostat ağırlığı ile TURP uygulanan olgulardaki çıkarılan prostatik adenom ağırlığının karşılaştırılması.



Şekil 3. Ultrasonografi ile hesaplanan olası prostat ağırlığı ile açık prostatektomi uygulanan olgulardaki çıkarılan prostatik adenom ağırlığının karşılaştırılması.

#### KAYNAKLAR

1. Watanable J, Igari D, Tanahashi Y, Harada K, Saitah M. Transrectal ultrasonotomography of the prostate. *J Urol* 114: 734-739, 1975.
2. Meyhoff HH, Hold T. Are doctors able to assess prostatic size? *Scan J Urol Nephrol* 12: 219-221, 1978.
3. Smith MJ, Haveland H. Preoperative and postoperative volumetry of the prostate by transabdominal ultrasonography. *Brit J Urol* 54: 531-535, 1982.
4. Roehrborn CG, Peters PC. Can transabdominal ultrasound estimation of postvoiding residual (PVR) replace catheterization. *Urology* 31: 445-449, 1988.
5. Meyhoff HH, Ingemann L, Nordling J, Hald T. Accuracy in preoperative estimation of prostatic size: a comparative evaluation of rectal palpation, intravenous pyelography, urethral closure pressure profile recording and cystourethroscopy. *Scan J Urol Nephrol* 15: 45-51, 1981.

6. Graversen PH, Gasser TC, Wasson JH, Hinman F, Bruskewitz RC. Contraversies about indication for transurethral resection of the prostate. *J Urol* 141: 475-481, 1989.
7. Olesen S, Anderson MF, Jakobsen BE. Estimation of the size of the prostate by injection urethrocytography. *Scan J Urol Nephrol, Supplement*, 33: 24, 1976.
8. Shah PJR, Abrams PH, Feneley RCL, Green NA. The influence of prostatic anatomy on the differing results of prostatectomy according to the surgical approach. *Br J Urol* 51: 549-551, 1979.
9. Rasmussen F. Weight loss of prostatic tissue during electroresection. *Scan J Urol Nephrol*, 9: 214-215, 1975.
10. Hahn L, Leiter E. The effect of transurethral resection on the weight of resected tissue. *J Urol* 106: 405-409, 1971.
11. Henneberry M, Carter MF, Neiman HL. Estimation of prostatic size by suprapubic ultrasonography. *J Urol* 121: 615-617, 1979.
12. Hendrix AJK, Doesburg WH, Reintjes AGM, van Helvoot - van Dommelen CAM, Hofmans PAEM, Debruyne FMJ. Determination of prostatic volume by ultrasonography. *Urology*, 33: 336-339, 1989.
13. Hastak SM, Gammelgaard JH, Holm HH. Transrectal ultrasonic volume determination of the prostate, a preoperative and postoperative study. *J Urol* 127: 1115 - 1118, 1982.
14. Spirnak JP, Resnic MI. Transrectal ultrasonography. *Urology* 23: 461-467, 1984.
15. Hohn HH, Northeved A. A transurethral ultrasonic scanner. *J Urol* 111: 238-241, 1974.

